MINISTERUL EDUCAŢIEI, CERCETĂRII, TINERETULUI şi SPORTULUI

MANUAL
DE TEHNICĂ A MASAJULUI TERAPEUTIC

Prima apariţie în domeniu

ediţia a II-a – revizuită şi adăugită

Anghel DIACONU



Editura Medicală

Anghel DIACONU

TERAPEUT SPECIALIST ÎN BALNEO-FIZIOTERAPIE ŞI MASAJ

MANUAL
DE TEHNICĂ A
MASAJULUI TERAPEUTIC

Prima apariţie în domeniu

Ediţie revizuită şi adăugită

Manualul şcolar a fost aprobat prin Ordinul ministrului Educaţiei, Cercetării, Tineretului şi Sportului nr. 5455 din 18.10.2010 şi este realizat în conformitate cu programele şcolare în vigoare, pentru specializările Tehnician maseur şi Asistent medical balneo-fizio-kintetoterapie şi recuperare medicală.

EDITURA MEDICALĂ
Bucureşti, 2012

Coperta de: **FLORINA ALEXE**

Editura Medicală este marcă înregistrată a S.C. Editura Medicală S.A. J. 40/8199/1991.

©„Toate drepturile editoriale aparţin în exclusivitate Editurii Medicale. Publicaţia este marcă înregistrată a Editurii Medicale, fiind protejată integral de legislaţia internă şi internaţională. Orice valorificare a conţinutului în afara limitelor acestor legi este interzisă şi pasibilă de pedeapsă. Acest lucru este valabil pentru orice reproducere – integrală sau parţială, indiferent de mijloace (multiplicări, traduceri, microfilmări, transcrieri pe dischete etc.)."

Descrierea CIP a Bibliotecii Naţionale a României
DIACONU, ANGHEL
Manual de tehnică a masajului terapeutic / Anghel Diaconu - Ed. a 2-a, rev. - Editura Medicală, 2012
Bibliogr.
ISBN 978-973-39-0734-3

615.82

Redactor de carte: **dr. IRINA BELOIU**
Secretar de redacţie: **MARIA ELENA NEAMŢ**
Corector: **CORINA GHINOIU**
Tehnoredactor: **PRIMAVERA PANAIT**

CUPRINS

Prefaţă 5
Scurt istoric 7
I. DOTAREA ŞI CONDIŢIILE SĂLII DE MASAJ 9
II. CALITĂŢILE ŞI OBLIGAŢIILE MASEURULUI 11
III. NOŢIUNI GENERALE DESPRE MASAJUL TERAPEUTIC 13
IV. EFECTELE MASAJULUI TERAPEUTIC ASUPRA DIVERSELOR ŢESUTURI, APARATE ŞI SISTEME 15
Capitolul I MANEVRELE MASAJULUI TERAPEUTIC (MASAJUL SUEDEZ) 19
Clasificarea şi succesiunea manevrelor 19
Descrierea tehnicii de efectuare a manevrelor 21
A. Manevrele principale 21
1. Netezirea (Efleurajul sau Mângâierea) 21
2. Frământatul (Petrisajul) 33
3. Fricţiunea 41
4. Baterea (Tapotamentul) 45
5. Vibraţiile 51
B. Manevrele complementare 52
1. Rulatul (Măngăluirea) 52
2. Cernutul 55
3. Compresiunile 56
4. Tracţiunile 61
5. Scuturăturile 65
6. Elongaţiile 66
C. Proceduri complementare 69
Mişcările 69
Capitolul II MASAJUL TERAPEUTIC REGIONAL ŞI ZONAL 71
Recomandări generale 71
I. Masajul spatelui. Regiunea dorsală (toracală) 74
II. Masajul regiunii lombosacrale şi coccigiene 102

III. Masajul regiunii fesiere 118
IV. Masajul articulaţiei coxofemurale (articulaţia şoldului) 129
V. Masajul regiunii coapsei 150
VI. Masajul articulaţiei genunchiului 173
VII. Masajul gambei 196
VIII. Masajul articulaţiei gleznei 217
IX. Masajul piciorului propriu-zis (laba piciorului) 240
X. Masajul degetelor de la membrele inferioare 261
XI. Masajul regiunii abdominale 282
XII. Masajul regiunii toracale anterioare (pieptul) 297
XIII. Masajul sânului 312
XIV. Masajul regiunii cervicale 326
XV. Masajul articulaţiei umărului (centura scapulohumerală) 341
XVI. Masajul braţului 358
XVII. Masajul articulaţiei cotului 369
XVIII. Masajul antebraţului 382
XIX. Masajul articulaţiei mâinii (pumnului) 393
XX. Masajul mâinii propriu-zise 407
XXI. Masajul regiunii degetelor membrelor superioare (toracale) 422
XXII. Masajul părţii anterioare a gâtului 436
XXIII. Masajul feţei 446
XXIV. Masajul pe frunte 456
XXV. Masajul pe cutia craniană (pe scalp) 461
Capitolul III MASAJUL GENERAL 467
Bibliografie 499
Postfaţă 501

PREFAȚĂ

Masajul este una dintre principalele metode utilizate în tratamentul nefarmacologic al afecţiunilor aparatului locomotor, alături de fizioterapie şi de kinetoterapie.

Folosit încă din antichitate, masajul terapeutic este aplicat şi în prezent, pe scară largă, în toate ţările lumii. Deşi folosită într-o măsură din ce în ce mai mare, această procedură de tratament nu se efectuează întotdeauna corect, conform regulilor şi tehnicilor de efectuare de bază.

În literatura medicală din ţara noastră şi din numeroase alte ţări, nu au fost publicate, până în prezent, monografii dedicate manevrelor şi tehnicilor de efectuare a masajului terapeutic. Acest Manual de Tehnică a Masajului Terapeutic are meritul de a înlătura golul existent în domeniu. La publicarea lucrării, o contribuţie importantă a avut-o Editura Medicală din Bucureşti, care oferă permanent cititorilor lucrări de specialitate interesante, utile şi bine venite.

„Manualul de tehnică a masajului terapeutic" este o monografie amplă şi riguroasă (de aproximativ 500 de pagini), în care sunt prezentate, în detaliu, toate elementele necesare efectuării corecte a tehnicilor masajului terapeutic, de orice persoană care doreşte să practice masajul (elevi, studenţi).

În partea introductivă a lucrării se face un scurt istoric al masajului, subliniindu-se atât vechimea metodei, cât şi meritele în domeniu ale „părintelui" masajului modern, suedezul Per Henrik Link (din acest motiv, masajul terapeutic este cunoscut sub denumirea de „masaj suedez"). În continuare, se descriu echipamentele necesare dotării corespunzătoare a sălii de masaj, precum şi calităţile şi obligaţiile unui maseur terapeut. Partea introductivă se încheie cu definirea noţiunilor generale din domeniul masajului terapeutic şi cu prezentarea efectelor benefice ale acestuia.

Manualul cuprinde 3 capitole importante, de mari dimensiuni (îndeosebi Capitolul II).

Capitolul I este consacrat manevrelor (principale, complementare şi procedurilor complementare) masajului terapeutic, succesiunii acestora, precum şi tehnicilor specifice de efectuare. Este un capitol cu relevanţă deosebită, care conţine explicaţii complete privind tehnica efectuării manevrelor de masaj.

Manevrele principale: netezirea (efleurajul sau mângâierea), frământatul (petrisajul), fricţiunea, baterea (tapotamentul), vibraţiile.

Manevrele complementare: compresiunile, tracţiunile, scuturăturile, elongaţiile, rulatul, cernutul.

Procedurile complementare: mişcările (din articulaţiile mobile şi semimobile), pasive, pasivo-active, active, active cu încărcătură şi cu opoziţie.

Maniera clară şi detaliată de descriere a fiecărei manevre permite persoanelor interesate - îndeosebi celor care doresc să practice masajul (elevi, studenţi) - înţelegerea şi însuşirea cu uşurinţă a acestora.

Capitolul II „Masajul terapeutic regional şi zonal" este mult mai amplu (aproximativ 400 de pagini), descriind, în detaliu, aspecte referitoare la:

– necesitatea respectării recomandărilor generale pentru efectuarea corectă şi eficientă a masajului terapeutic, precum şi a contraindicaţiilor menţionate. Dacă acestea nu sunt luate în consideraţie, suferinţele pacientului se pot amplifica;

– zonele corpului supuse prelucrării prin masaj - regiunile dorsală şi lombară, membrele inferioare, membrele superioare, zona abdominală, faţă şi cap. Pentru fiecare zonă, se prezintă amănunţit delimitarea şi descrierea anatomică (oase, muşchi, articulaţii).

În subcapitolele consacrate fiecărei regiuni şi zone, sunt prezentate traseele şi tehnicile specifice de prelucrare prin masaj, iar, în final, se descrie modul de efectuare a manevrelor şi a procedurilor complementare.

Capitolul III „Masajul general" este o sinteză a masajului regional.

„Manualul de tehnică a masajului terapeutic" demonstrează cunoaşterea deplină şi profundă, de către autor, a noţiunilor şi manevrelor specifice masajului terapeutic. Numeroasele fotografii inserate ilustrează, într-o manieră concretă şi edificatoare, noţiunile şi tehnicile explicate.

Autorul manualului, domnul Anghel DIACONU, specialist în balneo-fizioterapie şi masaj, are o îndelungată experienţă în domeniu şi a obţinut rezultate remarcabile în ameliorarea stării de sănătate a unui mare număr de pacienţi. Timp de 25 de ani, şi-a desfăşurat activitatea în cadrul Institutului Naţional de Expertiză şi Recuperare a Capacităţii de Muncă din Bucureşti. A participat la realizarea temelor de cercetare ale Laboratorului de cercetare privind recuperarea capacităţii de muncă a deficienţilor locomotori şi a coordonat direct cursurile de perfecţionare şi recalificare organizate de Ministerul Muncii în cadrul Institutului. De asemenea, s-a ocupat de pregătirea şi perfecţionarea profesională a elevilor Şcolii postliceale de balneo-fizioterapie şi masaj. A absolvit cursurile de pregătirea şi formarea specialiştilor în domeniul recuperării locomotorii.

Prezenta lucrare este rezultat al activităţii practice desfăşurate şi al preocupărilor constante de îmbogăţire a cunoştinţelor teoretice şi practice şi constituie încununarea unei prestigioase activităţi a autorului, dedicată însănătoşirii semenilor noştri.

Prof. Dr. **ŞTEFAN ŞUŢEANU**
Preşedinte de Onoare al
Societăţii Române de Reumatologie

SCURT ISTORIC

Masajul are o origine foarte îndepărtată, fiind una dintre primele metode de alinare a suferinţelor, descoperite de oameni.

Primele dovezi ale practicării masajului provin încă din antichitate. În medicina tradiţională chineză, masajul era folosit pentru activarea circulaţiei şi stimularea, respectiv calmarea nervilor. În India antică, vechii indieni îşi ungeau corpul cu uleiuri aromate şi se îmbăiau în apele fluviilor socotite sacre. Masajul indian constă din neteziri, presiuni şi frământări ale părţilor moi ale corpului, începând cu faţa, continuând cu trunchiul şi terminând cu membrele superioare şi inferioare. Pe membre, manevrele se efectuau în ritm rapid, de la rădăcină spre extremităţi (ca şi cum s-ar fi dorit eliminarea răului din acestea). Grecii şi romanii, buni cunoscători ai anatomiei omului, foloseau masajul preparator şi de refacere pentru atleţi. Celebrii medici greci ai antichităţii, Herodicos şi Hipocrat, care cunoaşteau beneficiile masajului şi influenţa exerciţiilor fizice asupra organismului, au folosit aceste metode în tratarea pacienţilor. Alte popoare vechi – asirienii, babilonienii – au folosit masajul pentru tratarea războinicilor răniţi în luptă (masajul de recuperare).

Bazele ştiinţifice ale masajului au fost create de către terapeutul Per Henrik Link din Suedia. Suferind de artrită reumatoidă, acesta a încercat să identifice o metodă de înlăturare a durerii prin îmbinarea cunoştinţelor medicale cu un complex de manevre (masaj) şi exerciţii fizice.

În prezent, masajul clasic, numit şi suedez, după originea celui care l-a creat în forma actuală, este cea mai populară şi cea mai eficientă formă de masaj.

Masajul medical a început să se dezvolte în ţara noastră în cea de-a doua jumătate a secolului al XIX-lea. Primii medici care au introdus terapia prin masaj medical au fost specialişti în ortopedie, chirurgie şi reumatologie, iar primele lucrări de specialitate privind masajul au fost lucrările de doctorat elaborate de: R.P. Hanga (în 1885), N. Halmagiu (în 1889), Dr. E.T. Petrescu, Dr. Adrian Ionescu, Dr. Marius Sturza, Dr. Traian Dinculescu, Dr. T. Agârbiceanu.

Au mai elaborat lucrări privind diverse forme de masaj şi alţi specialişti în domeniu, precum Prof. Dr. Adriana Sarah Nica, Conf. Dr. Delia Cinteză, Conf. Dr. Gilda Mologhianu, Dr. Elena Luminiţa Sidenco.

În pregătirea şi instruirea specialiştilor, un merit deosebit revine Dr. T. Agârbiceanu şi Profesor-instructorului K. Reghina, care au predat tehnica şi practica masajului medical.

I. DOTAREA ŞI CONDIŢIILE SĂLII DE MASAJ

Pentru a crea pacientului o stare de confort, sala de masaj trebuie să asigure un mediu ambiant plăcut, care să corespundă parametrilor tehnici, spaţiali şi igienici specifici.

Sala de masaj trebuie să dispună de cel puţin o fereastră, care să ofere o iluminare naturală optimă şi care să permită aerisirea (ori de câte ori este necesar). În paralel cu iluminatul natural, se foloseşte şi iluminatul artificial. Corpurile de iluminat nu trebuie amplasate deasupra patului de masaj pentru a nu deranja pacientul.

Vara, în sala de masaj temperatura trebuie să fie între 22-24 grade Celsius, iar iarna, între 24-26 grade Celsius, pentru asigurarea relaxării complete a pacientului.

În sala de masaj se recomandă folosirea aromoterapiei şi meloterapiei.

Echipamentul necesar

Pat de tratament (fig. 1). Trebuie amplasat astfel încât în jurul lui să fie suficient spaţiu liber care să asigure maseurului libertatea mişcărilor, pentru obţinerea unui randament cât mai ridicat în efectuarea manevrelor de masaj. Lungimea patului trebuie să fie de 1,90-2,00 m, iar lăţimea de 80-90 cm. Se recomandă ca patul să fie dotat cu un sistem mecanic sau electric de reglare a înălţimii. Dacă patul are înălţimea fixă, aceasta trebuie să ajungă la treimea superioară a coapsei maseurului (circa 75-85 cm). Lângă pat trebuie amplasată o scăriţă cu două trepte, pentru urcarea pacientului pe pat şi coborâre.

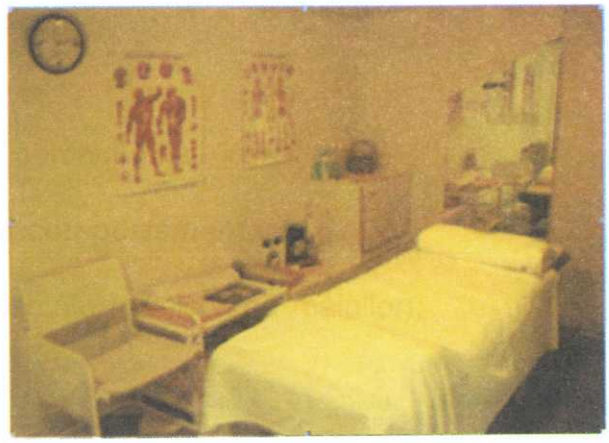

Fig. 1 – Sala de tratament

– ***Scaun reglabil*** cu spătar şi rotile, utilizat atât de pacient (pentru prelucrarea anumitor zone – ceafa, gâtul, capul), cât şi de maseur.

– ***Carpetă lângă patul de masaj*** (întrucât pacientul nu trebuie să calce desculţ pe pardoseală).

– ***Măsuţă pentru depozitarea materialelor*** (unguente, uleiuri, talc, aparat de vibromasaj, feon).

– ***Dulap pentru depozitarea lenjeriei.***
– ***Perne de diferite dimensiuni*** (pentru poziţionarea unor segmente ale corpului).
– ***Cearşafuri, prosoape*** (pentru acoperirea pacientului în timpul şedinţei de masaj).
– ***Cuier pentru hainele pacientului.***
– ***Cântar.***
– ***Chiuvetă*** (maseurul are obligaţia de a se spăla pe mâini înainte şi după fiecare şedinţă de masaj).
– ***Grup sanitar cu cabină de duş*** (utilizate atât de maseur, cât şi de pacient).

II. CALITĂȚILE ȘI OBLIGAȚIILE MASEURULUI

Prin adoptarea unei ţinute caracterizate prin calm, amabilitate şi igienă perfectă, maseurul trebuie să inducă pacientului starea de relaxare, linişte şi încredere necesară pentru obţinerea efectelor profilactice şi curative dorite.

• ***Aptitudini profesionale, fizice şi morale:***
– cunoaşterea anatomiei şi fiziologiei omului;
– cunoaşterea tehnicii îngrijirii bolnavului;
– stăpânirea perfectă a tehnicilor de masaj;
– cunoaşterea indicaţiilor şi contraindicaţiilor terapiei prin masaj;
– cunoştinţe temeinice în domeniul masajului limfatic, masajului reflex şi al efectelor bioenergetice etc.
– sănătate foarte bună, forţă şi echilibru intern deosebit;
– pregătire fizică bună (pentru a rezista efortului depus);
– îndemânare şi abilitate manuală;
– simţurile tactil şi auditiv bine dezvoltate;
– amabilitate şi maniere;
– onestitate;
– bunătate, dragoste şi înţelegere faţă de oamenii aflaţi în suferinţă.

• ***Obligaţii privind ţinuta vestimentară şi comportamentală:***
Ţinuta vestimentară
– bluză albă cu mânecă scurtă (pentru lejeritate în mişcarea mâinilor);
– pantaloni, respectiv fustă;
– şosete şi încălţăminte albe (de preferinţă);
– purtarea de brăţări, ceas sau inele este interzisă.

Ţinuta igienică şi comportamentală
Igiena maseurului prezintă o importanţă deosebită. Acesta trebuie să aibă posibilitatea efectuării unui duş, ori de câte ori este nevoie. Cunoscându-se faptul că, în timpul şedinţelor efectuării unui masaj, maseurul preia multă energie negativă de la pacienţi, prin aceste duşuri se realizează şi „curăţarea energetică".

Maseurul trebuie să dovedească o preocupare constantă pentru:
– tăierea şi îngrijirea unghiilor (pentru a nu răni pielea pacientului);

– păstrarea uscată a palmelor;
– adoptarea unei frizuri/coafuri corespunzătoare (părul lung trebuie strâns);
– menţinerea unei igiene sănătoase a cavităţii bucale;
– folosirea rezonabilă de parfumuri sau deodorante.

• ***Alte obligaţii:***

– înainte de începerea tratamentului, este absolut necesar ca maseurul să-şi încălzească mâinile, pentru a transmite pacientului starea de linişte şi de relaxare propice pentru obţinerea rezultatelor dorite;

– consumul de alcool, cafea, droguri este interzis, întrucât acestea produc modificări psiho-emoţionale ce se transmit în mod negativ pacientului;

– alimentaţia maseurului trebuie să fie sănătoasă, bogată în minerale şi vitamine, pentru a permite refacerea echilibrului energetic, a pierderilor de minerale şi de vitamine provocate de efortul depus în timpul masajului;

– schimbarea lenjeriei patului după şedinţa de masaj a fiecărui pacient este obligatorie;

– fumatul în sala de masaj este interzis.

ATENŢIE!

– În cazul în care pacientul adoarme în timpul tratamentului, acesta nu trebuie trezit, deoarece eficienţa manevrelor este mai rapidă şi mai mare dacă pacientul este în stare de relaxare totală.

– În timpul şedinţei, pacientul se acoperă cu cearşaf sau prosop, lăsându-se descoperită numai regiunea tratată.

– Comunicarea cu pacientul se face pe un ton calm, liniştitor, cu cuvinte cât mai puţine, fără întreruperea efectuării manevrelor sau ridicarea mâinilor de pe corpul pacientului.

Cu acordul pacientului, şedinţa de masaj poate fi însoţită de meloterapie şi/sau aromoterapie.

III. NOȚIUNI GENERALE DESPRE MASAJUL TERAPEUTIC

ATENȚIE!

Masajul manual (cu toate manevrele lui) nu poate fi înlocuit de nici un alt masaj efectuat cu diverse aparate.

Masajul terapeutic este baza fundamentală a oricărui tip de masaj: limfatic, reflex, senzitiv, sportiv etc.

Tehnica de efectuare a manevrelor masajului terapeutic se aplică la orice tip de masaj, cu mici schimbări în ordinea, intensitatea şi ritmul de efectuare.

Manevrele oricărui masaj cu scop profilactic sau terapeutic se efectuează numai în sensul circulaţiei venoase şi limfatice.

Pentru efectuarea masajului reflex sau limfatic etc., pe orice zonă a corpului, este imperios necesar să se aplice în prealabil masajul terapeutic, deoarece trebuie îmbunătăţită circulaţia sangvină şi limfatică (care să aducă un aport de sânge mai mare în zona prelucrată şi să preia prin circulaţia limfatică stazele, mineralele etc., mobilizate în urma prelucrării zonelor afectate şi să le elimine). Dacă nu se respectă această regulă, nu se face descongestionarea zonelor învecinate cât şi a celor prelucrate, iar eficienţa oricărui tip de masaj este minimă şi de scurtă durată.

DEFINIȚIE:

Masajul este un complex de manevre manuale, aplicate în mod sistematic şi metodic asupra părţilor corpului, în scopul obţinerii unor efecte fiziologice, profilactice şi terapeutice.

CLASIFICARE:

A. După modul de efectuare

- *Terapeutic (sedativ şi tonifiant)*
- *Limfatic*
- *Reflex*
- *Sportiv*

B. După suprafaţa tratată

– *Masaj parţial* (zonal şi regional)
– *Masaj general*

C. După scopul urmărit

– *Masaj profilactic*
– *Masaj curativ*

D. După tipul şi intensitatea manevrelor

– *Masaj sedativ* (relaxant, decontracturant): se realizează prin prelucrarea cu manevrele: de netezire, frământat cu o mână şi cu două mâini, vibraţii, rulat, scuturat. Intensitatea şi ritmul manevrelor sunt reduse.

– *Masaj tonifiant* (excitant, stimulator): se realizează prin prelucrarea cu toate manevrele de bază ale masajului, cu accent pe frământatul în contratimp şi pe batere. Intensitatea şi ritmul manevrelor sunt mai mari.

– *Masaj selectiv* (pentru reechilibrarea tonusului muscular): se aplică pe regiunile cu musculatură agonistă şi antagonistă (pe grupa de muşchi contracturată se efectuează masaj de relaxare, iar pe grupa de muşchi flască se efectuează masaj tonifiant).

E. După sursele ajutătoare folosite (cu efect termic decontracturant)

– *Cu aer cald* (feon, solux).
– *Cu criotur sau gheaţă* (dezinflamator, decontracturant).
– *Cu apă* (duş-masajul).
– *Cu prosopul* (cald-uscat; umed-cald; umed-rece).
– *Cu nămol termal.*
– *Cu unguente.*

Pentru un randament mai bun în recuperare, masajul poate fi asociat cu fizioterapia, hidroterapia, chimioterapia, kinetoterapia, aromoterapia şi meloterapia.

IV. EFECTELE MASAJULUI TERAPEUTIC ASUPRA DIVERSELOR ŢESUTURI, APARATE ŞI SISTEME

A. EFECTELE ASUPRA PIELII

• ***Structura pielii***

Pielea este formată din trei straturi, dispuse de la exterior spre interior: epiderma, derma şi hipoderma.

• ***Funcţiile pielii***

Principalele funcţii ale pielii sunt: de protecţie (împotriva agenţilor externi de natură chimică, fizică, microbiană), de termoreglare, de excreţie şi de respiraţie.

Efecte:

– îmbunătăţirea calităţilor fizice ale pielii – elasticitate, supleţe;
– deschiderea canalelor de excreţie ale glandelor;
– favorizarea procesului de eliminare a sudorii şi a secreţiilor sebacee;
– accelerarea procesului de îndepărtare a reziduurilor toxice;
– curăţarea epidermei de impurităţi;
– intensificarea circulaţiei sângelui, circulaţiei limfatice şi a schimburilor nutritive la nivelul ţesuturilor prelucrate;
– stimularea procesului de regenerare a celulelor;
– îmbunătăţirea funcţiei respiratorii a pielii;
– îmbunătăţirea funcţiei de termoreglare a pielii;
– sporirea vitalităţii şi a capacităţii funcţionale a ţesutului;
– îndepărtarea cicatricelor cheloide;
– creşterea temperaturii locale, care menţine circulaţia sangvină şi limfatică activată pe o durată mai mare de timp.

B. EFECTELE ASUPRA ŢESUTULUI CONJUNCTIV

• ***Structura ţesutului conjunctiv***

Aproximativ 15% din masa musculară este reprezentată de ţesut conjunctiv, vase şi nervi. Ţesutul conjunctiv se găseşte sub piele, în tendoane, ligamente, cartilaje. Ţesuturile subcutanate (formate din celule şi fibre conjunctive) sunt străbătute de numeroase vase de sânge, limfatice şi de o vastă reţea de nervi.

• ***Funcţia ţesutului conjunctiv***

Ţesutul conjunctiv are funcţia principală în menţinerea formei corpului şi în favorizarea funcţiilor motrice.

Efecte:

– stimularea şi îmbunătăţirea circulaţiei sangvine şi limfatice în ţesutul subcutanat;
– sporirea mobilităţii, supleţei şi elasticităţii fibrelor conjunctive;
– creşterea temperaturii locale (vasodilataţie);
– îndepărtarea stazelor şi a depunerilor de minerale în ţesuturi;
– stimularea funcţiilor de regenerare a celulelor conjunctive.

C. EFECTELE ASUPRA ŢESUTULUI MUSCULAR

Muşchii scheletici (reprezintă circa 30-40% din greutatea corporală).

• ***Funcţiile muşchilor***

1. Rol deosebit în funcţionarea aparatului locomotor.
2. Reprezintă principala sursă de căldură a corpului.
3. Favorizează circulaţia venoasă şi limfatică. Principalele proprietăţi fizice ale muşchilor sunt elasticitatea, extensibilitatea, contractibilitatea şi tonicitatea.

Efecte:

– relaxarea muşchilor (prin manevre lente);
– îmbunătăţirea tonusului şi a elasticităţii fibrelor musculare (prin compresiune şi relaxare cu manevre stimulante);
– activarea circulaţiei în capilare şi în venele care străbat muşchii, prin comprimarea vaselor profunde sangvine şi limfatice;
– creşterea temperaturii locale;
– accelerarea proceselor metabolice ale muşchilor;
– menţinerea şi stimularea calităţii fibrelor musculare (prevenindu-se întinderile, contracturile musculare sau atrofierea fibrelor musculare);
– îndepărtarea stazelor şi a depunerilor de minerale în ţesuturi;
– regenerarea ţesutului muscular (prin îndepărtarea celulelor îmbătrânite).

D. EFECTELE ASUPRA ARTICULAŢIILOR

• ***Structura articulaţiilor***

Într-o articulaţie, oasele sunt ţinute în contact de capsula articulară, de ligamentele şi tendoanele care trec peste aceasta. După modul de mobilizare articulaţiile sunt: articulaţii imobile sau sinartroze (la craniu şi la oasele bazinului), articulaţii semimobile sau amfiartroze (articulaţiile dintre corpurile vertebrale, toracale, costovertebrale, costosternale, articulaţiile acromioclaviculare, intercarpiene, intercarpometacarpiene, intertarsiene

şi intertarsometatarsiene), articulaţii mobile sau diartroze (la membre, coloana cervicală şi lombară).

Efecte:

– întreţinerea bunei funcţionări a articulaţiilor;

– stimularea şi îmbunătăţirea supleţei, elasticităţii şi mobilităţii elementelor articulare (capsulă, ligamente şi tendoane);

– restabilirea poziţiei anatomice în urma producerii de leziuni articulare: entorse (întinderea, ruperea sau smulgerea ligamentelor de pe os), luxaţii (deplasarea suprafeţelor osoase de la locul anatomofiziologic), hidrartroze (lichid în interiorul articulaţiei), hemartroze (sânge în articulaţie), anchiloze (pierderea totală a mobilităţii oaselor care formează articulaţia);

– îmbunătăţirea circulaţiei, îndepărtarea stazelor şi creşterea temperaturii în articulaţii;

– acţiune sedativă asupra durerilor de tip nevralgic;

– înlăturarea lichidelor interstiţiale de stază din ţesuturi.

E. EFECTELE ASUPRA UNOR APARATE ŞI SISTEME

– La nivelul aparatului respirator, masajul îmbunătăţeşte respiraţia (prin creşterea mobilităţii şi a capacităţii cutiei toracice), oxigenarea tuturor ţesuturilor şi facilitează eliminarea bioxidului de carbon.

– La nivelul aparatului cardiovascular, masajul stimulează muşchiul inimii şi circulaţia sângelui prin vase.

– La nivelul aparatului digestiv, masajul facilitează tranzitul intestinal direct şi indirect, prin creşterea tonusului muscular al peretelui abdominal (mărind presiunea asupra organelor interne).

– La nivelul aparatului excretor, masajul contribuie la mobilizarea şi îndepărtarea toxinelor.

– La nivelul sistemului endocrin, masajul îndepărtează stazele şi determină îmbunătăţirea circulaţiei.

– La nivelul sistemului nervos, masajul redă elasticitatea fibrelor nervoase, îndepărtează stazele şi depunerile de pe şi din jurul acestora, calmează durerea şi relaxează întreg sistemul nervos.

CAPITOLUL I

MANEVRELE MASAJULUI TERAPEUTIC (MASAJUL SUEDEZ)

CLASIFICAREA ŞI SUCCESIUNEA MANEVRELOR

A. MANEVRELE PRINCIPALE

1. Netezirea (Efleurajul sau Mângâierea)

a) Netezirea cu ultima falangă a unuia sau a mai multor degete
b) Netezirea cu toate falangele ale unuia sau ale mai multor degete
c) Netezirea cu o mână
d) Netezirea cu două mâini (fluture)
e) Netezirea cu partea cubitală a mâinii/mâinilor
f) Netezirea cu partea dorsală a mâinii/mâinilor (sub formă de pieptene)
g) Netezirea cu mână după mână
h) Netezirea sub formă de romb
i) Netezirea cu o mână şi cu două mâini în mişcare circulară
j) Netezirile în mişcare centrifugă şi centripetă

2. Frământatul (Petrisajul)

a) Frământatul cu o mână
b) Frământatul cu două mâini
c) Frământatul în contratimp (sau stoarcerea)
d) Frământatul sub formă de geluire
e) Frământatul cu coatele

3. Fricţiunea

a) Fricţiunea cu ultima falangă a unuia sau a mai multor degete
b) Fricţiunea cu nodozităţile degetelor
c) Fricţiunea cu cotul
d) Fricţiunea prin succesiunea de mişcări ale vârfurilor degetelor, a părţii cubitale şi a podului palmei

Notă: **Fricţiunea sub toate formele se poate efectua şi asocia cu vibraţii.**

4. Baterea (Tapotamentul)
a) Baterea cu palma sub formă de căuş
b) Baterea cu partea cubitală
c) Baterea cu pumnul uşor întredeschis
d) Baterea sub formă de ciupitură
e) Baterea cu ultimele falange ale degetelor (ca la pian)

5. Vibraţiile
a) Vibraţiile cu unul sau cu mai multe degete
b) Vibraţiile cu o mână sau cu două mâini
c) Vibraţiile cu partea cubitală

B. MANEVRELE COMPLEMENTARE

1. Rulatul (Măngăluirea)
2. Cernutul
3. Compresiunile
4. Tracţiunile
5. Scuturăturile
6. Elongaţiile

C. PROCEDURI COMPLEMENTARE

Mişcările din articulaţie
1. Pasive
2. Pasivo-active
3. Active
4. Active cu încărcătură
5. Active cu opoziţie

DESCRIEREA TEHNICII DE EFECTUARE A MANEVRELOR

Notă:

La tehnica de efectuare a fiecărei manevre (cu formele ei) se descrie poziţia mâinii şi a degetelor care este imperios necesar să fie respectată cu stricteţe (de la limita inferioară până la limita superioară) pentru ca manevra să fie efectuată corect şi eficient.

> ***ATENŢIE!***
> *În cazul nerespectării poziţiei mâinii şi a degetelor cât şi a urmăririi liniilor indicate, manevra poate deveni ineficientă, dureroasă, poate produce leziuni ale fibrelor musculare, ale vaselor sangvine, limfatice şi ale tegumentului.*

Manevrele masajului se efectuează numai în sensul circulaţiei venoase (circulaţia sângelui spre inimă) cât şi al circulaţiei limfatice.

A. MANEVRELE PRINCIPALE

1. NETEZIREA (EFLEURAJUL SAU MÂNGÂIEREA)

Anterior începerii netezirii, mâinile maseurului trebuie să fie calde. Pe suprafaţa de tratat se aplică şi se întinde uleiul, crema sau pudra de talc, cu mişcări uşoare ale palmelor. Prin netezire, maseurul sesizează eventualele modificări anatomofiziologice ale corpului pacientului, ceea ce îi permite să efectueze manevre de masaj adecvate.

Netezirea este manevra cu care se începe masajul, care se intercalează printre celelalte manevre şi cu care se încheie efectuarea masajului.

Se efectuează în sensul circulaţiei venoase şi limfatice. Viteza de alunecare a mâinilor/degetelor pe zona de tratat trebuie să o depăşească cu puţin pe cea a scurgerii sângelui prin vene, în funcţie de zona tratată şi de scopul urmărit. Netezirea are presiune variabilă (în funcţie de diagnostic). Pentru obţinerea de efecte profunde asupra anumitor suprafeţe tratate, netezirea se efectuează cu partea cubitală a mâinii (pe liniile articulare şi pe şanţurile paravertebrale), cu podul palmei şi cu partea dorsală a mâinii pe musculatura dezvoltată. Presiunea în profunzime se poate obţine plasând o mână peste cealaltă, iar pe şanţurile dintre tendoane, muşchi, grupe de muşchi, oase şi linii articulare, prin suprapunerea degetelor.

Faţă de fibra musculară, mişcările de netezire sunt longitudinale, fiind efectuate cu o mână sau cu două, simultan sau alternativ.

Efecte generale:

– favorizarea circulaţiei sângelui prin capilare, vene şi a limfei prin vasele limfatice;
– menţinerea şi creşterea elasticităţii şi supleţei pielii;
– descongestionarea canalelor de excreţie ale glandelor;
– favorizarea procesului de eliminare a sudorii şi a secreţiilor sebacee;
– îndepărtarea celulelor cornoase epidermice;
– curăţarea de impurităţi (celule moarte, săruri);
– relaxarea musculară şi neuropsihică;
– calmarea durerilor.

a) Netezirea cu ultima falangă a unuia sau a mai multor degete

Zonele pe care se efectuează această formă de netezire sunt: şanţurile paravertebrale şi intercostale, şanţurile dintre ligamente, tendoane, muşchi sau grupe de muşchi (de pe coapse, gambe, braţe şi antebraţe), crestele şi feţele libere ale oaselor (crestele iliace, faţa tibiei, radius, cubitus, stern, frunte, faţă şi calotă), şanţurile dintre oase (tarsiene, metatarsiene şi pe degete, carpiene, metacarpiene, radius şi ulnă).

Pe linii articulare: umăr, cot, pumn, metacarpofalangiene, interfalangiene, genunchi, gleznă, metatarsofalangiene.

Tehnica de efectuare:

Mâna/mâinile maseurului este/sunt suspendată/suspendate sub limita inferioară a zonei de tratat, cu suprafaţa ultimei falange a unuia sau a mai multor degete fixată pe tegument, la limita inferioară a zonei de prelucrat, pe spaţiile indicate (cu vârfurile degetului/degetelor orientat/orientate în sensul circulaţiei venoase şi limfatice) (fig. I.1).



Fig. I.1 – Netezirea cu ultima falangă a unuia sau a mai multor degete

Netezirea se efectuează cu ultima falangă lipită pe tegument, prin alunecare în sensul circulaţiei venoase, pe spaţiile indicate, începând de la limita inferioară până la limita superioară a zonei de prelucrat. Se revine la limita inferioară, pe poziţia iniţială şi se reia manevra.

Manevra se repetă de 3-5 ori pe acelaşi traseu şi între aceleaşi limite, durata unei neteziri este de câteva secunde, iar intensitatea compresiunii exercitate de falange şi ritmul mişcării mâinii/mâinilor pot să crească sau să scadă odată cu repetarea netezirilor, în funcţie de diagnostic.

b) Netezirea cu toate falangele ale unuia sau ale mai multor degete

Zonele pe care se efectuează această formă de netezire sunt: şanţurile paravertebrale şi intercostale, şanţurile dintre ligamente, tendoane, muşchi sau grupe de muşchi (de pe coapse, gambe, braţe şi antebraţe), crestele şi feţele libere ale oaselor (crestele iliace, faţa tibiei, radius, cubitus, stern, frunte, faţă şi calotă), şanţurile dintre oase (tarsiene, metatarsiene şi pe degete, carpiene, metacarpiene, radius şi ulnă) şi pe liniile articulare (umăr, cot, pumn, metacarpofalangiene, interfalangiene, genunchi, gleznă şi metatarsofalangiene).

La efectuarea acestei manevre, contactul degetelui/degetelor maseurului cu zona de prelucrat este mai mare, deoarece se face cu suprafaţa tuturor falangelor.

Tehnica de efectuare:

Mâna/mâinile maseurului este/sunt suspendată/suspendate sub limita inferioară a zonei de tratat, cu suprafaţa tuturor falangelor ale unuia sau ale mai multor degete lipite pe tegument, la limita inferioară a zonei de prelucrat, pe spaţiile indicate (cu vârful/vârfurile degetului /degetelor orientat/orientate în sensul circulaţiei venoase şi limfatice) (fig. I.2).



Fig. I.2 – Netezirea cu toate falangele ale unuia sau ale mai multor degete

Netezirea se efectuează cu toate falangele degetelor, prin alunecare în sensul circulaţiei venoase, pe spaţiile indicate, începând de la limita inferioară până la limita superioară a zonei prelucrate. Se revine la limita inferioară, pe poziţia iniţială şi se reia manevra.

Manevra se repetă de 3-5 ori pe acelaşi traseu şi între aceleaşi limite, durata unei neteziri este de câteva secunde, iar intensitatea compresiunii exercitate de degete şi ritmul mişcării mâinii/mâinilor pot să crească sau să scadă odată cu repetarea netezirilor, în funcţie de diagnostic.

c) Netezirea cu o mână

Netezirea cu o mână se efectuează pe toate regiunile corpului (mai puţin pe scalp), în sensul circulaţiei venoase şi limfatice. Această manevră se efectuează cu toată suprafaţa palmei şi a degetelor pe tegument, pe zona de prelucrat.

Tehnica de efectuare:

Maseurul fixează mâna dreaptă/stângă (cu palma şi cu degetele orientate cu vârfurile în sensul circulaţiei venoase şi limfatice) pe tegument, la limita inferioară a zonei de tratat, pe spaţiul indicat (fig. I.3).

Netezirea se efectuează cu toată palma, în sensul circulaţiei venoase şi limfatice, pe spaţiul indicat, începând de la limita inferioară până la limita superioară a zonei de prelucrat. Se revine la limita inferioară, pe poziţia iniţială şi se reia netezirea.

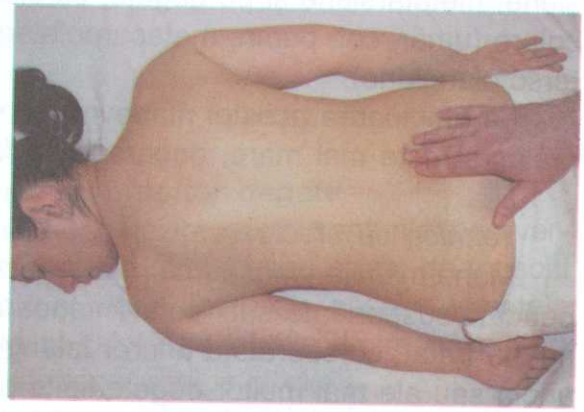

Fig. I.3 – Netezirea cu o mână

Manevra se repetă de 3-5 ori pe acelaşi traseu şi între aceleaşi limite, durata unei neteziri este de câteva secunde, iar intensitatea compresiunii exercitate de mână şi ritmul mişcării pot să crească sau să scadă odată cu repetarea netezirilor, în funcţie de diagnostic.

d) Netezirea cu două mâini (fluture)

Netezirea se efectuează pe regiunile mari: toracele posterior şi anterior, zona lombară, fese, coapse şi gambe, abdomen, zona cervicală şi zona feţei.

Manevra se efectuează cu toată suprafaţa palmelor şi a degetelor lipite pe zona de prelucrat.

Tehnica de efectuare:

Mâinile cu degetele (orientate cu vârfurile în sensul circulaţiei venoase şi limfatice) se fixează pe tegument, pe spaţiul indicat, la limita inferioară a zonei de tratat (fig. I.4).

Netezirea se efectuează cu mâinile, începând de la limita inferioară până la limita superioară a zonei de prelucrat. Se revine la limita inferioară, pe poziţia iniţială şi se reia netezirea.



Fig. I.4 – Netezirea cu două mâini (fluture)

Manevra se repetă de 3-5 ori pe acelaşi traseu şi între aceleaşi limite, durata unei neteziri este de câteva secunde, iar intensitatea compresiunii exercitate de mâini şi ritmul mişcării pot să crească sau să scadă odată cu repetarea netezirilor în funcţie de diagnostic.

e) Netezirea cu partea cubitală a mâinii/mâinilor

Netezirea se efectuează pe şanţurile paravertebrale şi linia articulară, pe articulaţia umărului, plica articulaţiei cotului, articulaţia pumnului, plica fesieră şi inghinală, plica genunchiului şi articulaţia gleznei.

Această formă de netezire are acţiune profundă (asupra elementelor articulare).

Tehnica de efectuare:

Maseurul poziţionează partea cubitală a mâinii/mâinilor şi partea latero-externă a degetului 5 pe limita inferioară a zonei de tratat, pe spaţiile indicate (fig. I.5).

Netezirea se efectuează cu partea cubitală pe spaţiul indicat până la limita superioară. Se revine şi se reia.

Netezirea cu partea cubitală pe linia articulară se efectuează începând de pe partea latero-externă/internă a articulaţiei, pe linia articulară, până pe partea latero-internă/externă a articulaţiei. Se revine la poziţia iniţială şi se reia netezirea.



Fig. I.5 – Netezirea cu partea cubitală a mâinii/mâinilor

Manevra se repetă de 3-5 ori pe acelaşi traseu şi între aceleaşi limite, durata unei neteziri este de câteva secunde, iar intensitatea compresiunii exercitate de mână/mâini şi ritmul mişcării pot să crească sau să scadă odată cu repetarea netezirilor, în funcţie de diagnostic.

f) Netezirea cu partea dorsală a mâinii/mâinilor (sub formă de pieptene)

Această formă de netezire se efectuează pe masa musculară dezvoltată: musculatura paravertebrală (cervicală inferioară, toracală, lombară), muşchii feselor, coapselor, gambelor, pe drepţii abdominali, deltoizi, aponevrozele palmare şi plantare. Manevra are acţiune de stimulare în profunzime (a fibrelor musculare, tendoanelor şi ligamentelor şi a circulaţiei). Se efectuează numai în cadrul masajului tonifiant.

Tehnica de efectuare:

Maseurul fixează partea dorsală a mâinii/mâinilor pe tegument (faţa palmară în sus, cu degetele uşor flectate) orientată/orientate cu partea dorsală în sensul circulaţiei venoase şi limfatice, pe spaţiile indicate, la limita inferioară a zonei de tratat. (fig. I.6).

Netezirea se efectuează cu partea dorsală prin alunecarea mâinii/mâinilor, în sensul circulaţiei venoase, pe spaţiile indicate şi prin derularea degetelor pe tegument, astfel încât, prin extensia acestora, să se ajungă cu faţa palmară la limita superioară a zonei de prelucrat. Se revine la limita inferioară, pe poziţia iniţială şi se reia netezirea.



Fig. I.6 – Netezirea cu partea dorsală a mâinii/mâinilor (sub formă de pieptene)

Manevra se repetă de 3-5 ori pe acelaşi traseu şi între aceleaşi limite, durata unei neteziri este de câteva secunde, iar intensitatea compresiunii exercitate de mâini şi ritmul mişcării pot să crească sau să scadă odată cu repetarea netezirilor, în funcţie de diagnostic.

g) Netezirea cu mână după mână

Această formă de netezire se efectuează pe musculatura cu suprafeţe mari: musculatura paravertebrală (toracală, lombară), muşchii feselor, coapselor, gambelor şi pe deltoizi.

Efecte:

– îmbunătăţeşte şi accelerează circulaţia locală;
– creşte temperatura locală superficială în profunzime.

Tehnica de efectuare:

Mâna stângă/dreaptă cu degetele fixate pe tegument (cu vârfurile orientate în sensul circulaţiei venoase şi limfatice), pe spaţiul indicat, la limita inferioară a zonei de tratat, succedată de mâna dreaptă/stângă (fig. I.7).

Netezirea se efectuează cu mână după mână în sensul circulaţiei venoase şi limfatice, pe spaţiul indicat, începând de la limita inferioară până la limita superioară a zonei de prelucrat. Se revine la limita inferioară, pe poziţia iniţială şi se reiau netezirile. Odată cu repetarea acestora, toată suprafaţa falangelor şi a palmelor se lipeşte pe tegument.



Fig. I.7 – Netezirea cu mână după mână

Manevra se repetă de 3-5 ori pe acelaşi traseu şi între aceleaşi limite, durata unei neteziri este de câteva secunde, iar intensitatea compresiunii exercitate de mâini şi ritmul mişcării pot să crească sau să scadă odată cu repetarea netezirilor, în funcţie de diagnostic.

h) Netezirea sub formă de romb

Această formă de netezire se aplică pe zona lombară (crestele iliace şi rebordurile ultimelor coaste). Este o manevră cu acţiune în profunzime, care se efectuează cu mână pe mână.

Poziţia pacientului este în decubit ventral, cu mâinile în uşoară abducţie, cu sau fără pernă sub abdomen şi rulou sub glezne.

Poziţia maseurului este în ortostatism sau în şezut, cu faţa spre regiunea de tratat.

Tehnica de efectuare:

Maseurul fixează mâna stângă pe articulaţiile sacroiliace stângi, cu degetele orientate spre coccis peste care se suprapun degetele mâinii drepte (fig. I.8 a).

Netezirea se efectuează prin tragerea mâinilor (degetele urmărind creasta iliacă) până la linia mediană subaxilară stângă a bazinului (aici mâinile se rotesc cu faţa palmară spre rebordul ultimei coaste a hemitoracelui stâng). Se continuă, tot prin tragere, pe rebordul ultimelor coaste, până la nivelul articulaţiei costovertebrale T_{12} (apoi se schimbă poziţia palmelor, cu faţa spre rebordul ultimei coaste a hemitoracelui drept). Se continuă, prin tragere, pe rebordul ultimelor coaste, până la linia mediană subaxilară dreaptă a bazinului. Din această poziţie, mâinile se rotesc cu faţa palmară spre creasta iliacă, continuând netezirea până pe articulaţiile sacroiliace (încheindu-se rombul). Se revine la poziţia iniţială şi se reia netezirea (fig. I.8 b).



Fig. I.8 a – Netezirea sub formă de romb



Fig. I.8 b – Netezirea sub formă de romb

Manevra se repetă de 3-5 ori pe acelaşi traseu şi între aceleaşi limite, durata unei neteziri este de câteva secunde, iar intensitatea compresiunii exercitate de mâini şi ritmul mişcării pot să crească sau să scadă odată cu repetarea netezirilor, în funcţie de diagnostic.

i) Netezirea cu o mână şi cu două mâini în mişcare circulară pe abdomen

Această formă de netezire se efectuează pe regiunea abdominală.

Poziţia pacientului: în decubit dorsal, cu picioarele flectate, cu sau fără pernă sub cap sau sub genunchi.

Poziţia maseurului: în ortostatism sau în şezut, cu faţa la regiunea de tratat.

> ***ATENŢIE!***
> *Masajul pe abdomen se efectuează la două-trei ore după servirea mesei şi cu vezica urinară a pacientului golită.*

- *Netezirea cu o mână în mişcare circulară*

Tehnica de efectuare:

Poziţia maseurului: cu faţa spre regiunea de tratat.

Mâna dreaptă fixează policele pe linia albă deasupra ombilicului, iar degetele 2-5 în dreptul procesului xifoid (fig. I.9 a).

Netezirea se efectuează cu o mână în mişcare circulară, cu mâna lipită pe tegumentul peretelui abdominal stâng (descriind un arc de cerc, în sensul acelor de ceasornic), până la linia albă.



Fig. I.9 a – Netezirea cu o mână pe abdomen, în mişcare circulară

Se continuă pe peretele abdominal drept (prin rotirea mâinii, degetele ajung cu partea dorsală pe tegument – fig. I.9 b) şi trec pe sub police, închizând cercul – fig. I.9 c). Se revine la poziţia iniţială şi se reia.

Manevra se repetă de 3-5 ori pe acelaşi traseu şi între aceleaşi limite, durata unei neteziri este de câteva secunde, iar intensitatea compresiunii exercitate de mână şi ritmul mişcării pot să crească sau să scadă odată cu repetarea netezirilor, în funcţie de diagnostic.



Fig. I.9 b – Netezirea cu o mână pe abdomen, în mişcare circulară



Fig. I.9 c – Netezirea cu o mână pe abdomen, în mişcare circulară

- *Netezirea cu două mâini în mişcare circulară*

Tehnica de efectuare:

Această formă de netezire se aplică pe tot peretele abdominal, având influenţă şi asupra colonului.

Mâna dreaptă se fixează deasupra crestei iliace drepte, iar mâna stângă sub rebordul ultimei perechi de coaste a hemitoracelui drept, cu vârfurile degetelor orientate în sensul tranzitului colonului (fig. I.10 a).



Fig. I.10 a – Netezirea cu două mâini, în mişcare circulară

Netezirea se efectuează cu mâna stângă urmată de mâna dreaptă (care este lipită în permanenţă de peretele abdominal), în mişcare circulară în sensul acelor de ceasornic (descriind un oval), urmărind creasta iliacă dreaptă, până la linia mediană subaxilară dreaptă, în continuare pe sub rebordul ultimelor coaste ale hemitoracelui drept şi stâng, până la linia mediană subaxilară stângă (fig. I.10 b). Se continuă pe deasupra crestei iliace stângi până la linia albă (traseul ascendent, transvers şi descendent al colonului), unde mâna stângă se intersectează cu mâna dreaptă, păşeşte peste aceasta şi revine la poziţia iniţială (fig. I.10 c). Se reia manevra.

Manevra se repetă de 3-5 ori pe acelaşi traseu şi între aceleaşi limite, durata unei neteziri este de câteva secunde, iar intensitatea compresiunii exercitate de mâini şi ritmul mişcării pot să crească sau să scadă odată cu repetarea netezirilor, în funcţie de diagnostic.



Fig. I.10 b – Netezirea cu două mâini, în mişcare circulară



Fig. I.10 c – Netezirea cu două mâini, în mişcare circulară

j) Netezirea în mişcare centrifugă şi centripetă pe fese

Poziţia pacientului: în decubit ventral, cu sau fără pernă sub abdomen.

Poziţia maseurului: în ortostatism sau în şezut, cu faţa spre regiunea de tratat.

• *Netezirea în mişcare centrifugă pe fesa dreaptă*

Tehnica de efectuare:

Mâna dreaptă se fixează pe fesă, paravertebral dreapta (cu vârfurile degetelor orientate spre musculatura paravertebrală), iar mâna stângă se suprapune (cu vârfurile degetelor orientate spre partea postero-internă a coapsei) (fig. I.11 a).



Fig. I.11 a – Netezirea în mişcare centrifugă

Netezirea se efectuează în mişcare centrifugă (concomitent cu ambele mâini) spre articulaţia coxofemurală (fig. I.11 b).

Mâna dreaptă în mişcare orientează vârfurile degetelor spre plica fesieră, iar mâna stângă spre creasta iliacă, îmbrăcând fesa pe limita superioară şi inferioară, până la linia mediană a corpului. În continuare mâinile se rotesc şi revin la poziţia iniţială, reluându-se netezirea.

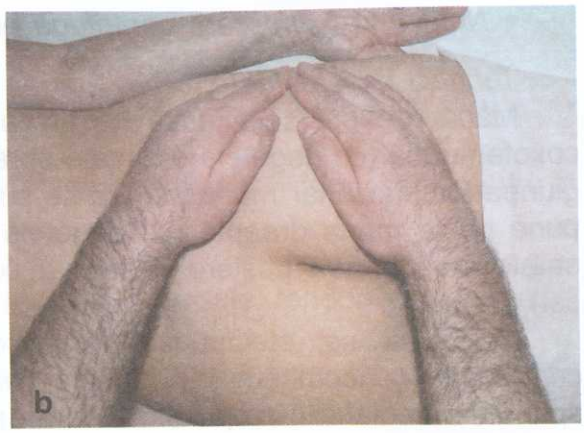

Fig. I.11 b – Netezirea în mişcare centrifugă

Manevra se repetă de 3-5 ori pe acelaşi traseu şi între aceleaşi limite, durata unei neteziri este de câteva secunde, iar intensitatea compresiunii exercitate de mâini şi ritmul mişcării pot să crească sau să scadă odată cu repetarea netezirilor, în funcţie de diagnostic.

- *Netezirea în mişcare centripetă pe fesa dreaptă*

Tehnica de efectuare:

Mâna dreaptă se fixează pe plica fesieră (cu vârfurile degetelor orientate spre articulaţia coxofemurală şi cu podul palmei spre plica pelvină), iar mâna stângă se fixează pe creasta iliacă, urmărind-o (cu vârfurile degetelor orientate spre articulaţia şoldului şi cu podul palmei spre vertebrele L_5, S_1) (fig. I.12).

Netezirea se efectuează în mişcare centripetă (concomitent cu ambele mâini), îmbrăcând fesa până la articulaţia coxofemurală. În continuare se suprapun mâinile şi ajung la nivelul liniei mediane a bazinului, apoi se rotesc şi revin la poziţia iniţială, reluându-se netezirea.



Fig. I.12 – Netezirea pe fesa dreaptă, în mişcare centripetă

Manevra se repetă de 3-5 ori pe acelaşi traseu şi între aceleaşi limite, durata unei neteziri este de câteva secunde, iar intensitatea compresiunii exercitate de mâini şi ritmul mişcării pot să crească sau să scadă odată cu repetarea netezirilor, în funcţie de diagnostic.

• *Netezirea în mişcare centrifugă pe fesa stângă*

Tehnica de efectuare:

Mâna dreaptă se fixează pe articulaţia coxofemurală (cu degetele orientate spre regiunea lombară), iar mâna stângă se suprapune peste mâna dreaptă (cu degetele orientate spre partea postero-externă a coapsei) (fig. I.13).

Netezirea se efectuează în mişcare centrifugă (concomitent cu ambele mâini) spre linia mediană a corpului. Mâna dreaptă orientează vârfurile degetelor spre plica fesieră, iar mâna stângă spre creasta iliacă, îmbrăcând fesa pe limita superioară şi inferioară, până la nivelul articulaţiei coxofemurale. În continuare mâinile se rotesc şi revin la poziţia iniţială, reluându-se netezirea.



Fig. I.13 – Netezirea pe fesa stângă, în mişcare centrifugă

Manevra se repetă de 3-5 ori pe acelaşi traseu şi între aceleaşi limite, durata unei neteziri este de câteva secunde, iar intensitatea compresiunii exercitate de mâini şi ritmul mişcării pot să crească sau să scadă odată cu repetarea netezirilor, în funcţie de diagnostic.

• *Netezirea în mişcare centripetă pe fesa stângă*

Tehnica de efectuare:

Mâna dreaptă se fixează pe plica fesieră (cu vârfurile degetelor orientate spre linia mediană a bazinului şi cu podul palmei spre articulaţia coxofemurală), iar mâna stângă se fixează pe creasta iliacă, urmărind-o (cu vârfurile degetelor orientate spre vertebrele L_5-S_1 şi cu podul palmei spre articulaţia coxofemurală) (fig. I.14).

Netezirea se efectuează în mişcare centripetă (concomitent cu ambele mâini), îmbrăcând fesa, până la linia mediană a corpului. În continuare mâinile se suprapun şi ajung pe articulaţia coxofemurală, reluându-se netezirea.



Fig. I.14 – Netezirea pe fesa stângă, în mişcare centripetă

Manevra se repetă de 3-5 ori pe acelaşi traseu şi între aceleaşi limite, durata unei neteziri este de câteva secunde, iar intensitatea compresiunii exercitate de mâini şi ritmul mişcării pot să crească sau să scadă odată cu repetarea netezirilor, în funcţie de diagnostic.

2. FRĂMÂNTATUL (PETRISAJUL)

Frământatul este cea de-a doua manevră a masajului, folosită îndeosebi pentru a prelucra masa musculară.

Prin frământare, se prelucrează: tegumentul, vasele, nervii, ţesuturile (conjunctiv, adipos, muscular şi periost), elementele articulare (ligamente, capsule, tendoane) şi anumite organe interne (colon, veziculă biliară).

Prelucrarea se face prin compresiuni (stoarceri) perpendiculare şi longitudinale pe fibrele musculare.

Compresiunile se efectuează prin prinderea fibrelor musculare între index (ajutat de degetele 3, 4, 5), police şi podul palmei.

Intensitatea şi durata compresiunilor este variabilă, în funcţie de scopul urmărit. În cazul masajului tonifiant, intensitatea compresiunilor pe fibrele musculare este mai mare şi creşte odată cu repetarea manevrei, durata compresiunii fiind mai mică (1-2 secunde). Pentru masajul de relaxare şi de decontracturare, intensitatea compresiunilor este mai mică şi scade odată cu repetarea numărului de frământări, iar durata compresiunii este mai mare (2-3 secunde).

Frământatul poate fi completat de rulat şi cernut.

Efecte generale:

- activarea circulaţiei şi creşterea temperaturii locale;
- redarea supleţei şi elasticităţii fibrelor musculare;
- îmbunătăţirea metabolismului ţesuturilor muscular şi conjunctiv;
- relaxarea sau tonifierea musculaturii.

ATENŢIE!

La frământatul cu o mână, cu două mâini şi în contratimp, degetele se menţin pe şanţurile indicate în momentul când adună (să fie perpendiculare şi longitudinale pe fibrele muşchilor), comprimă şi ridică muşchiul de pe planul osos (cu ultimele falange ajungând în hiperextensie, nu flectate), astfel nu se alunecă peste muşchi şi nu se ciupeşte. Dacă aceste compresiuni se efectuează transversal, pot produce leziuni (fibrelor musculare, vaselor sangvine şi limfatice). Nerespectând această tehnică de menţinere a degetelor pe şanţuri, se alunecă peste muşchi şi se prinde doar ţesutul adipos, manevra devenind dureroasă şi ineficientă terapeutic.

a) Frământatul cu o mână

Frământatul cu o mână este prima formă de frământare, cu care se prelucrează musculatura superficială (prin comprimarea şi ridicarea muşchilor), pregătind-o pentru prelucrarea straturilor musculare mai profunde (prin frământatul cu două mâini şi în contratimp). În cadrul masajului de combatere a obezităţii, se prelucrează şi ţesuturile subcutanate adipoase.

Tehnica de efectuare:

Mâna dreaptă/stângă se poziţionează pe tegument, sub limita inferioară a zonei de tratat, cu policele şi cu indexul fixate pe şanţurile indicate, la limita inferioară a zonei de tratat, între ele se află muşchiul/grupa de muşchi de prelucrat (fig. I.15 a). (Policele se fixează cu faţa palmară a celor două falange pe şanţul format între muşchi/grupe de muşchi, cu faţa latero-internă pe partea laterală a muşchiului/grupei de muşchi de prelucrat, iar indexul se fixează cu faţa palmară a ultimelor două falange pe şanţul format între muşchi/grupe de muşchi, cu partea latero-externă pe cealaltă parte laterală a muşchiului/grupei de muşchi de prelucrat, ajutat de degetele 3, 4, 5).



Fig. I.15 a – Frământatul cu o mână

Frământatul cu o mână se efectuează prin alunecarea degetelor în lateral pe tegument, se apropie policele de index sau invers, sau concomitent. Cu părţile antero-laterale ale indexului şi ale policelui (ultimele falange ale degetelor ajungând în uşoară extensie, rămânând fixate pe şanţurile indicate) se adună muşchiul/grupa de muşchi de prelucrat. Simultan, se efectuează compresiuni perpendiculare şi longitudinale pe fibre. Apoi, prin înclinarea mâinii spre spate (se ridică uşor podul palmei de pe tegument rămânând cu sprijin pe partea cubitală, mâna luând aspect de căuş în lateral), concomitent, indexul şi policele ridică uşor muşchiul sau grupa de muşchi de pe planul osos. (Mâna ia aspectul unui gât de lebădă, cu ciocul întredeschis, pe tot traseul zonei de prelucrat poziţia mâinii menţinându-se din antebraţ). Cuta care se formează între index şi police este paralelă cu fibrele muşchiului prelucrat (fig. I.15 b).



Fig. I.15 b – Frământatul cu o mână

Prin relaxarea mâinii, se revine la poziţia iniţială, policele şi indexul fiind tot pe şanţurile indicate, palma se lipeşte pe tegument (pentru îndepărtarea stazelor produse de compresiuni) şi alunecă 2-4 cm (în sensul circulaţiei venoase). Se reia mişcarea de alunecare a degetelor în lateral, apropiind indexul şi policele. Se adună, se comprimă fibrele şi se ridică uşor muşchiul sau grupa de muşchi de pe planul osos. Se repetă frământatul, din aproape în aproape, începând de la limita inferioară până la limita superioară a zonei de prelucrat. Se revine la poziţia iniţială şi se reia frământatul.

Durata unei compresiuni este de câteva secunde, iar numărul frământărilor depinde de suprafaţa de tratat. Seria frământărilor se repetă de 3-5 ori pe acelaşi traseu şi între aceleaşi limite, iar ritmul, intensitatea şi durata compresiunilor pot să crească sau să scadă odată cu repetarea manevrei, în funcţie de diagnostic.

Se intercalează netezirile şi se trece la frământatul cu două mâini.

b) Frământatul cu două mâini

Este cea de-a doua formă a frământatului, cu care se prelucrează, în mod special, musculatura profundă. În cadrul masajului de combatere a obezităţii, manevra se aplică şi pe ţesuturile subcutanate (adipoase).

Efecte specifice:

– activarea circulaţiei în profunzime;
– îndepărtarea stazelor;
– mobilizarea depunerilor de acid lactic şi de minerale, precum şi a celulelor îmbătrânite sau moarte;
– redarea supleţei şi elasticităţii fibrelor musculare, ţesutului conjunctiv şi tegumentului;
– îmbunătăţirea metabolismului fibrelor musculare profunde.

Tehnica de efectuare:

Mâna dreaptă/stângă se poziţionează pe tegument, sub limita inferioară a zonei de tratat, cu policele şi cu indexul fixate pe şanţurile indicate, la limita inferioară a zonei de tratat, între ele se află muşchiul/grupa de muşchi de prelucrat (fig. I.16 a). (Policele se fixează cu faţa palmară a celor două falange pe şanţul format între muşchi/grupe de muşchi, cu faţa latero-internă pe partea laterală a muşchiului/grupei de muşchi de prelucrat, iar indexul se fixează cu faţa palmară a ultimelor două falange pe şanţul format între muşchi/grupe de muşchi, cu partea latero-externă pe cealaltă



Fig. I.16 a – Frământatul cu două mâini

parte laterală a muşchiului/grupei de muşchi de prelucrat, ajutat de degetele 3, 4, 5). Mâna stângă/dreaptă este oglinda mâinii drepte/stângi. Distanţa dintre vârfurile degetelor trebuie să fie de 2-3 cm pentru evitarea ciupirii.

Frământatul se efectuează (concomitent cu degetele ambelor mâini) prin alunecarea degetelor în lateral pe tegument, se apropie policele de indexuri sau invers, sau concomitent. Cu părţile antero-laterale ale indexurilor şi ale policelor (ultimele falange ale degetelor ajungând în uşoară extensie, rămânând fixate pe şanţurile indicate) se adună, se comprimă (perpendicular şi longitudinal pe fibrele musculare) muşchiul sau grupa de muşchi de prelucrat. Apoi, prin înclinarea mâinilor spre spate (se ridică uşor podul palmelor de pe tegument rămânând cu sprijin pe părţile cubitale, mâinile luând aspect de căuş în lateral), concomitent, cu indexurile şi policele se ridică uşor muşchiul/grupa de muşchi de pe planul osos (mâinile iau aspectul unui gât de lebădă, cu ciocul întredeschis, poziţia mâinilor se menţine, din antebraţe, pe tot traseul zonei de prelucrat). Cuta care se formează între indexuri şi police, prin compresiunea muşchiului, este paralelă cu fibrele muşchiului prelucrat (fig. I.16 b).



Fig. I.16 b – Frământatul cu două mâini

Prin relaxarea mâinilor se revine la poziţia iniţială, policele şi indexurile fiind tot pe şanţurile indicate, palmele se lipesc pe tegument (pentru îndepărtarea stazelor produse de compresiuni) şi alunecă 2-4 cm (în sensul circulaţiei venoase şi limfatice). Se reia mişcarea de alunecare a degetelor în lateral şi, prin apropierea indexurilor de police, se adună, se comprimă fibrele şi se ridică uşor muşchiul sau grupa de muşchi de pe planul osos. Frământatul se repetă, din aproape în aproape, începând de la limita inferioară până la limita superioară a zonei de tratat. Se revine la poziţia iniţială şi se reia manevra.

Durata unei compresiuni este de câteva secunde, iar numărul frământărilor depinde de suprafaţa de tratat. Seria frământărilor se repetă de 3-5 ori pe acelaşi traseu şi între aceleaşi limite, iar ritmul, intensitatea şi durata compresiunilor pot să crească sau să scadă odată cu repetarea manevrei, în funcţie de diagnostic.

Se intercalează netezirea şi se trece la frământatul în contratimp.

c) Frământatul în contratimp (sau stoarcerea)

Este cea de-a treia formă de frământat, cu care se prelucrează îndeosebi musculatura profundă. Se foloseşte cu precădere în cadrul masajului tonifiant (excitant).

În cadrul masajului de combatere a obezităţii, manevra se aplică şi pe ţesuturile adipoase.

Efecte specifice:
- irigarea pe zona prelucrată în profunzime;
- creşterea temperaturii zonei respective în profunzime;
- creşterea tonusului musculaturii prin mobilizarea fibrelor musculare profunde.

Tehnica de efectuare:

Mâna dreaptă/stângă se poziţionează pe tegument, sub limita inferioară a zonei de tratat, cu policele şi cu indexul fixate pe şanţurile indicate, la limita inferioară a zonei de tratat între ele se află muşchiul/grupa de muşchi de prelucrat (fig. I.17 a). (Policele se fixează, cu faţa palmară a celor două falange pe şanţul format între muşchi/grupe de muşchi, cu faţa latero-internă pe partea laterală a muşchiului/grupei de muşchi de prelucrat, iar indexul se fixează cu faţa palmară a ultimelor două falange pe şanţul format între muşchi/grupe de muşchi, cu partea latero-externă pe cealaltă parte laterală a muşchiului/grupei de muşchi de prelucrat, ajutat de degetele 3, 4, 5). Mâna stângă/dreaptă este oglinda mâinii drepte/ stângi, distanţa dintre vârfurile degetelor trebuie să fie de 2-3 cm pentru evitarea ciupirii.



Fig. I.17 a – Frământatul în contratimp

Frământatul în contratimp se efectuează în doi timpi.

Timpul 1: degetele alunecă pe tegument în lateral, se apropie policele mâinii drepte de indexul mâinii stângi (ajutat de celelalte degete) şi invers sau concomitent. Cu părţile antero-laterale ale indexului de la mâna stângă şi ale policelui de la mâna dreaptă se adună muşchiul/grupa de muşchi ce se prelucrează şi se efectuează compresiuni perpendiculare şi longitudinale pe fibrele musculare, pe care le şi mobilizează uşor în lateral. Totodată, se ridică muşchiul sau grupa de muşchi de pe planul osos prin înclinarea mâinilor spre spate (se ridică uşor podul palmelor de pe tegument rămânând cu sprijin pe părţile cubitale, mâinile luând aspect de căuş în lateral, poziţie care se menţine din antebraţe). Indexul şi policele care rămân pe şanţurile indicate ridică, comprimă şi mobilizează în lateral muşchiul/grupa de muşchi de pe planul osos. Valul care se formează între index şi police este puţin oblic, formând cu valul de la timpul 2 un „V". În acelaşi timp, policele de la mâna stângă şi indexul de la mâna dreaptă (împreună cu celelalte degete) sunt relaxate şi urmăresc şanţurile indicate, în vederea adunării muşchiului pentru timpul 2.

Timpul 2: în acest timp policele de la mâna dreaptă şi indexul de la mâna stângă se relaxează şi rămân în poziţia iniţială pe şanţurile indicate, în vederea continuării prelucrării. Concomitent, policele de la mâna stângă alunecă pe tegument spre indexul

de la mâna dreaptă (fiind ajutat de celelalte degete), efectuându-se cu părţile antero-laterale compresiuni perpendiculare şi longitudinale pe fibrele musculare, pe care le şi mobilizează uşor în lateral. Totodată, se ridică muşchiul sau grupa de muşchi de pe planul osos prin înclinarea mâinilor spre spate (se ridică uşor podul palmelor de pe tegument rămânând cu sprijin pe părţile cubitale, mâinile luând aspect de căuş în lateral, poziţie care se menţine din antebraţe). Indexul şi policele ridică, comprimă şi mobilizează uşor în lateral muşchiul/grupa de muşchi de pe planul osos. Valul care se formează între index şi police este puţin oblic, formând cu valul de la timpul 1 un „V" (fig. I.17 b).



Fig. I.17 b – Frământatul în contratimp

Prin succedarea timpilor 1 şi 2 în cadrul efectuării manevrei, valul dintre indexuri şi police capătă forma unui zig-zag. În momentul formării zig-zagului şi al relaxării alternative a degetelor, partea cubitală a mâinilor alunecă pe tegument, cca 2-3 cm (în sensul circulaţiei venoase şi limfatice, îndepărtând stazele produse de compresiuni). Valul format între degete se menţine în permanenţă, iar prelucrarea se efectuează, din aproape în aproape, începând de la limita inferioară până la limita superioară a zonei de tratat. Se revine la poziţia iniţială şi se reia frământatul.

Durata unei compresiuni este de câteva secunde, iar numărul de frământări depinde de suprafaţa de tratat. Seria frământărilor se repetă de 3-5 ori pe acelaşi traseu şi între aceleaşi limite, iar ritmul, intensitatea, durata compresiunilor şi amplitudinea zig-zagului pot să crească sau să scadă odată cu repetarea manevrei, în funcţie de diagnostic.

Se intercalează netezirile specifice (îndeosebi netezirile cu ultima falangă sau cu toate falangele de la unul sau mai multe degete sau netezirea cu partea cubitală, pe liniile indicate în funcţie de regiunea prelucrată) şi se trece la frământatul sub formă de geluire.

d) Frământatul sub formă de geluire

Este cea de-a patra formă de frământat. Frământatul sub formă de geluire se efectuează pe şi printre elementele articulare (capsulă, ligamente), pe periost, tendoane, muşchi, grupe musculare, epidermă cicatrizată (cicatrice cheloidă), pe ţesuturi conjunctive, aponevroze (palmară şi plantară), pe şi printre spaţiile interapofizale-vertebrale şi intercostale, pe tarsiene, metatarsiene, falange, carpiene, metacarpiene, suprafaţa liberă a oaselor lungi (tibie, radius, ulnă, crestele iliace şi muchiile omoplaţilor), pe regiunea capului (faţă, frunte, calotă) şi pe regiunea abdominală (inclusiv pe traseul colonului). În funcţie de diagnostic, geluirea se efectuează şi pe masa musculară.

Frământatul sub formă de geluire prelucrează tegumentul, ţesuturile subcutanate şi periostul, prin compresiuni şi mobilizări ale ţesuturilor dintre faţa palmară a ultimei falange (de la unul sau mai multe degete) şi periost.

Efecte specifice:

– creşterea hiperemiei locale (prin îmbunătăţirea circulaţiei, inclusiv la nivelul periostului);

– mobilizarea şi îndepărtarea depunerilor de minerale;

– mobilizarea, desprinderea şi diminuarea aderenţelor cheloide.

Tehnica de efectuare:

Geluirea se poate efectua cu ultimele falange ale degetelor 2 şi 3, cu ultimele falange ale degetelor 1-5 sau cu ultimele falange ale degetelor de la ambele mâini. Mâna dreaptă/ stângă se fixează pe tegument sau este suspendată sub limita inferioară a zonei de tratat, cu ultima falangă a degetului/degetelor lipită/ lipite pe tegument, la limita inferioară a zonei de tratat, pe liniile indicate (fig. I.18). Geluirea se efectuează prin tragerea ultimei/ultimelor falange (lipite pe tegument, care ajung în hiperextensie, exercitând compresiuni şi mobilizări adecvate) spre podul palmei 2-4 cm (prin flectarea celorlalte falange şi ridicarea palmei, rămânând cu sprijin pe podul palmei).



Fig. I.18 – Frământatul sub formă de geluire

ATENŢIE!

Mâna ia aspect de căuş, cu sprijin pe podul palmei şi pe ultimele falange, care ajung în hiperextensie. Dacă nu se respectă cu stricteţe aceste poziţionări, manevra nu va avea efectul scontat sau, dacă se face cu vârful degetelor, se pot produce leziuni pe tegument cu unghiile.

Apoi, degetele prin alunecare în sensul circulaţiei venoase şi limfatice sau al liniei articulare revin la poziţia iniţială, palma se lipeşte de tegument (pentru îndepărtarea stazelor produse de compresiuni) şi alunecă cca 2-4 cm (în sensul circulaţiei venoase). Manevra se repetă din aproape în aproape, începând de la limita inferioară până la limita superioară a zonei de prelucrat. Se revine la limita inferioară, pe poziţia iniţială şi se reia geluirea.

Pentru prelucrarea articulaţiilor (umărului, cotului, pumnului, interfalangienelor, şoldului, genunchiului, gleznei, degetelor) şi a regiunii capului (faţă, frunte, calotă), zone în care podul palmei nu poate fi sprijinit pe tegument, mâna este suspendată, iar degetele cu ultima falangă se fixează pe spaţiile indicate. Geluirea se efectuează tot prin alunecarea degetelor (cu ultimele falange lipite pe tegument) spre podul palmei (prin flectarea celorlalte falange).

Seria de manevre se repetă de 3-5 ori pe aceeaşi zonă cu limitele ei. Ritmul, intensitatea şi amplitudinea compresiunilor exercitate de ultimele falange pot creşte sau scădea odată cu repetarea seriilor, în funcţie de diagnostic. Intensitatea compresiunii poate fi amplificată atât prin suprapunerea degetului 2 pe 3 (sau invers), cât şi prin suprapunerea degetelor de la cealaltă mână pe ultima falangă a degetului/degetelor cu care se prelucrează.

Se intercalează netezirile specifice (îndeosebi netezirile cu degetele pe liniile prelucrate) şi se trece la fricţiune.

Frământatul se mai poate efectua şi cu coatele pe fese.

3. FRICŢIUNEA

Prin fricţiune se prelucrează tegumentul, ţesuturile subcutanate şi periostul (prin compresiuni şi mobilizări efectuate cu faţa palmară a ultimei falange de la unul sau mai multe degete). Fricţiunea este o manevră uşor excitantă şi se aplică în mod deosebit la masajul de tonifiere.

***Notă:* Pentru un efect mai bun, fricţiunea se poate asocia cu vibraţiile.**

Fricţiunea se efectuează pe şi printre elementele articulare (capsulă, ligamente), pe şi printre tendoane, muşchi, epidermă cicatrizată (cicatrice cheloidă), ţesuturi conjunctive, aponevroze (palmară şi plantară), pe şi printre spaţiile interapofizale-vertebrale şi intercostale, tarsiene, metatarsiene, falange, carpiene, metacarpiene, pe suprafaţa liberă a oaselor lungi (tibie, radius, ulnă, crestele iliace şi muchiile omoplaţilor), pe regiunea capului (faţă, frunte, calotă) şi pe regiunea abdominală (inclusiv pe traseul colonului). În funcţie de diagnostic, fricţiunea se efectuează şi pe masa musculară.

Efecte generale:
- stimularea circulaţiei sangvine şi limfatice, creşterea temperaturii locale;
- descongestionarea ţesuturilor fibroase compacte;
- îndepărtarea depunerilor de săruri din ţesuturi;
- redarea elasticităţii şi supleţei fibrelor musculare şi a tegumentului;
- îmbunătăţirea şi stimularea mobilităţii elementelor articulare.

Tehnica de efectuare:

Fricţiunea se efectuează, de regulă, cu ultimele falange ale degetelor 2 şi 3, cu ultimele falange ale degetelor 1-5 sau cu ultimele falange ale degetelor de la ambele mâini. Mâna este fixată pe tegument sau este suspendată sub limita inferioară a zonei de tratat, cu ultima falangă a degetului/degetelor lipită/lipite pe tegument, la limita inferioară a zonei de tratat, pe liniile indicate (fig. I.19).



Fig. I.19 – Fricţiunea

Fricţiunea se efectuează prin tragerea ultimei/ultimelor falange (lipite pe tegument, care ajung în hiperextensie, exercitând compresiuni şi mobilizări adecvate) spre podul palmei 2-4 cm (prin flectarea celorlalte falange şi ridicarea palmei care rămâne cu sprijin pe podul palmei).

ATENŢIE!

Mâna ia aspect de căuş, cu sprijin pe podul palmei şi pe ultimele falange, care ajung în hiperextensie. Dacă nu se respectă cu stricteţe aceste poziţionări, manevra nu va avea efectul scontat sau, dacă se face cu vârful degetelor, se pot produce leziuni pe tegument cu unghiile.

În continuare, degetele alunecă 1-2 cm (în sensul circulaţiei venoase şi limfatice), cu ultima falangă pe tegument. De aici, acestea alunecă în lateral dreapta (0,5-1 cm). Se revine la poziţia din care a început alunecarea spre dreapta. Apoi, se alunecă spre partea stângă (0,5-1 cm), revenindu-se la poziţia din care a început alunecarea spre partea stângă (mişcările efectuându-se în forma semnului crucii). Tot cu ultima falangă a degetului/degetelor pe tegument, prin flectarea şi întinderea degetelor, cu sprijin pe podul palmei, se efectuează mişcări circulare în jurul punctului central al zonei prelucrate, atât de la dreapta spre stânga, cât şi de la stânga spre dreapta. Toate aceste mişcări se repetă de 2-3 ori pe acelaşi loc. Apoi, degetele revin la poziţia iniţială, palma se lipeşte pe tegument (pentru îndepărtarea stazelor produse de compresiuni) şi alunecă cca 2-4 cm (în sensul circulaţiei venoase şi limfatice), manevra se repetă prelucrând în continuare, din aproape în aproape, începând de la limita inferioară până la limita superioară a zonei de prelucrat. Se revine la limita inferioară, pe poziţia iniţială şi se reia fricţiunea.

Pentru prelucrarea articulaţiilor umărului, cotului, pumnului, interfalangienelor, şoldului, genunchiului, gleznei, precum şi a regiunii capului (faţă, frunte, calotă), zone pe care podul palmei nu poate fi sprijinit pe tegument, mâna se ţine suspendată, iar degetele se fixează cu ultima falangă pe tegument, pe spaţiile indicate. Fricţiunea se efectuează prin flectarea degetelor cu ultima falangă pe tegument şi în hiperextensie, care efectuează compresiuni adecvate şi mişcările explicate anterior.

Seria de manevre se repetă de 3-5 ori, pe zona indicată cu limitele ei, iar ritmul, intensitatea şi amplitudinea compresiunilor exercitate de ultimele falange pot să crească sau să scadă odată cu repetarea seriilor (în funcţie de diagnostic). Intensitatea compresiunii poate fi amplificată atât prin suprapunerea degetului 2 pe 3 (sau invers), cât şi prin suprapunerea degetelor de la cealaltă mână pe ultima/ultimele falange ale degetului/degetelor care prelucrează.

Fricţiunea se poate efectua şi cu:

• Nodozităţile degetelor, pe bolta plantară, pe faţa palmară şi pe articulaţiile mari (şold, umăr) (fig. I.20).



Fig. I.20 – Fricţiunea cu nodozităţile degetelor

• Policele şi indexul de la una sau două mâini, pe articulaţiile interfalangiene, cot, pumn, genunchi, gleznă (fig. I.21).



Fig. I.21 – Fricţiunea cu policele şi indexul

• Ambele police, pe coloană, pe articulaţia genunchiului şi a cotului. Pentru fricţiunea pe coloană, policele se fixează paravertebral bilateral, efectuând manevra pe şanţurile paravertebrale (pe şi printre apofizele transverse şi posterioare), prin mişcări concomitente sau alternative, aliniindu-se totodată şi vertebrele (fig. I.22).



Fig. I.22 – Fricţiunea cu ambele police paravertebral

• Vârfurile degetelor, partea cubitală şi podul palmei, prin succesiune de mişcări, pe masa musculară bine dezvoltată.

• Coatele, pe fese (fig. I.23).

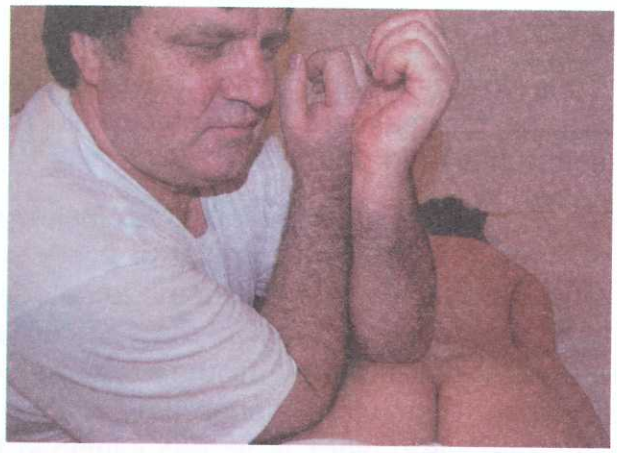

Fig. I.23 – Fricţiunea cu coatele

Fricţiunea prelucrează ţesuturile profunde şi nu se recomandă efectuarea în fazele acute ale bolii, ci, cu multă prudenţă, în fazele subacute. Durata şi intensitatea de lucru pe ţesuturile sensibile trebuie să fie cu mult mai scurtă (pentru a nu le irita).

Se intercalează netezirile specifice (îndeosebi netezirile cu degetele pe liniile prelucrate) şi se trece la batere.

4. BATEREA (TAPOTAMENTUL)

Baterea (biciuirea fibrelor musculare) este o manevră excitantă, care se efectuează pe masa musculară şi pe feţele libere ale oaselor. Manevra de batere se poate efectua pe toată suprafaţa corpului, exceptând scalpul şi zona de sub ombilic (fără a se ţine cont de sensul circulaţiei venoase şi limfatice).

În funcţie de zona tratată şi de afecţiunea pacientului, se pot efectua diverse forme de batere: cu o mână sau cu ambele mâini sub formă de căuş, cu partea cubitală a mâinii/mâinilor, cu pumnul/pumnii, sub formă de ciupitură sau cu ultima falangă a degetelor (ca la pian). Manevra nu trebuie să fie dură, ci cât mai plăcută.

Baterea nu se efectuează în cadrul masajului sedativ, pe musculatura contracturată, în afecţiuni subacute şi nici în afecţiuni cardiovasculare (staze venoase, edeme şi varice).

Efecte generale:

- activarea circulaţiei sangvine şi limfatice (superficiale şi profunde);
- stimularea excitabilităţii, contractibilităţii şi conductibilităţii fibrelor nervoase;
- facilitarea diminuării stratului adipos;
- creşterea elasticităţii tegumentului şi a fibrelor musculare;
- reducerea gradului de sensibilitate a ţesuturilor prelucrate;
- creşterea temperaturii locale.

a) Baterea cu o mână sau cu ambele mâini sub formă de căuş

Manevra se efectuează pe următoarele zone: cervicală inferioară, toracală posterioară (evitându-se zona renală), fese, coapse, gambe, abdomen, torace anterior (la bărbaţi), deltoizi, braţe, antebraţe.

Tehnica de efectuare:

Mâna/mâinile se fixează pe regiunea de tratat, cu degetele alăturate şi uşor flectate, astfel încât ultima falangă, podul palmei, partea latero-externă a policelui şi partea antero-cubitală să fie lipite pe tegument (fig. I.24, fig. I.25).



Fig. I.24 – Baterea cu o mână sub formă de căuş

ATENŢIE!

Contactul mâinii (sub formă de căuş) cu tegumentul se face cu ultima falangă, nu cu vârfurile degetelor, evitându-se producerea de leziuni cu unghiile.

Zgomotul produs printr-o batere corectă este înfundat. Dacă formarea căuşului nu este corectă, apare un zgomot de pliciuitură, care face ca manevra să provoace dureri si usturimi.

Baterea se efectuează prin ridicarea mâinii/mâinilor de pe tegument (spre partea dorsală a antebraţului/antebraţelor) şi apoi prin coborârea lor (din articulaţia pumnului, uşor relaxate), se loveşte tegumentul ritmic cu o mână sau alternativ cu ambele.

Manevra se repetă din aproape în aproape pe toată suprafaţa regiunii de tratat.

Durata unei bateri este de o secundă, iar numărul de bateri depinde de suprafaţa zonei de tratat. Seria de lovituri se repetă de 3-4 ori, iar intensitatea loviturilor şi ritmul, cât şi durata acestora pot să crească sau să scadă odată cu repetarea seriei de bateri, în funcţie de diagnostic.



Fig. I.25 – Baterea cu două mâini sub formă de căuş

În cazul în care urmează să se efectueze baterea cu partea cubitală, nu se intercalează netezirea.

b) Baterea cu partea cubitală

Manevra se efectuează pe următoarele zone: regiunea cervicală inferioară, regiunea toracală posterioară (evitând zona renală), fese, coapse, gambe, bolta plantară, abdomen, torace anterior (la bărbaţi), deltoizi, braţe, antebraţe şi faţa palmară.

Tehnica de efectuare:

Mâna/mâinile se fixează cu partea cubitală şi laterală a degetului mic (uşor flectat) pe tegument şi uşor înclinată/înclinate spre exterior (fig. I.26 a).



Fig. I.26 a – Baterea cu partea cubitală

Baterea se efectuează prin ridicarea mâinii/mâinilor de pe tegument (spre partea radială a antebraţului/antebraţelor) şi apoi prin coborârea lor (din articulaţia pumnului, uşor relaxate), se loveşte tegumentul ritmic cu partea cubitală a mâinii sau alternativ a ambelor mâini (fig. I.26 b).



Fig. I.26 b – Baterea cu partea cubitală

ATENŢIE!

Contactul cu tegumentul se face cu părţile latero-dorsale ale degetelor (nu cu vârfurile acestora, deoarece se pot produce leziuni pe tegument cu unghiile).

Manevra se repetă din aproape în aproape pe toată suprafaţa regiunii de tratat.

Durata unei bateri este de o secundă, iar numărul baterilor depinde de suprafaţa zonei tratate, de afecţiune şi de vârsta pacientului. Seria de lovituri se repetă de 3-4 ori, iar intensitatea loviturilor şi ritmul, cât şi durata pot să crească sau să scadă odată cu repetarea seriei de bateri, în funcţie de diagnostic.

Dacă urmează să se efectueze baterea cu pumnul, nu se intercalează netezirea.

c) Baterea cu pumnii

Manevra se efectuează pe următoarele zone: cervicală inferioară, musculatura paravertebrală toracală (evitând zona renală), fese, coapse, gambe, faţa plantară, deltoizi şi faţa palmară.

Se aplică numai în cadrul masajului tonifiant, pe masa musculară bine dezvoltată.

Tehnica de efectuare:

Mâna/mâinile se fixează cu partea cubitală pe tegumentul regiunii de tratat, cu pumnul uşor întredeschis şi înclinat spre interior (pentru a asigura şi contactul degetului mic cu tegumentul) (fig. I.27 a)

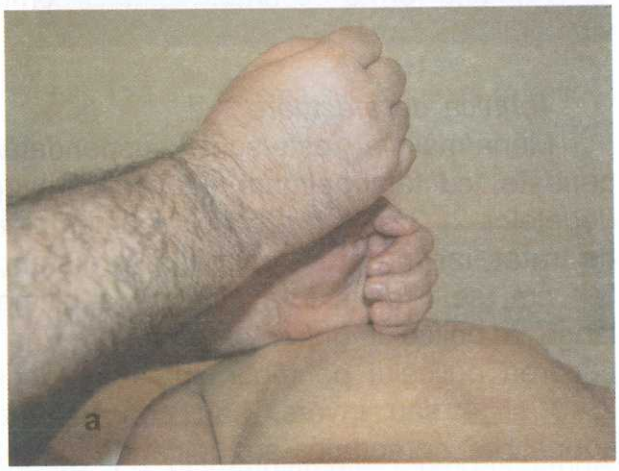

Fig. I.27 a – Baterea cu pumnul

Baterea se efectuează prin ridicarea mâinii/mâinilor (spre partea radială a antebraţului/antebraţelor) şi apoi prin coborârea lor (din articulaţia mâinilor, uşor relaxate), se loveşte tegumentul ritmic cu un pumn sau alternativ cu ambii (fig. I.27 b).

ATENŢIE!

Baterea trebuie să producă un zgomot înfundat. În timpul efectuării manevrei, mâna/mâinile trebuie să fie relaxată/relaxate. Dacă manevra se efectuează cu mâinile rigide, aceasta poate produce dureri şi leziuni musculare/vasculare.

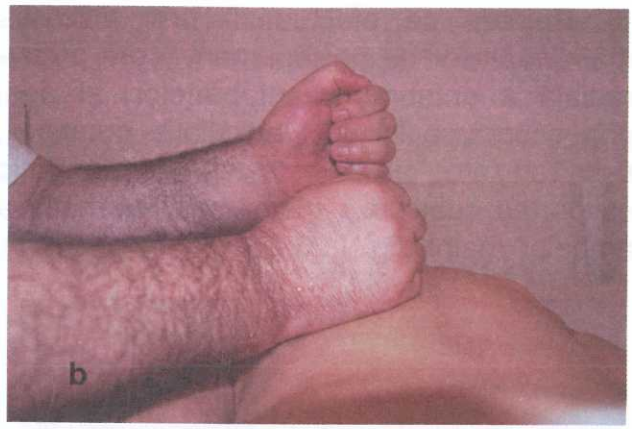

Fig. I.27 b – Baterea cu pumnul

Manevra se repetă din aproape în aproape pe toată regiunea de tratat.

Durata loviturilor este de o secundă, numărul acestora depinzând de mărimea suprafeţei de tratat şi de afecţiune. Seria de lovituri se repetă de 3-4 ori, iar intensitatea loviturilor şi ritmul, cât şi durata pot să crească sau să scadă odată cu repetarea acestora, în funcţie de diagnostic.

În cazul în care urmează să se efectueze baterea sub formă de ciupitură, nu se intercalează netezirea.

d) Baterea sub formă de ciupitură

Manevra se efectuează pe următoarele zone: toracală posterioară, lombară, fese, coapse, gambe, abdomen, braţe, antebraţe şi regiunea feţei.

Această formă de batere este o combinaţie între manevrele de batere, frământat şi vibraţii.

Tehnica de efectuare:

Mâna/mâinile este/sunt suspendată/suspendate, cu faţa palmară a ultimei falange a degetelor 2, 3 şi 4 fixate pe tegumentul zonei de tratat, iar în partea opusă, la o distanţă de 3-4 cm, se fixează faţa palmară a ultimei falange a policelui (fig. I.28 a, b, c). Prin alunecarea policelui pe tegument, spre degetele 2, 3 şi 4 sau invers, sau concomitent, se adună, se comprimă, se ridică de pe planul osos ţesutul şi se vibrează.



Fig. I.28 a – Baterea sub formă de ciupitură

ATENȚIE!

Lovirea se face cu fața palmară a ultimelor falange ale degetelor, nu cu vârfurile degetelor, deoarece unghiile pot produce leziuni la nivelul tegumentului.

Baterea se efectuează ritmic cu o mână sau alternativ cu ambele mâini prin lovirea, prinderea, comprimarea și ridicarea țesuturilor de pe planul osos și vibrarea lor (prin ridicarea mâinilor spre partea dorsală a antebrațului/antebrațelor), apoi prin coborârea mâinilor (din articulația pumnului) degetele se relaxează eliberând țesuturile. Manevra se repetă din aproape în aproape pe toată suprafața regiunii de tratat.

Durata unei bateri este de 1-2 secunde, iar numărul loviturilor depinde de suprafața zonei de tratat și de afecțiune. Seria de lovituri se repetă de 3-4 ori. Durata, intensitatea loviturilor și ritmul pot să crească sau să scadă odată cu repetarea seriei de bateri, în funcție de diagnostic

Se intercalează netezirea.



Fig. I.28 b – Baterea sub formă de ciupitură



Fig. I.28 c – Baterea sub formă de ciupitură

e) Baterea cu ultima falangă a degetelor

Manevra se efectuează pe regiunea feței, a frunții și pe suprafețele libere ale oaselor (coaste, fața tibiei, metatarsiene, metacarpiene și falange).

Tehnica de efectuare:

Mâna/mâinile este/sunt suspendată/suspendate, cu ultima/ultimele falangă/falange de la două sau mai multe degete poziționate pe tegumentul zonei de tratat.

ATENŢIE!

Lovirea se face cu faţa palmară a ultimelor falange ale degetelor şi nu cu vârfurile degetelor, deoarece unghiile pot produce leziuni la nivelul tegumentului.

Baterea se efectuează (prin ridicarea şi coborârea) cu ultima falangă a degetelor, ritmic şi alternativ pe tegument (fig. I.29).

Manevra se repetă din aproape în aproape pe toată suprafaţa regiunii de tratat.

Zgomotul produs de acestea se aseamănă cu ropotul de ploaie.

Numărul baterilor depinde de suprafaţa zonei de tratat şi de afecţiune. Seria de lovituri se repetă de 3-4 ori. Durata, intensitatea loviturilor şi ritmul pot să crească sau să scadă odată cu repetarea seriei de bateri, în funcţie de diagnostic.

Se intercalează netezirea.



Fig. I.29 – Baterea cu ultima falangă a degetelor

5. VIBRAŢIILE

Manevra se poate efectua cu palma, cu partea cubitală, cu unul sau cu mai multe degete, cu nodozităţile degetelor şi cu coatele. Vibraţiile cu palma se efectuează pe toţi muşchii. Vibraţiile cu unul sau cu mai multe degete se efectuează pe toate şanţurile dintre muşchi, oase, articulaţii, precum şi pe regiunea capului (faţă, frunte, calotă). Vibraţiile cu nodozităţile degetelor se efectuează pe bolta plantară şi palmară, cât şi pe liniile articulaţiilor mari. Vibraţiile cu coatele se efectuează pe fesieri.

Manevra se efectuează în cadrul masajului sedativ şi tonifiant.

Efecte generale:

– relaxarea sistemului nervos;

– stimularea circulaţiei sangvine şi limfatice, prin sporirea afluxului de sânge în ţesuturi;

– creşterea temperaturii locale;

– combaterea celulitei.

***Tehnica de efectuare*:**

Mâna, degetele sau partea cubitală se fixează pe tegument, la limita inferioară a zonei de tratat (prin contractarea muşchilor antebraţului şi braţului, se blochează articulaţiile pumnului, cotului şi umărului). Vibraţiile se efectuează prin mişcări oscilatorii stânga-dreapta.

Vibraţiile cu mâna sau cu degetele

Vibraţiile se efectuează cu mâna sau cu degetele pe spaţiile indicate (în sensul circulaţiei venoase şi limfatice) de la limita inferioară până la limita superioară a zonei de tratat. Se revine şi se reia.

Vibraţiile cu partea cubitală

– *Pe liniile articulare,* începând de pe partea latero-internă până pe partea latero-externă sau invers. Se revine şi se reia.

– *Pe şanţurile paravertebrale,* începând de la coccis până la cutia craniană. Se revine şi se reia.

Seria de vibraţii se repetă de 3-5 ori. Durata, intensitatea compresiunii, ritmul şi frecvenţa vibraţiilor pot să crească sau să scadă odată cu repetarea seriei de vibraţii, în funcţie de diagnostic.

Dacă manevra s-a efectuat corect, pacientul trebuie să simtă, la nivelul tegumentului, o uşoară senzaţie de amorţeală şi de căldură.

Se intercalează netezirile.

B. MANEVRELE COMPLEMENTARE

1. RULATUL (MĂNGĂLUIREA)

Efecte:

– relaxarea musculaturii;
– detensionarea nervoasă regională;
– îmbunătăţirea circulaţiei sangvine şi limfatice;
– mobilizarea şi redarea elasticităţii tendoanelor şi a fibrelor musculare.

Tehnica de efectuare:

• *Rulatul pe membrele superioare*

Poziţia pacientului: în decubit dorsal, în decubit ventral, în decubit lateral (cu mâna la marginea patului) sau în şezut (cu mâna pe şold).

Poziţia maseurului: în lateral faţă de segmentul de prelucrat.

Mâinile se poziţionează faţă în faţă, cu segmentul de prelucrat între ele, cu degetele în sens opus sau în acelaşi sens (fig. I.30 a, b).



Fig. I.30 a – Rulatul pe membrele superioare



Fig. I.30 b – Rulatul pe membrele superioare

Pe părţile anterioară şi posterioară ale braţului şi antebraţului

Mâna dreaptă se fixează pe partea anterioară a braţului sau a antebraţului, iar mâna stângă pe partea posterioară.

Pe părţile latero-externă şi internă ale braţului şi antebraţului

Mâinile se poziţionează de o parte şi de alta a braţului sau a antebraţului (cu vârfurile degetelor orientate în acelaşi sens sau în sens opus). Prin rularea mâinilor în sens opus, se mobilizează musculatura de pe planul osos. Mişcarea de rulare se face ritmic, de sus în jos şi de jos în sus, pe tot segmentul de prelucrat.

Pe membrele superioare, rulatul se poate efectua şi cu o singură mână: cu mâna dreaptă/stângă se fixează segmentul de prelucrat. Mâna stângă/dreaptă rulează ritmic masa musculară de pe planul osos, de jos în sus şi de sus în jos.

• *Rulatul pe deget/degete ale membrelor toracale şi pelvine*

Mâna dreaptă/stângă cu indexul şi cu policele prinde degetul pacientului, de la extremitatea distală a ultimei falange. Mâna stângă/dreaptă cu indexul şi cu policele (fixate pe degetul pacientului) efectuează rulatul, mobilizând musculatura de pe planul osos al degetului pacientului, de jos în sus şi de sus în jos.

Se efectuează netezirea.

• *Rulatul pe membrele inferioare (pe gambă şi pe coapsă)*

Poziţia pacientului: în decubit dorsal. Piciorul supus prelucrării este în triplă flexie, cu talpa lipită pe pat.

Poziţia maseurului: în lateral faţă de segmentul de prelucrat.

– *Pe coapsa dreaptă*

Pe părţile anterioară şi posterioară

Mâna dreaptă se poziţionează pe partea posterioară a coapsei, iar mâna stângă pe partea anterioară (faţă în faţă), cu degetele în sens opus sau în acelaşi sens (fig. I.31 a). Prin rularea mâinilor în sens opus, se mobilizează musculatura de pe planul osos. Mişcarea de rulare se face ritmic, de sus în jos şi de jos în sus, pe tot segmentul de prelucrat.



Fig. I.31 a – Rulatul pe coapsă

Pe părţile latero-internă şi externă

Mâna dreaptă se fixează pe partea latero-internă, iar mâna stângă pe partea latero-externă, cu degetele orientate în sens opus sau în acelaşi sens. Rulatul se efectuează de jos în sus şi de sus în jos, pe toată coapsa, mobilizând musculatura de pe planul osos. Manevra are o durată de cca 20-25 de secunde.

– *Pe gamba dreaptă*

Pe părţile latero-externă şi internă

Mâna dreaptă se poziţionează pe partea latero-internă a gambei, iar mâna stângă pe partea latero-externă, cu degetele orientate în sens opus sau în aceeaşi direcţie (fig. I.31 b). Prin rularea mâinilor în sens opus, se mobilizează musculatura de pe planul osos. Mişcarea de rulare se face ritmic, de sus în jos şi de jos în sus, pe tot segmentul de prelucrat.



Fig. I.31 b – Rulatul pe gamba dreaptă

Pe părţile antero-externă şi posterioară ale gambei

Mâna stângă se poziţionează pe partea posterioară, iar mâna dreaptă pe partea antero-externă (faţă în faţă), cu degetele în sens opus sau în acelaşi sens. Prin rularea mâinilor în sens opus, se mobilizează musculatura de pe planul osos. Mişcarea de rulare se face ritmic, de sus în jos şi de jos în sus, pe tot segmentul de prelucrat. Rulatul se efectuează cca 20-30 de secunde.

Seria rulatului se repetă de 3-5 ori pe fiecare segment, durata, intensitatea compresiunilor şi ritmul rulatului pot să crească sau să scadă odată cu repetarea seriilor, în funcţie de diagnostic.

Se intercalează netezirea şi se trece la membrul inferior stâng.

Pentru membrul inferior stâng poziţia pacientului, a maseurului şi a mâinilor acestuia este identică cu cea de la membrul inferior drept.

Se intercalează netezirea.

2. CERNUTUL

Efecte:

– contribuie la relaxarea şi sporirea supleţei muşchilor;
– îmbunătăţirea circulaţiei sangvine şi limfatice.

Tehnica de efectuare:

Denumirea manevrei este dată de asemănarea mişcării mâinilor cu mişcarea de cernere.

Cernutul, ca şi rulatul, se efectuează pe segmentele membrelor pelvine (coapsă, gambă (fig. I.32 a) şi toracale (braţe, antebraţe, (fig. I.32 b). Poziţia pacientului, precum şi poziţia maseurului sunt identice cu cele de la manevra de rulat.

Pentru cernut, mâinile sunt faţă în faţă, poziţionate de o parte şi de alta a segmentului de tratat, cu degetele uşor flectate şi fixate pe tegument. Cernerea se efectuează cu faţa palmară a mâinii şi a degetelor, ridicând şi comprimând muşchii, prin mişcări ritmice de compresiune şi mobilizare a musculaturii pe şi de pe planul osos, de jos în sus şi de sus în jos, pe tot segmentul de prelucrat.

Seria manevrelor se repetă de 3-5 ori, durata, intensitatea compresiunilor şi ritmul pot să crească sau să scadă odată cu repetarea seriilor, în funcţie de diagnostic.

Se efectuează netezirea.



Fig. I.32 a – Cernutul



Fig. I.32 b – Cernutul

3. COMPRESIUNILE

Compresiunile sunt contraindicate pentru persoanele care suferă de afecţiuni cardiace, pulmonare, osteoporoză, precum şi pentru persoanele cu deficienţe majore ale coloanei vertebrale.

Efecte:

Pe cutia toracică:

– mobilizarea articulaţiilor costovertebrale şi costosternale;
– mobilizarea musculaturii intercostale;
– mărirea capacităţii respiratorii;
– îmbunătăţirea supleţei şi elasticităţii cutiei toracice.

Pe rotulă, maleole şi epifize:

– descongestionarea articulaţiilor;
– detensionarea articulaţiilor;
– îmbunătăţirea supleţei şi mobilităţii elementelor articulare.

Pe cutia craniană:

– îmbunătăţirea circulaţiei sangvine şi limfatice;
– diminuarea stazelor prin mobilizarea scalpului;
– la nou-născuţi, modelarea oaselor capului.

***Notă:* Compresiunile pot fi asociate cu mobilizări şi cu vibraţii.**

Tehnica de efectuare:

• *Compresiunile pe toracele posterior*

Poziţia pacientului: în decubit ventral, cu mâinile pe lângă corp, în uşoară abducţie.

Poziţia maseurului: în ortostatism, cu şoldul drept la nivelul regiunii lombare a pacientului şi cu piciorul stâng înainte.

a) Compresiunile paravertebrale

Poziţia mâinilor: paravertebral, cu vârfurile degetelor orientate spre cap.

Compresiunea se efectuează bilateral, pe musculatura paravertebrală toracală, de jos în sus şi de sus în jos. Se indică pacientului să inspire puternic, iar în timpul expiraţiei forţate pe gură, se efectuează compresiunea (fig. I.33).



Fig. I.33 – Compresiuni paravertebrale

Durata unei compresiuni este de 1-2 secunde. Numărul compresiunilor depinde de dimensiunea cutiei toracice şi a mâinii maseurului, iar intensitatea acestora depinde de afecţiune, de vârsta pacientului şi de mărimea cutiei toracice.

b) Compresiunile pe liniile mediane subaxilare

Poziţia mâinilor: mâna dreaptă se fixează pe linia subaxilară dreaptă, iar mâna stângă pe linia subaxilară stângă (cu vârfurile degetelor orientate spre axile) (fig. I.34).

Compresiunea se efectuează concomitent cu ambele mâini, de jos în sus şi de sus în jos, în timpul când expiră pacientul şi se repetă de 3-5 ori.



Fig. I.34 – Compresiuni latero-laterale

c) Compresiunile cu policele pe coloană

Mâna dreaptă fixează policele (orientat cu vârful spre cap) pe şanţul paravertebral dreapta, la nivelul lui L_5 (celelalte degete aflându-se pe musculatura paravertebrală, iar mâna stângă pe partea stângă).

Compresiunea se efectuează cu policele pe şi printre apofizele vertebrale transversale şi dorsale, mobilizându-se ligamentele şi tendoanele. Compresiunea se efectuează din aproape în aproape, până la nivelul lui C_1. Se revine şi se reia de câte ori este nevoie. Cu policele încrucişate printre apofizele dorsale ale coloanei vertebrale, se efectuează compresiuni pe şi printre acestea, mobilizându-se ligamentele. Compresiunea cu policele încrucişate printre apofizele dorsale se efectuează îndeosebi în cazurile de scolioză, pentru alinierea vertebrelor.

Se intercalează netezirea.

• *Compresiunile pe toracele anterior*

Poziţia pacientului: în decubit dorsal.

Poziţia maseurului: în ortostatism, cu şoldul drept la nivelul regiunii abdominale a pacientului şi cu piciorul stâng înainte.

a) Compresiunile parasternale

Mâinile se fixează bilateral faţă de stern, cu vârfurile degetelor orientate spre cap.

Compresiunea se efectuează în timpul expiraţiei pacientului (fig. I.35).



Fig. I.35 – Compresiuni parasternale

Compresiunile se repetă de 3-5 ori, iar durata şi intensitatea pot să crească sau să scadă odată cu repetarea lor, în funcţie de diagnostic.

b) Compresiunile pe liniile mediane subaxilare

Mâna dreaptă se fixează pe linia subaxilară stângă, iar mâna stângă pe linia subaxilară dreaptă.

Compresiunea se efectuează concomitent cu ambele mâini, în timpul când expiră pacientul.

Durata unei compresiuni este de 1-2 secunde. Numărul compresiunilor depinde de mărimea cutiei toracice şi a mâinii maseurului, iar intensitatea depinde de afecţiune, de vârsta pacientului şi de mărimea cutiei toracice.

Se efectuează netezirea.

• *Compresiunile pe hemitorace*

Poziţia pacientului: în şezut.

Poziţia maseurului: în ortostatism lateral, în stânga sau în dreapta pacientului.

Mâna stângă se fixează pe partea dreaptă posterioară a hemitoracelui, iar mâna dreaptă pe partea anterioară (cu vârfurile degetelor orientate în sus) (fig. I.36).

Compresiunea se efectuează antero-posterior şi postero-anterior, alternativ sau concomitent cu ambele mâini, în timpul când expiră pacientul.

Durata, numărul de compresiuni şi intensitatea acestora depind de afecţiune, de vârsta pacientului şi de mărimea cutiei toracice.



Fig. I.36 – Compresiuni antero-posterioare pe hemitorace

• *Compresiunile pe rotulă (patelă)*

Poziţia pacientului: în decubit dorsal.

Poziţia maseurului: în ortostatism, cu piciorul stâng înainte şi cu şoldul drept la nivelul gleznei pacientului.

Mâinile sunt suspendate cu vârfurile policelor fixate în partea inferioară a rotulei, iar cu degete 2, 3, 4, 5 împrejurul rotulei (fig. I.37).

Compresiunile se efectuează asociate cu vibraţii şi mobilizări ale rotulei, sus-jos, jos-sus, stânga-dreapta, dreapta-stânga, circular dreapta, circular stânga.

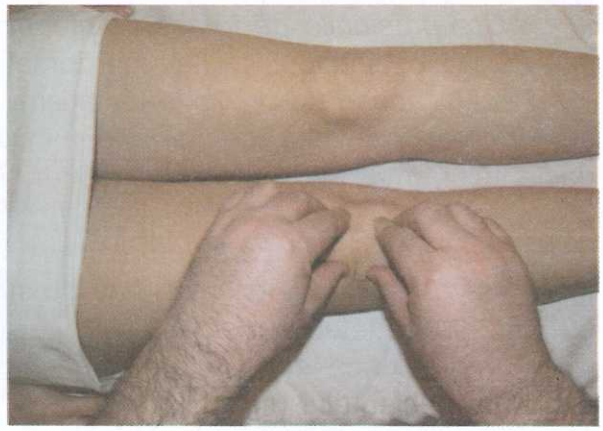

Fig. I.37 – Compresiuni pe rotulă

Compresiunile cu mobilizări se repetă de 5-6 ori. Durata unei compresiuni este de 1-2 secunde, iar numărul şi intensitatea acestora depind de afecţiune, de vârsta pacientului şi de mărimea articulaţiei.

Se intercalează netezirea.

- *Compresiunile pe maleole*

Poziţia pacientului: în decubit dorsal.

Poziţia maseurului: în şezut, la capătul patului, cu faţa spre partea plantară.

Mâinile sunt suspendate cu vârfurile degetelor fixate pe maleole.

Compresiunea se efectuează bilateral pe maleole (rotindu-se permanent vârfurile degetelor în jurul maleolelor) (fig. I.38).

Durata compresiunii este de 1-2 secunde. Numărul şi intensitatea compresiunilor depind de afecţiune, de vârsta pacientului şi de dimensiunea maleolei.

Se intercalează netezirea.



Fig. I.38 – Compresiuni pe maleole

- *Compresiunile pe epifizele distale radiocubitale*

Poziţia pacientului: în decubit dorsal sau în şezut, cu membrul toracal în pronaţie orientat către maseur.

Poziţia maseurului: în şezut sau în ortostatism, cu faţa către mâna pacientului.

Mâinile sunt suspendate cu vârfurile degetelor fixate pe epifize.

Compresiunile se efectuează bilateral pe epifize (rotindu-se permanent vârfurile degetelor în jurul epifizelor) (fig. I.39).

Compresiunile pot fi asociate cu vibraţii şi tracţiuni pentru articulaţia radioulnară.

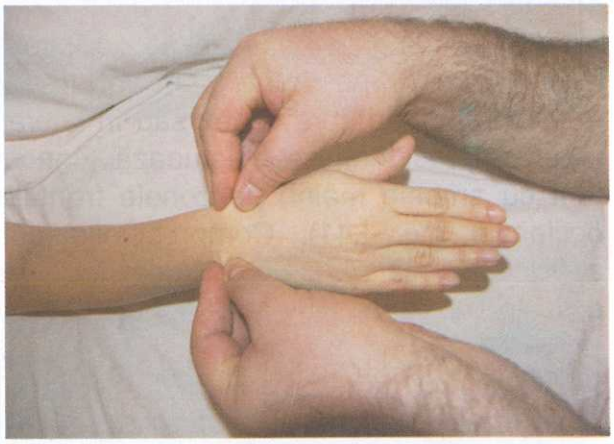

Fig. I.39 – Compresiuni pe epifizele distale radiocubitale

Durata compresiunilor este de câteva secunde. Numărul şi intensitatea acestora depind de afecţiune, de vârsta pacientului şi de mărimea articulaţiei.

Se intercalează netezirea.

• *Compresiunile pe cutia craniană*

a) Compresiunile bitemporale

Poziţia pacientului: în şezut.

Poziţia maseurului: în ortostatism, în spatele pacientului.

Mâinile se poziţionează pe zonele temporale, faţă în faţă, cu vârfurile degetelor orientate spre linia mediană a capului.

Compresiunea se efectuează (concomitent cu ambele mâini) pe zonele temporale, mobilizându-se totodată şi scalpul) (fig. I.40).



Fig. I.40 – Compresiuni bitemporale

b) Compresiunile occipitalofrontale

Poziţia maseurului: în ortostatism, lateral stânga/dreapta.

Mâna stângă se fixează pe occipital, iar mâna dreaptă pe frunte, cu vârfurile degetelor orientate spre vertex sau în lateral.

Compresiunea se efectuează (concomitent cu ambele mâini) pe zonele frontale şi occipitale (fig. I.41). Compresiunile pot fi asociate cu vibraţii şi cu o uşoară mobilizare a scalpului.



Fig. I.41 – Compresiuni occipitalofrontale

Durata compresiunii este de câteva secunde. Numărul şi intensitatea acestora depind de afecţiune, de vârsta pacientului şi de mărimea articulaţiei.

Compresiunile sunt foarte utile în modelarea oaselor capului la copii.

4. TRACŢIUNILE

Efecte:
– detensionarea spaţiilor articulare;
– întreţinerea şi îmbunătăţirea mobilităţii şi elasticităţii elementelor articulare;
– îmbunătăţirea circulaţiei în articulaţii.

***Notă:* Tracţiunile pot fi asociate cu scuturături şi cu vibraţii.**

Tehnica de efectuare:

• *Tracţiunile pentru articulaţiile membrelor toracale (umăr, cot, pumn, carpiene, metacarpiene, metacarpofalangiene, interfalangiene şi articulaţia radiocubitală)*

Tracţiunea se efectuează în axul articulaţiilor, cu o forţă adecvată, lent şi progresiv, iar relaxarea se efectuează tot lent şi progresiv.

Poziţia pacientului: în şezut sau în decubit dorsal.

Poziţia maseurului: în ortostatism, cu faţa către membrul toracal al pacientului.

a) Tracţiunile pentru o articulaţie

Cu o mână se face priză deasupra articulaţiei, iar cu cealaltă se tracţionează, de la extremitatea distală, segmentul de sub articulaţie (în axul articulaţiei) (fig. I.42 a).

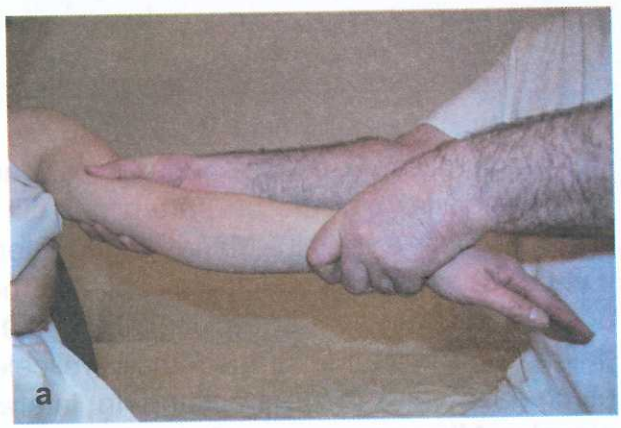

Fig. I.42 a – Tracţiuni pentru o articulaţie

b) Tracţiunile pentru articulaţiile membrului toracal

Cu o mână se face priză deasupra articulaţiei umărului, iar cu cealaltă se tracţionează, de la nivelul palmei, toate segmentele în axul articulaţiilor umărului, cotului, pumnului (fig. I.42 b).



Fig. I.42 b – Tracţiuni pentru articulaţiile membrului toracal

c) Tracţiunile pentru articulaţiile mâinii propriu-zise (articulaţiile intercarpiene, carpometacarpiene, metacarpofalangiene şi interfalangiene)

Cu o mână se face priză deasupra articulaţiei pumnului, iar cu cealaltă se tracţionează de ultima falangă a fiecărui deget (în axul articulaţiilor) (fig. I.43).

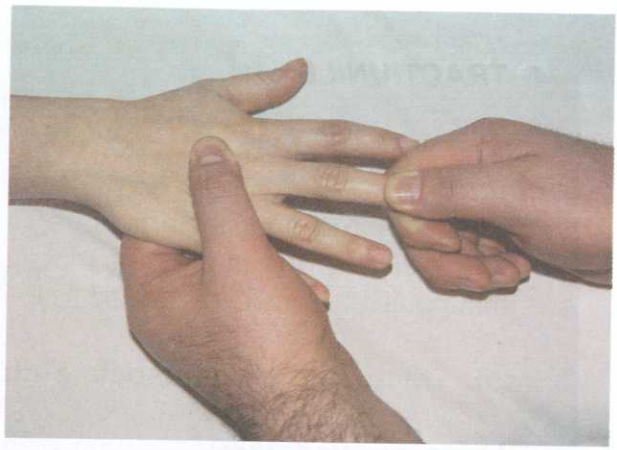

Fig. I.43 – Tracţiuni pentru articulaţiile mâinii

d) Tracţiunile pentru articulaţiile intermetacarpiene

Mâna pacientului este în pronaţie.

Mâna dreaptă fixează indexul pe partea palmară, la extremitatea distală a metacarpienelor, iar policele pe partea dorsală (în deschiderea creată de acestea aflându-se partea radială a mâinii). Mâna stângă fixează indexul pe partea palmară, la extremitatea distală a metacarpienelor, iar policele pe partea dorsală (în deschiderea creată de acestea aflându-se partea cubitală a mâinii). Indexurile ambelor mâini fixează partea palmară (la nivelul liniei mediane). Policele alunecă concomitent spre părţile laterale, se efectuează mişcări de tracţiune în lateral şi mişcări de extensie dorsală a metacarpienelor. Mişcarea se repetă de câte ori este nevoie. Apoi, policele ambelor mâini fixează partea dorsală a mâinii (la nivelul liniei mediane). Indexurile alunecă concomitent spre părţile laterale, se efectuează mişcări de tracţiune în lateral şi mişcări de extensie palmară a metacarpienelor.

Mişcarea se repetă de câte ori este nevoie.

e) Tracţiunile pentru articulaţia radiocubitală

Mâna pacientului este în supinaţie.

Cele două police se petrec deasupra articulaţiei, pe partea anterioară, iar cele două indexuri pe partea posterioară.

Tracţiunea se efectuează cu cele două police care alunecă în lateral, contrapriză fiind indexurile. După revenire, policele devin contrapriză, iar indexurile efectuează tracţiunea (prin alunecare spre exterior).

Se intercalează netezirea.

• *Tracţiunile pentru articulaţiile membrelor pelvine (şold, genunchi, gleznă, tarsiene, metatarsiene, metatarsofalangiene şi interfalangiene)*

Poziţia pacientului: în decubit dorsal, ventral sau lateral.

Poziţia maseurului: în ortostatism, la capătul patului, cu faţa către tălpile pacientului.

a) Tracţiunile pentru o articulaţie

Cu o mână se face priză deasupra articulaţiei, iar cu cealaltă se tracţionează, de la extremitatea distală, segmentul de sub articulaţie (în axul articulaţiei).

b) Tracţiunile pentru articulaţiile: şoldului genunchiului, gleznei

Mâna dreaptă se fixează pe faţa dorsală a labei piciorului, iar mâna stângă pe calcaneu. Tracţiunea se efectuează pentru toate segmentele în axul articulaţiilor şoldului, genunchiului, gleznei.

Tracţiunea se poate efectua şi concomitent, pentru ambele picioare (fig. I.44).

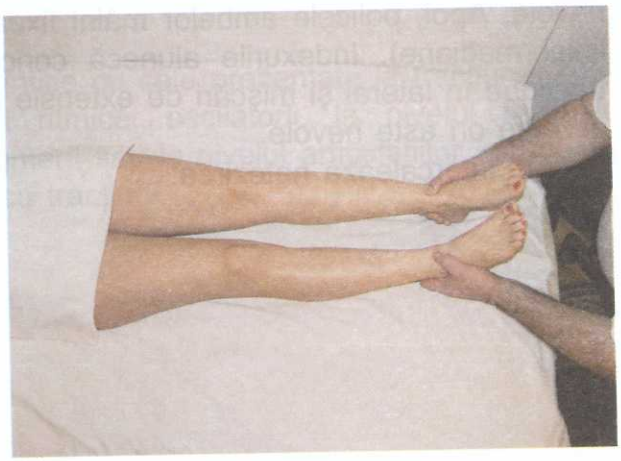

Fig. I.44 – Tracţiuni pentru articulaţiile membrului pelvin

c) Tracţiunile pentru articulaţiile piciorului propriu-zis (laba piciorului)

Poziţia pacientului: în decubit dorsal.

Tracţiunile pentru articulaţiile intertarsiene, tarsometatarsiene, metatarsofalangiene şi interfalangiene

Cu o mână se face priză deasupra articulaţiei gleznei, iar cu cealaltă se tracţionează de ultima falangă a fiecărui deget (în axul articulaţiilor) (fig. I.45).

Tracţiunea pentru aceste articulaţii se poate efectua şi cu ambele mâini, fără priză.

Tracţiunile se repetă de 4-5 ori.



Fig. I.45 – Tracţiuni pentru articulaţiile piciorului propriu-zis

d) Tracţiunile pentru articulaţiile intermetatarsiene

Mâna dreaptă fixează indexul pe partea plantară, la extremitatea distală a metatarsienelor, iar policele pe partea dorsală (în deschiderea creată de acestea aflându-se partea latero-externă a labei piciorului). Mâna stângă fixează indexul pe partea plantară, la extremitatea distală a metatarsienelor, iar policele pe partea dorsală (în deschiderea creată de acestea aflându-se partea latero-internă a labei piciorului). Indexurile ambelor mâini fixează partea plantară a labei piciorului (la nivelul liniei mediane). Policele ambelor mâini alunecă concomitent în lateral, se efectuează mişcări de tracţiune în lateral şi mişcări de extensie dorsală a metatarsienelor. Mişcarea se repetă de câte ori este nevoie. Apoi, policele ambelor mâini fixează partea dorsală a labei piciorului (la nivelul liniei mediane). Indexurile alunecă concomitent în lateral, se efectuează mişcări de tracţiune în lateral şi mişcări de extensie plantară a metatarsienelor. Mişcarea se repetă de câte ori este nevoie.

Se intercalează netezirea.

5. SCUTURĂTURILE

Efecte:

– detensionarea spaţiilor intraarticulare;
– întreţinerea şi îmbunătăţirea mobilităţii şi a elasticităţii elementelor articulare;
– decontracturarea şi relaxarea masei musculare.

Tehnica de efectuare:

Poziţia pacientului şi a maseurului sunt identice cu cele prezentate la tracţiuni.

Scuturăturile se efectuează prin mişcări ritmice, oscilatorii, la nivelul fiecărei articulaţii, în planul şi axul firesc al fiecărui segment sau la nivelul articulaţiilor întregului membru. Acestea pot fi asociate cu vibraţii şi cu tracţiuni.

Scuturăturile se repetă de 4-5 ori.

Se intercalează netezirea.

6. ELONGAȚIILE

Elongaţiile se efectuează pentru coloana vertebrală (cervicală, lombară şi uşor pentru toracală).

Efecte:

– detensionarea spaţiilor intervertebrale;
– întreţinerea şi sporirea mobilităţii şi a elasticităţii elementelor articulare;
– decontracturarea musculaturii paravertebrale şi interapofizale;
– îmbunătăţirea circulaţiei în articulaţii.

Elongaţiile sunt contraindicate în următoarele afecţiuni: cancer, compresie medulară, inflamaţii, osteoporoză, hipertensiune arterială, artrite reumatoide, spondilită anchilozantă, sarcină.

Notă: **Elongaţiile pot fi asociate cu tracţiuni, mobilizări şi cu vibraţii.**

Tehnica de efectuare:

• *Elongaţiile pentru coloana cervicală*

Poziţia pacientului: în şezut sau în decubit dorsal.

Poziţia maseurului: în ortostatism sau în şezut, în spatele pacientului.

a) Elongaţiile din poziţia în şezut a pacientului

Poziţia maseurului: în ortostatism, în spatele pacientului.

Mâinile se fixează la baza cutiei craniene, cu vârfurile degetelor orientate în sus, pavilionul urechilor aflându-se în căuşul palmelor.

Elongaţia se efectuează prin ridicarea capului pacientului, cu o forţă progresivă, până la limita dureroasă. Relaxarea se efectuează tot progresiv (fig. I.46).

Durata unei elongaţii este de câteva secunde (în funcţie de forţa maseurului şi de greutatea pacientului). Elongaţia se repetă de 4-5 ori, cu o scurtă pauză după fiecare.

Se intercalează netezirea.



Fig. I.46 – Elongaţii pentru coloana cervicală (din poziţia în şezut a pacientului)

b) Elongaţiile cu pacientul în poziţie de decubit dorsal (cu picioarele flectate)

Poziţia maseurului: în şezut, la capătul patului, cu faţa către capul pacientului.

Mâna stângă se fixează la baza occipitalului, iar mâna dreaptă pe bărbie.

Elongaţia se efectuează prin tracţiunea capului, cu o forţă progresivă, relaxarea fiind tot progresivă (fig. I.47 a, b).

Durata unei elongaţii este de câteva secunde (în funcţie de forţa maseurului şi de greutatea pacientului). Elongaţia se repetă de 4-5 ori, cu o scurtă pauză după fiecare.

Această elongaţie are influenţă asupra întregii coloane vertebrale, prioritară fiind coloana vertebrală cervicală.



Fig. I.47 a – Elongaţii pentru coloana cervicală (cu pacientul în decubit dorsal)



Fig. I.47 b – Elongaţii pentru coloana cervicală (cu pacientul în decubit dorsal)

• *Elongaţiile pentru coloana lombară*

Poziţia pacientului: în decubit ventral, cu pernă sub abdomen (pentru corectarea curburii lombare).

Poziţia maseurului: în ortostatism, la capul patului, orientat către faţa plantară.

a) Elongaţia bilaterală

Mâinile prind ambele membre pelvine de la nivelul gleznelor. Elongaţia coloanei se face prin tracţiunea membrelor, lent şi progresiv, până la limita dureroasă. Revenirea se face tot lent şi progresiv (fig. I.48).

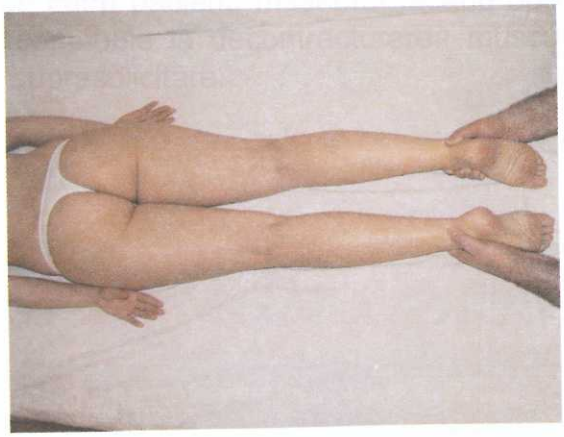

Fig. I.48 – Elongaţia bilaterală pentru coloana lombară

b) Elongaţia unilaterală

Mâinile prind un singur membru pelvin, de la nivelul articulaţiei gleznei.

Se efectuează elongaţia prin tracţiunea membrului pelvin, lent şi progresiv, până la limita dureroasă. Revenirea se face tot lent şi progresiv (fig. I.49).

În funcţie de contractura existentă, se efectuează elongaţia prin tracţiune unilaterală sau bilaterală. Durata, numărul şi forţa elongaţiilor sunt mai mari decât cele de la elongaţia coloanei cervicale.

Se intercalează netezirea.

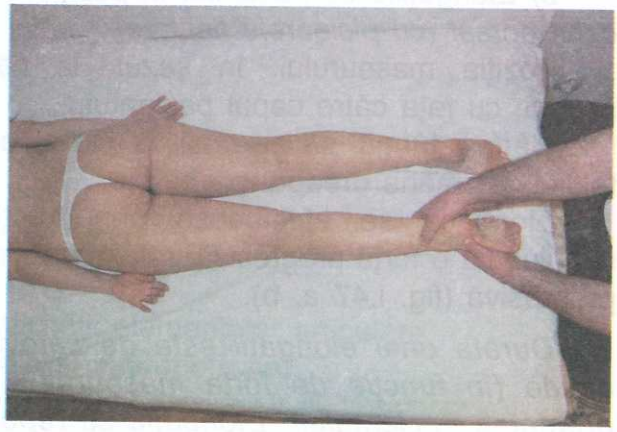

Fig. I.49 – Elongaţia unilaterală

C. PROCEDURI COMPLEMENTARE

MIŞCĂRILE

Mişcările din articulaţiile semimobile şi mobile (uniaxiale-pluriaxiale) sunt: pasive, pasivo-active (de promovare), active, active cu încărcătură şi active cu opoziţie.

Mişcările pasive (ale segmentelor care formează articulaţia de mobilizat) se efectuează de către maseur. Acestea contribuie la creşterea mobilităţii articulare, la detensionarea articulaţiei, la intensificarea circulaţiei în articulaţii, precum şi la redarea elasticităţii şi supleţei elementelor articulare (capsulă şi ligamente).

Mişcările pasivo-active *(de promovare)* se efectuează de către pacient, ajutat de maseur. Acestea contribuie la creşterea tonusului musculaturii care mobilizează segmentul.

Mişcările active se efectuează de către pacient, la indicaţia maseurului. Acestea contribuie la creşterea tonusului musculaturii care mobilizează segmentul, creşterea mobilităţii şi amplitudinii mişcărilor segmentelor din articulaţii, precum şi la sporirea supleţei şi elasticităţii elementelor articulare.

Mişcările active cu încărcătură se efectuează de către pacient, maseurul exercitând, în timpul mişcării, încărcătura adecvată la extremitatea distală a segmentului mobilizat. Acestea contribuie la stimularea semnificativă a tonusului musculaturii afectate.

Mişcările active cu opoziţie se efectuează de către pacient, maseurul făcând opoziţie la mişcarea segmentului mobilizat. Acestea contribuie la decontracturarea musculaturii (îndeosebi a musculaturii antagoniste) prin suprasolicitare.

CAPITOLUL II

MASAJUL TERAPEUTIC REGIONAL ŞI ZONAL

RECOMANDĂRI GENERALE

Pentru amplificarea efectului masajului terapeutic în diferite afecţiuni, se recomandă ca acesta să fie precedat de termoterapie (împachetări cu parafină, împachetări cu nămol, băi termale) urmat de electroterapie şi de kinetoterapie.

- Durata unui masaj depinde de mărimea regiunii de tratat, de afecţiune şi de stadiul acesteia, precum şi de indicaţiile medicului curant. Durata unui masaj regional este de 10-25 de minute. Numărul de şedinţe variază între 12 şi 18 (în cure ce se pot repeta).
- Înainte de începerea manevrelor de masaj, este necesar ca pacientul să facă duş, pentru îndepărtarea sărurilor de pe tegument şi deschiderea porilor, în vederea îmbunătăţirii efectului terapeutic al masajului, îndeosebi când este efectuat cu unguente.
- Regiunea de prelucrat se pudrează (cu talc) sau se unge (cu unguent, cremă sau ulei).
- Prelucrarea unei zone impune şi prelucrarea treimii sau a întregii zone superioare şi inferioare celei afectate. (Prin prelucrarea muşchiului sau a grupelor de muşchi de la origine până la inserţie, se obţine un efect terapeutic sporit, deoarece prelucrarea zonelor învecinate activează circulaţia sangvină şi limfatică a regiunii sau zonei tratate.)
- Masajul articulaţiei necesită prelucrarea segmentului superior şi inferior care formează articulaţia, deoarece pe aceste segmente se află musculatura care mobilizează segmentele ce formează articulaţia.
- În cadrul masajului regional pot exista zone afectate într-o măsură mai mare. Prelucrarea zonelor afectate se face cu manevre adecvate şi durată mai mare pentru: afecţiuni musculare, cu frământări şi vibraţii, pentru afecţiuni ale tendoanelor, ligamentelor şi capsulei articulare cu geluire, fricţiune şi vibraţii.
- Maseurul în timpul prelucrării ţesuturilor cu toate manevrele trebuie să adapteze parametrii de timp, ritm şi intensitate în funcţie de diagnostic.
- Ritmul şi intensitatea manevrelor trebuie să crească sau să scadă progresiv, concomitent cu repetarea manevrei, în funcţie de diagnostic.
- Trebuie precizat că între manevrele unde se intercalează netezirile specifice, se efectuează toate formele de netezire (cu mâinile şi cu degetele) aşa cum sunt descrise la începutul fiecărei regiuni.

• De asemenea, netezirea cu ambele mâini (concomitent) se efectuează pe liniile 1-2.

• Cu mâna/mâinile şi degetele, toate manevrele masajului prelucrează şi urmăresc obligatoriu (în sensul circulaţiei venoase) şanţurile sau liniile indicate (acestea indicând traseul muşchiului/grupei de muşchi de la origine până la inserţie, astfel se prelucrează perpendicular şi longitudinal fibrele muşchiului sau grupei de muşchi) de la limita inferioară până la limita superioară a regiunii de tratat.

• Când se efectuează frământatul cu o mână, cu două mâini şi în contratimp, indexul este ajutat în permanenţă de degetele 3, 4, 5.

• Tot la frământatul cu o mână, cu două mâini şi în contratimp, muşchiul sau grupa de muşchi care se prelucrează se află între police şi index (care ajung cu ultima falangă în hiperextensie), urmăresc şi rămân în timpul prelucrării pe şanţurile indicate.

• Se recomandă ca manevrele excitante (frământatul în contratimp, fricţiunea şi baterea) să fie efectuate cu multă atenţie, pentru a nu se produce leziuni ale fibrelor musculare, ale vaselor şi ale nervilor sau contracţia musculaturii superficiale.

• Când se efectuează manevra de frământat (în momentul prinderii muşchiului), maseurul nu trebuie să legene corpul pacientului, deoarece pacientul se va ridica de pe patul de masaj mai obosit şi mai nervos decât înaintea şedinţei de masaj.

• Dacă pacientul adoarme în timpul tratamentului, ritmul manevrelor masajului devine mai lent şi nu se efectuează manevre de mobilizare.

• După 2-3 şedinţe de masaj, pacientul trebuie să resimtă o uşoară senzaţie de febră musculară. Inexistenţa febrei musculare semnifică faptul că manevrele de frământat nu au fost efectuate corect (nu s-a prelucrat musculatura, s-a prelucrat numai tegumentul şi ţesutul adipos).

• Pe regiunile păroase, manevrele (frământările şi fricţiunile) se efectuează prin păşire uşoară, pentru a evita iritarea tegumentului prin smulgerea firelor de păr.

• Pacienţilor poziţionaţi în decubit ventral trebuie să li se fixeze o pernă sub abdomen şi un rulou sub articulaţiile gleznelor. Regula nu se aplică persoanelor supraponderale. În cazul în care pacientul nu poate fi poziţionat în decubit ventral sau în decubit dorsal, se foloseşte poziţia în decubit lateral, cu o pernă (corespunzătoare) fixată între genunchi şi glezne.

• În timpul şedinţei de masaj, pacientul se află în dreapta maseurului care poate sta în ortostatism sau în şezut (excepţii: masajul pentru regiunea capului, regiunea cervicală şi regiunea labelor picioarelor). Tehnica de efectuare a manevrelor se descrie pentru un maseur dreptaci.

• Şedinţa trebuie să debuteze cu manevre simple, pregătitoare şi să se încheie cu manevre relaxante, urmate de mişcări pasive, pasivo-active, active, active cu încărcătură şi active cu opoziţie, în funcţie de diagnostic.

• În timpul şedinţei de masaj, regiunile netratate se acoperă cu un cearşaf sau prosop.

• După încheierea şedinţei de masaj, pacientul trebuie să se simtă mai relaxat, cu o mobilitate sporită. Se recomandă pacientului să nu efectueze mişcări bruşte şi să menţină cât mai mult timp efectele masajului (circulaţie activată şi temperatura crescută a corpului, folosind vestimentaţie adecvată şi evitând schimbarea bruscă a temperaturii ambientului).

• De asemenea, se mai recomandă să consume foarte multe lichide, 1-2 litri (pentru a ajuta la eliminarea toxinelor mobilizate prin masaj).

• În cadrul activităţilor de pregătire şi formare a maseurilor, tehnica de efectuare poate fi însuşită cu uşurinţă prin efectuarea manevrelor pe regiunea dorsală.

• Regulile menţionate mai sus trebuie însuşite foarte bine de la început, deoarece ele nu sunt scrise peste tot în conţinutul cărţii, pentru a nu se încărca inutil manualul.

Contraindicaţii în terapia prin masaj

Masajul este contraindicat în următoarele afecţiuni:

• Boli şi afecţiuni ale pielii: psoriazis, zona zoster, furunculoză, herpes, sifilis, infecţii virale, eczeme, arsuri, răni deschise etc.

• Boli ale aparatului cardiovascular: hipertensiune arterială (stadiile II şi III), tulburări severe de ritm cardiac, infarct miocardic acut, anevrism de aortă, insuficienţă cardiacă decompensată, endocardită, pericardită, miocardită.

• Boli vasculare: flebite, tromboflebite, arterioscleroză, boli hemoragice.

• Boli de sânge: hemofilie, leucemii acute, purpure.

• Inflamaţii ale oaselor şi articulaţiilor: osteite.

• Boli ale aparatului digestiv: pancreatite şi colecistite acute, hepatite acute, hemoragii digestive, perforaţii, ciroză hepatică decompensată.

• Boli ale aparatului respirator: pneumonii, pleurezii, pneumotorax, T.B.C. etc.

• Faze acute de reumatism poliarticular, spondilită anchilozantă acută.

• Boli neuropsihice: meningoencefalită, accident vascular acut.

• Boli contagioase: tifos, holeră etc.

• Boli acute ale aparatului urogenital.

• Tumori maligne generalizate.

I. MASAJUL SPATELUI. REGIUNEA DORSALĂ (TORACALĂ)

• ***Delimitare zonală***

În partea inferioară, zona dorsală este delimitată de extremitatea distală a vertebrei T_{12} şi de rebordul ultimei perechi de coaste, iar în partea superioară, de vertebra T_1 şi de rebordul primei perechi de coaste.

În părţile laterale, de liniile subaxilare mediane (fig. II.1).

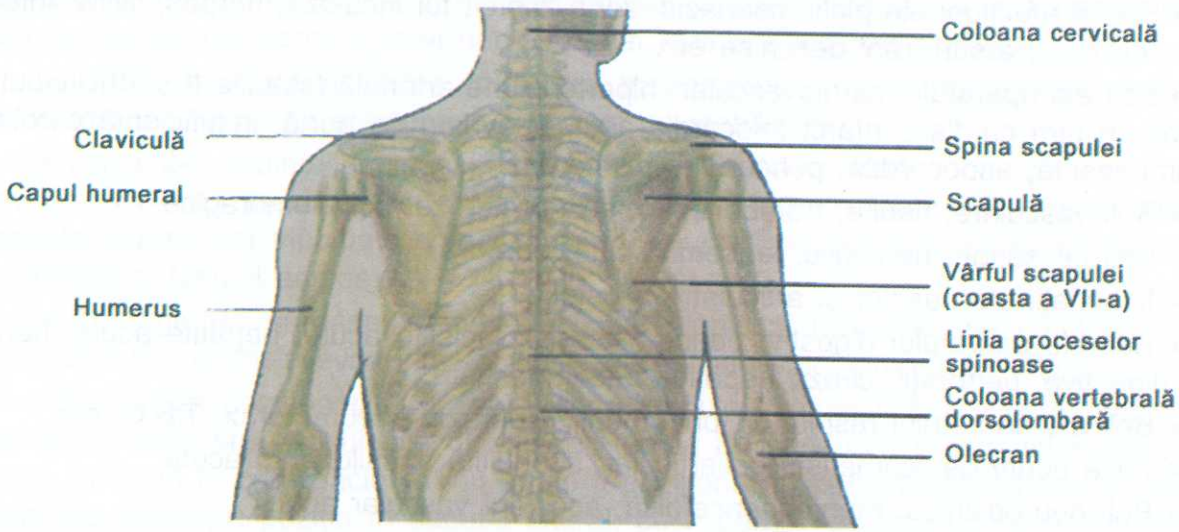

Fig. II.1 – Regiunea dorsală. Delimitare anatomică

• ***Descriere anatomică***

Oase:

– 12 vertebre dorsale;
– 12 perechi de coaste;
– 2 omoplaţi.

Muşchi (tabelul II.I şi fig. II.2)*:*

TABELUL II.I

MUŞCHI	ORIGINE	INSERŢIE	ACŢIUNE
Trapezul mijlociu	- Pe apofizele spinoase ale vertebrelor C_7-D_1-D_3	- Pe acromion (marginea internă)	- Adductor al omoplatului - Flectează braţul - Ridicător al umărului
Trapezul inferior	- Pe apofizele spinoase ale vertebrelor D_4-D_{10} - Pe ligamentul supraspinos dorsal	- Pe treimea internă a spinei scapulei	- Flectează braţul - Abductor al braţului - Coboară umărul - Adductor al omoplatului - Bascularea axilară a scapulei
Marele dorsal	- Pe creasta iliacă - Pe apofizele spinoase ale vertebrelor lombare	- Pe culisa bicipitală a humerusului	- Ridică toracele (când punctul fix este pe humerus)
Iliocostal **a. partea cervicală** **b. partea lombară** **c. partea toracală**	- Pe unghiul coastelor VI-III - Pe creasta iliacă - Pe unghiul ultimelor 7 coaste	- Pe tuberculii posteriori ai apofizelor transverse cervicale VI-III - Pe apofizele transverse lombare - Pe unghiul ultimelor 6-11 coaste - Pe unghiul primelor 6 coaste	
Intercostali **a. partea externă** **b. partea internă**	- Pe extremitatea vertebrală a spaţiului intercostal până la articulaţia condrocostală - De la unghiul costal şi stern	- Pe buza externă a marginilor a două coaste vecine - Pe buza internă a marginii superioare a coastei subiacente	- Ridicători ai coastelor - inspiratori - Coborâtori ai coastelor - expiratori
Dinţatul posterior şi superior	- Pe apofizele spinoase ale ultimelor 2 vertebre cervicale şi primele 2 toracale	- Pe faţa anterioară a întregii margini spinale a omoplatului Pe coasta a 2-a şi a 4-a	- Ridică coastele (este inspirator)
Romboid	- Pe apofizele spinoase ale ultimelor 2 vertebre cervicale şi primelor 4 toracale	- Pe marginea vertebrală a scapulei	- Adductor şi ridicător al umărului şi-l trage înapoi
Spinal **a. partea toracală** **b. partea cervicală** **c. partea capului**	- Este reprezentată prin fascicule unice - Pe stern	- Prin mai multe fascicule - Pe iliocostal şi longisim	
Semispinal (partea toracală)	- Pe procesele transverse ale ultimelor 6 vertebre toracale	- Pe procesele spinoase ale ultimelor 2 vertebre toracale	

MUŞCHI	ORIGINE	INSERŢIE	ACŢIUNE
Marele rotund	- Pe unghiul inferior scapular (faţa posterioară)	- Pe culisa bicipitală a humerusului	- Extensor - Adductor - Rotator intern al braţului
Subscapular	- Pe fosa subscapulară	- Pe trohinul	- Rotator intern - Adductor

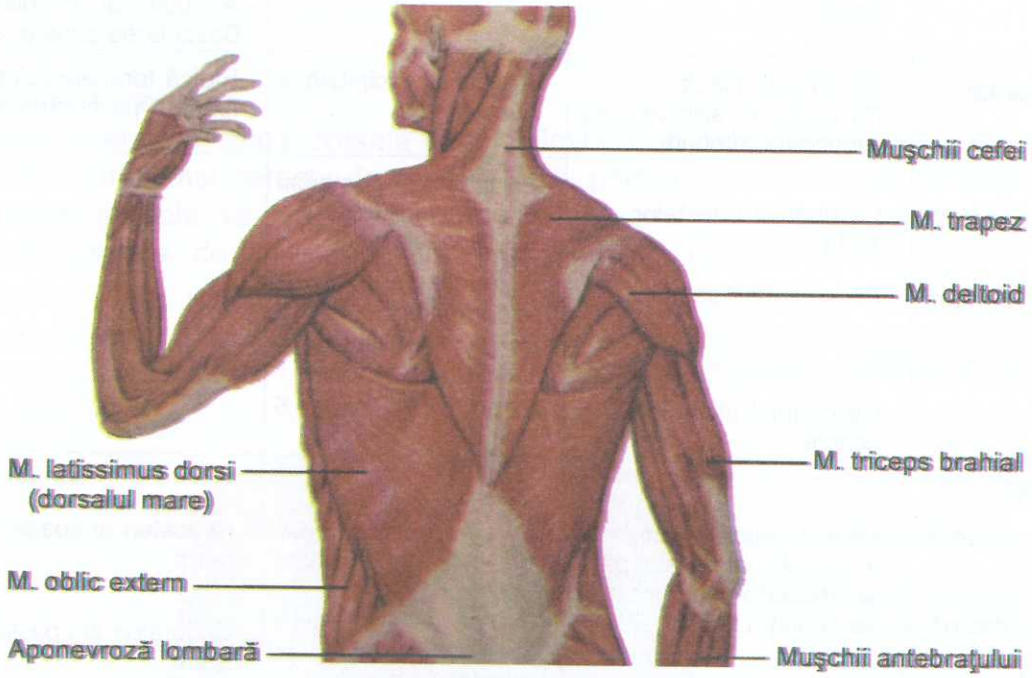

Fig. II.2 – Sistemul muscular al regiunii dorsale

Articulaţii:

a) Articulaţii mobile: intervertebrale C_7-T_1, T_{12}-L_1.

b) Articulaţii semimobile: intervertebrale T_1-T_2, T_2-T_3, T_3-T_4, T_4-T_5, T_5-T_6, T_6-T_7, T_7-T_8, T_8-T_9, T_9-T_{10}, T_{10}-T_{11}, T_{11}-T_{12} şi articulaţiile celor 12 perechi de coaste cu apofizele transverse ale vertebrelor toracale.

- ***Delimitare regională***

În partea inferioară, regiunea este delimitată de crestele iliace, iar în partea superioară, de linia orizontală imaginară ce trece la nivelul vertebrelor cervicale (5-6) şi de părţile anterioare ale trapezului. Pe părţile laterale, de liniile subaxilare mediane.

ORDINEA ŞI TEHNICA DE PRELUCRARE

Tratamentul pe regiunea toracală se începe prelucrând cu fiecare manevră a masajului pe hemitoracele drept şi se continuă pe hemitoracele stâng.

Poziţia pacientului: în decubit ventral, cu mâinile pe lângă corp şi în uşoară abducţie, cu sau fără pernă sub abdomen, cu sau fără rulou sub articulaţiile gleznelor.

Poziţia maseurului: în ortostatism sau în şezut lateral, în stânga pacientului.

Poziţia pacientului şi a maseurului nu se descrie la fiecare manevră, ci numai când se schimbă.

Fiecare manevră (cu formele ei) se repetă de 3-5 ori, pe aceeaşi linie şi în cadrul aceloraşi limite (în funcţie de diagnostic).

În cadrul acestei regiuni, se efectuează masajul zonal pe coloana toracală, manevrele pe care se pune accentul fiind geluirea şi fricţiunea.

A. MANEVRELE PRINCIPALE

1. NETEZIREA

a) Netezirea cu două mâini

Linia 1 – pe musculatura paravertebrală. Mâna dreaptă se fixează pe partea dreaptă a coloanei, la nivelul crestei iliace, cu policele pe şanţul paravertebral şi cu celelalte degete pe musculatura paravertebrală, iar mâna stângă, pe partea stângă (fig. II.3 a). Netezirea se efectuează pe musculatura paravertebrală, până la C_7. În continuare, în lateral pe trapez, până la articulaţiile umerilor, pe care le îmbracă (fig. II.3 b). Se revine şi se reia.



Fig. II.3 a – Netezirea cu două mâini – linia 1 (paravertebrală)



Fig. II.3 b – Netezirea cu două mâini – linia 1 (paravertebrală)

Linia 2 – pe musculatura de pe zona lombară şi toracală de pe liniile subaxilare. Mâna dreaptă se fixează pe linia subaxilară dreaptă, sub creasta iliacă, iar mâna stângă pe linia subaxilară stângă, sub creasta iliacă (cu vârfurile policelor orientate spre musculatura paravertebrală, iar celelalte degete fiind paralele cu liniile subaxilare) (fig. II.4 a). Netezirea se efectuează (urmărind liniile indicate) pe musculatura de pe zona lombară şi de pe cea toracală, până la axilă. Se continuă pe omoplaţi, îmbrăcându-i (fig. II.4 b), apoi spre coloană, până la nivelul vertebrelor C_6-C_7, unde se petrec mâinile (fig. II.4 c). Se revine şi se reia.



Fig. II.4 a – Netezirea cu două mâini – linia 2 pe liniile subaxilare



Fig. II.4 b – Netezirea cu două mâini – linia 2 pe liniile subaxilare



Fig. II.4 c – Netezirea cu două mâini – linia 2

b) Netezirea cu două degete

– Pe şanţurile paravertebrale

Mâna dreaptă este suspendată cu indexul pe şanţul paravertebral stâng şi cu mediusul pe şanţul paravertebral drept, la nivelul vertebrelor S_1-L_5 (fig. II.5). Netezirea se efectuează pe şanţurile indicate, până la nivelul vertebrelor C_6-C_5. Se revine şi se reia.

Netezirea se poate efectua şi cu mână după mână.

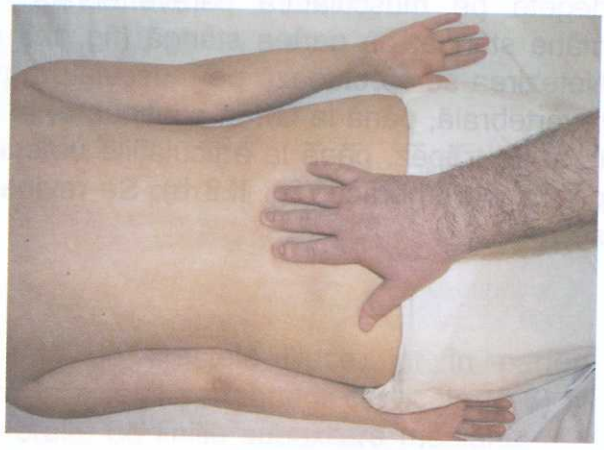

Fig. II.5 – Netezirea cu două degete (paravertebrală)

– *Pe crestele iliace*

Pe creasta iliacă dreaptă

Mâna dreaptă este suspendată cu indexul pe creasta iliacă, iar cu mediusul pe partea posterioară (la nivelul lui L_5-S_1). Netezirea se efectuează pe creasta iliacă, până pe linia mediană subaxilară. Se revine şi se reia.

Pe creasta iliacă stângă

Mâna dreaptă este suspendată cu mediusul pe creasta iliacă, iar cu indexul pe partea posterioară (la nivelul lui L_5-S_1). Netezirea se efectuează pe creasta iliacă, până pe linia mediană subaxilară. Se revine şi se reia.

c) Netezirea cu patru degete pe musculatura intercostală

Poziţia maseurului: în ortostatism, cu şoldul stâng la nivelul articulaţiei umărului stâng al pacientului, piciorul drept în faţă.

Pe hemitoracele drept

Linia 1 – Mâna stângă este suspendată la nivelul vertebrelor dorsale 5-8, cu degetele printre coastele 5-6, 6-7, 7-8, 8-9. Netezirea se efectuează urmărind spaţiile intercostale, începând de la musculatura paravertebrală, până la muchia mediană a omoplatului. Se revine şi se reia.

Linia 2 – Mâna stângă este suspendată la nivelul vertebrelor dorsale 9-12, cu degetele printre coastele 9-10, 10-11, 11-12, iar cu indexul pe rebordul ultimei coaste. Netezirea se efectuează urmărind spaţiile intercostale, începând de la musculatura paravertebrală, până la linia subaxilară mediană. Se revine şi se reia.

Pe hemitoracele stâng

Linia 1 – Mâna stângă este suspendată la nivelul vertebrelor dorsale 5-8, cu degetele printre coastele 5-6, 6-7, 7-8, 8-9. Netezirea se efectuează urmărind spaţiile intercostale, începând de la musculatura paravertebrală, până la muchia mediană a omoplatului. Se revine şi se reia.

Linia 2 – Mâna stângă este suspendată la nivelul vertebrelor dorsale 9-12, cu degetele printre coastele 9-10, 10-11, 11-12, iar cu degetul mic pe rebordul ultimei coaste. Netezirea se efectuează urmărind spaţiile intercostale, începând de la musculatura paravertebrală, până la linia subaxilară mediană. Se revine şi se reia.

Maseurul revine la poziţia anterioară.

d) Netezirea cu partea cubitală pe şanţurile paravertebrale

Pentru obţinerea unui efect mai profund pe şanţurile paravertebrale, netezirea se efectuează cu partea cubitală a mâinii/mâinilor. Partea cubitală a mâinii drepte se fixează pe şanţul paravertebral drept, la nivelul osului sacru, iar partea cubitală a mâinii stângi pe şanţul paravertebral stâng. Netezirea se efectuează pe şanţurile indicate, până la vertebra C_6. Se revine şi se reia.

e) Netezirea cu mână după mână pe musculatura paravertebrală

Linia 1 – Mâna dreaptă se fixează pe musculatura paravertebrală dreaptă, la nivelul crestei iliace, fiind urmată de mâna stângă (sau invers) (fig. II.6 a). Netezirea se efectuează pe musculatura paravertebrală, până la nivelul vertebrelor C_6-C_5. Se revine şi se reia.



Fig. II.6 a – Netezirea cu mână după mână pe musculatura paravertebrală

Linia 2 – Mâna dreaptă se fixează pe musculatura paravertebrală stângă, la nivelul crestei iliace, cu degetele pe musculatura paravertebrală, fiind urmată de mâna stângă (sau invers) (fig. II.6 b). Netezirea se efectuează pe musculatura paravertebrală, până la nivelul vertebrelor C_6-C_5 . Se revine şi se reia.

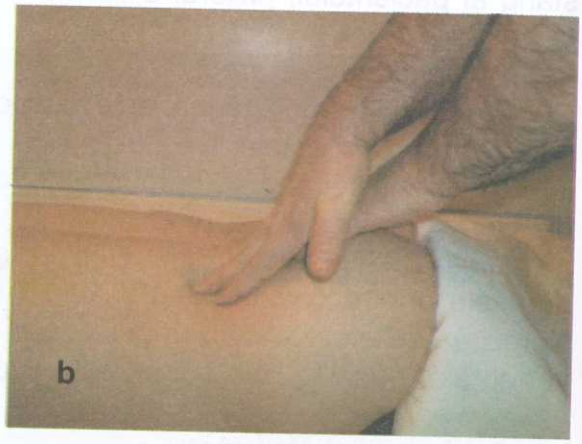

Fig. II.6 b – Netezirea cu mână după mână pe musculatura paravertebrală

f) Netezirea sub formă de pieptene pe musculatura paravertebrală

Mâna dreaptă se fixează cu partea dorsală pe musculatura paravertebrală dreaptă, la nivelul crestei iliace, iar mâna stângă, paravertebral stânga (fig. II.7). Netezirea se efectuează pe musculatura paravertebrală, până la nivelul vertebrelor C_6-C_5 . Se revine şi se reia.

Se intercalează netezirea cu două mâini (paravertebral şi pe liniile subaxilare) şi se trece la frământat.



Fig. II.7 – Netezirea sub formă de pieptene

2. FRĂMÂNTATUL

a) Frământatul cu o mână

Pe hemitoracele drept

Linia 1 – pe musculatura paravertebrală. Mâna dreaptă se fixează paravertebral dreapta, sub creasta iliacă, cu policele pe şanţul paravertebral, iar cu indexul şi celelalte degete pe partea latero-externă a musculaturii paravertebrale (fig. II.8 a). Frământatul se efectuează (adunând concomitent cu policele care apasă pe apofizele transverse şi uşor în lateral pentru a nu se aluneca peste muşchi, iar cu indexul ajutat de celelalte degete se adună musculatura spre police) pe musculatura paravertebrală, până la C_7 (de aici, mâna se orientează cu vârful degetelor către articulaţia umărului drept, policele pe marginea antero-superioară a muşchiului trapez, iar indexul şi celelalte degete pe muchia superioară a omoplatului (fig. II.8 b). Se continuă pe trapez până la articulaţia umărului. Se revine şi se reia.

Linia 2 – pe musculatura de pe zona lombară şi de pe cea toracală - linia mijlocie (dintre musculatura paravertebrală şi linia subaxilară). Mâna dreaptă se fixează sub mijlocul crestei iliace posterioare drepte, cu policele orientat cu vârful spre musculatura paravertebrală, iar cu indexul şi celelalte degete orientate cu vârful spre linia subaxilară mediană (în deschiderea formată de acestea aflându-se linia imaginară care uneşte vârful inferior al omoplatului cu creasta iliacă) (fig. II.9). Frământatul se efectuează (urmărind liniile indicate, adunând concomitent cu policele şi cu indexul) pe musculatura de pe zona lombară şi de pe cea toracală, până la vârful inferior al omoplatului şi în continuare pe omoplat, până la articulaţia umărului. Se revine şi se reia.

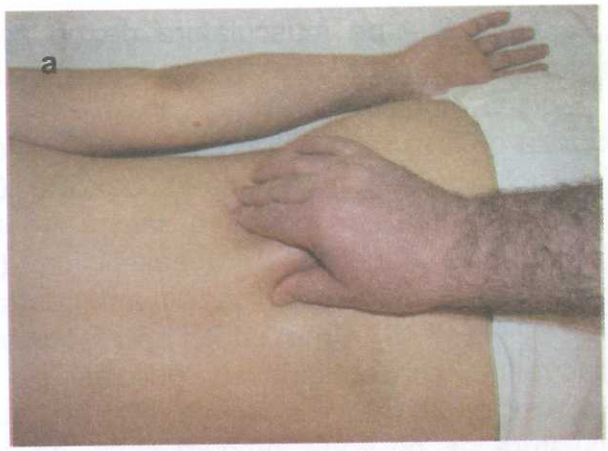

Fig. II.8 a – Frământatul cu o mână pe hemitoracele drept – linia 1 (paravertebrală)

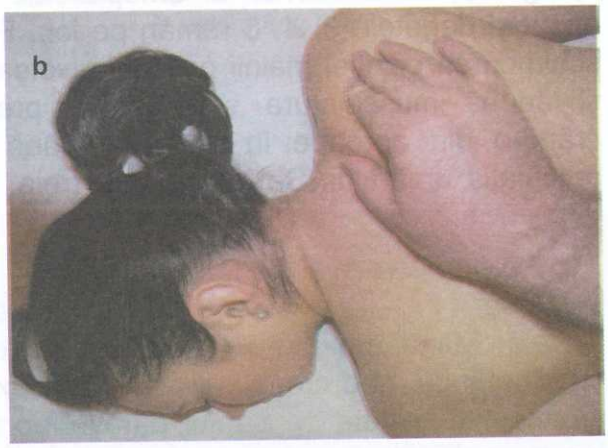

Fig. II.8 b – Frământatul cu o mână pe hemitoracele drept – linia 1 (paravertebrală)

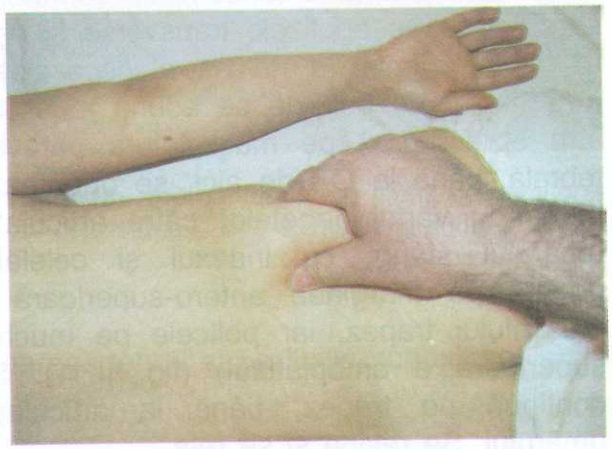

Fig. II.9 – Frământatul cu o mână pe hemitoracele drept – linia 2

Linia 3 – pe musculatura de pe zona lombară şi de pe cea toracală de pe linia mediană subaxilară. Mâna dreaptă se fixează pe linia subaxilară, sub creasta iliacă, cu policele deasupra liniei subaxilare (cu vârful orientat spre omoplat), iar cu indexul şi celelalte degete sub această linie (cu vârfurile orientate spre partea anterioară a axilei) (fig. II.10). Frământatul se efectuează (adunând concomitent cu policele şi cu indexul ajutat de celelalte degete) pe musculatura de pe zona lombară şi de pe cea toracală, până sub axilă. Când policele ajunge la vârful inferior al omoplatului, indexul şi degetele 3, 4, 5 rămân pe loc. Prin schimbarea poziţiei mâinii policele pivotează şi adună musculatura spre index, prelucrând-o din aproape în aproape, până la articulaţia umărului. Se revine şi se reia.

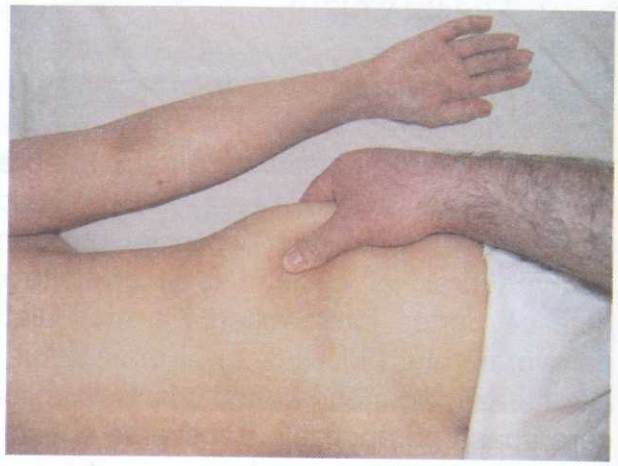

Fig. II.10 – Frământatul cu o mână pe hemitoracele drept – linia 3 (mediană subaxilară)

Pe hemitoracele stâng

Linia 1 – pe musculatura paravertebrală. Mâna dreaptă se fixează paravertebral stânga, sub creasta iliacă, cu indexul şi celelalte degete pe şanţul paravertebral, iar cu policele pe partea latero-externă a musculaturii paravertebrale. Frământatul se efectuează (adunând concomitent cu indexul care apasă pe apofizele transverse şi uşor în lateral, pentru a nu se aluneca peste muşchi, iar cu policele se adună musculatura spre index) pe musculatura paravertebrală, până la C_7 (de aici, se orientează mâna cu vârful degetelor către articulaţia umărului stâng, cu indexul şi celelalte degete pe marginea antero-superioară a muşchiului trapez, iar policele pe muchia superioară a omoplatului) (fig. II.11). Se continuă pe trapez, până la articulaţia umărului. Se revine şi se reia.



Fig. II.11 – Frământatul cu o mână pe hemitoracele stâng – linia 1 (paravertebrală)

Linia 2 – pe musculatura de pe zona lombară şi de pe cea toracală - linia mijlocie (dintre musculatura paravertebrală şi linia subaxilară). Mâna dreaptă se fixează sub mijlocul crestei iliace posterioare stângi, cu indexul şi celelalte degete orientate cu vârful spre musculatura paravertebrală, iar policele orientat cu vârful spre linia subaxilară (în deschiderea formată de acestea aflându-se linia imaginară care uneşte vârful inferior al omoplatului cu creasta iliacă). Frământatul se efectuează (urmărind liniile indicate, adunând concomitent cu policele şi cu indexul) pe musculatura de pe zona lombară şi de pe cea toracală, până la vârful inferior al omoplatului şi în continuare pe omoplat (fig. II.12), până la articulaţia umărului. Se revine şi se reia.



Fig. II.12 – Frământatul cu o mână pe hemitoracele stâng – linia 2

Linia 3 – pe musculatura de pe zona lombară şi de pe cea toracală de pe linia mediană subaxilară. Mâna stângă se fixează pe linia subaxilară, sub creasta iliacă, cu policele deasupra liniei subaxilare (cu vârful orientat către omoplat), iar cu indexul şi celelalte degete sub această linie (cu vârfurile orientate spre partea anterioară a axilei) (fig. II.13). Frământatul se efectuează (adunând concomitent cu policele şi cu indexul ajutat de celelalte degete) pe musculatura de pe zona lombară şi de pe cea toracală, până sub axilă. Când policele ajunge la vârful inferior al omoplatului, indexul şi degetele 3, 4, 5 rămân pe loc. Prin schimbarea poziţiei mâinii policele pivotează şi adună musculatura spre index, prelucrând-o din aproape în aproape, până la articulaţia umărului. Se revine şi se reia.



Fig. II.13 – Frământatul cu o mână pe hemitoracele stâng – linia 3 (mediană subaxilară)

Se intercalează netezirea cu două mâini (paravertebral şi pe liniile subaxilare) şi se trece la frământatul cu două mâini.

b) Frământatul cu două mâini

Pe hemitoracele drept

Poziţia maseurului: în ortostatism, cu faţa spre regiunea de tratat.

Linia 1 – pe musculatura paravertebrală. Mâna dreaptă se fixează paravertebral dreapta, sub creasta iliacă, cu policele pe şanţul paravertebral, iar indexul şi celelalte degete pe partea latero-externă a musculaturii paravertebrale, mâna stângă fiind oglinda mâinii drepte (fig. II.14 a). Frământatul se efectuează (adunând concomitent cu policele care apasă în jos şi uşor în lateral, iar cu indexurile ajutate de celelalte degete se adună musculatura spre police) pe musculatura paravertebrală, până la C_7 (de aici se schimbă poziţia mâinii stângi cu vârfurile degetelor orientate spre umărul drept, iar mâna dreaptă este oglinda mâinii stângi) (fig. II.14 b). Se continuă pe fibrele superioare ale trapezului până la articulaţia umărului. Se revine şi se reia.

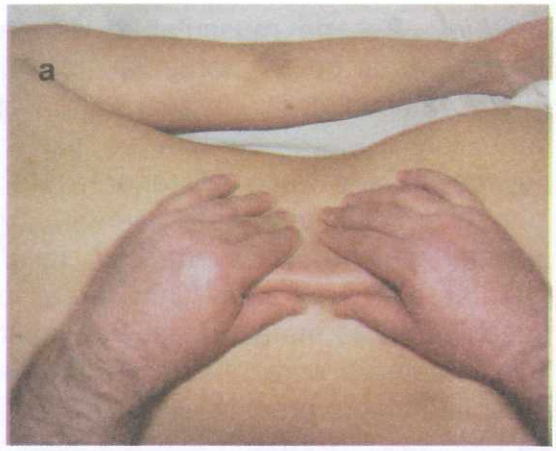

Fig. II.14 a – Frământatul cu două mâini pe hemitoracele drept – linia 1 (paravertebrală)



Fig. II.14 b – Frământatul cu două mâini pe hemitoracele drept – linia 1 (paravertebrală)

Linia 2 – pe musculatura de pe zona lombară şi de pe cea toracală - linia mijlocie (dintre musculatura paravertebrală şi linia subaxilară). Mâna dreaptă se fixează sub mijlocul crestei iliace posterioare drepte, cu vârful policelui orientat spre musculatura paravertebrală, iar cu indexul şi celelalte degete orientate cu vârful spre linia subaxilară mediană (în deschiderea formată de index şi police aflându-se linia imaginară care uneşte vârful inferior al omoplatului cu creasta iliacă), mâna stângă fiind oglinda mâinii drepte (fig. II.15). Frământatul se efectuează (urmărind liniile indicate, adunând concomitent cu policele şi cu indexurile) pe musculatura de pe zona lombară şi de pe cea toracală, până la vârful inferior al omoplatului, apoi pe omoplat, până la articulaţia umărului Se revine şi se reia.

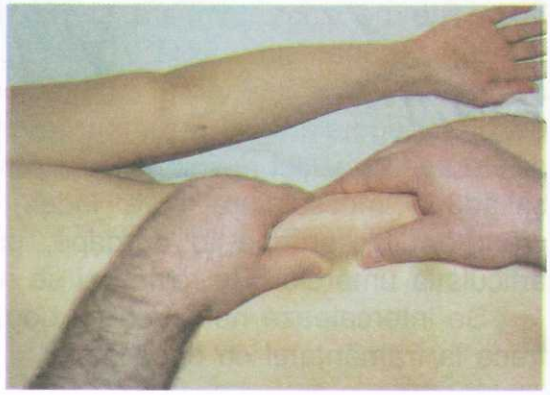

Fig. II.15 – Frământatul cu două mâini pe hemitoracele drept – linia 2

Linia 3 – pe musculatura de pe zona lombară şi de pe cea toracală de pe linia mediană subaxilară. Mâna dreaptă se fixează pe linia subaxilară, sub creasta iliacă, cu policele deasupra liniei subaxilare (cu vârful orientat spre omoplat), iar indexul şi celelalte degete sub această linie (cu vârfurile orientate spre partea anterioară a axilei), mâna stângă fiind oglinda mâinii drepte (fig. II.16). Frământatul se efectuează (adunând concomitent cu policele şi cu indexurile) pe musculatura de pe zona lombară şi de pe cea toracală, până sub axilă. Se revine şi se reia.

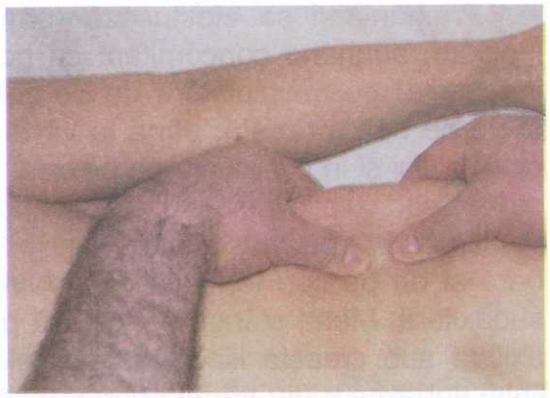

Fig. II.16 – Frământatul cu două mâini pe hemitoracele drept – linia 3 (mediană subaxilară)

Pe hemitoracele stâng

Linia 1 – pe musculatura paravertebrală. Mâna dreaptă se fixează paravertebral stânga, sub creasta iliacă, cu indexul şi celelalte degete pe şanţul paravertebral stâng, iar cu policele pe partea latero-externă a musculaturii paravertebrale, mâna stângă fiind oglinda mâinii drepte (fig. II.17). Frământatul se efectuează (adunând concomitent cu indexurile care apasă în jos pe apofizele transverse şi uşor în lateral, iar cu policele se adună musculatura spre indexuri) pe musculatura paravertebrală, până la C_7 (de aici, mâna dreaptă se orientează cu vârful degetelor către articulaţia umărului stâng). Se continuă pe fibrele superioare ale trapezului, până la articulaţia umărului. Se revine şi se reia.



Fig. II.17 – Frământatul cu două mâini pe hemitoracele stâng – linia 1 (paravertebrală)

Linia 2 – pe musculatura de pe zona lombară şi de pe cea toracală - linia mijlocie (dintre musculatura paravertebrală şi linia subaxilară). Mâna dreaptă se fixează sub mijlocul crestei iliace posterioare, cu indexul şi celelalte degete orientate cu vârful spre musculatura paravertebrală şi cu policele orientat cu vârful spre linia subaxilară mediană (în deschiderea formată de acestea aflându-se linia imaginară care uneşte vârful inferior al omoplatului cu creasta iliacă), mâna stângă fiind oglinda mâinii drepte (fig. II.18 a).

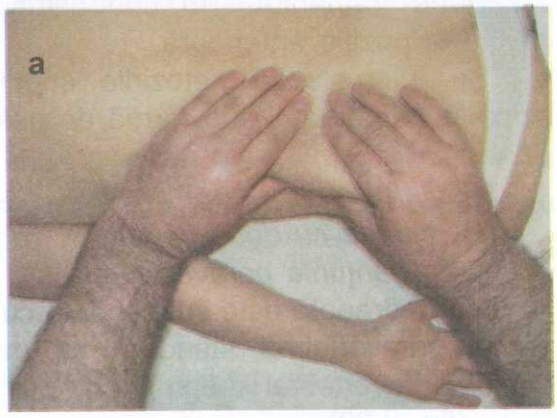

Fig. II.18 a – Frământatul cu două mâini pe hemitoracele stâng – linia 2

Frământatul se efectuează (urmărind liniile indicate, adunând concomitent cu policele şi cu indexurile) pe musculatura de pe zona lombară şi de pe cea toracală, până la vârful inferior al omoplatului şi în continuare pe omoplat (fig. II.18 b), până la articulaţia umărului. Se revine şi se reia.

Linia 3 – pe musculatura de pe zona lombară şi de pe cea toracală de pe linia mediană subaxilară. Mâna stângă se fixează pe linia subaxilară sub creasta iliacă, cu policele deasupra liniei subaxilare (cu vârful orientat spre omoplat), iar cu indexul şi celelalte degete sub această linie (vârfurile fiind orientate spre partea anterioară a axilei), mâna dreaptă fiind oglinda mâinii stângi (fig. II.19). Frământatul se efectuează (adunând concomitent cu policele şi cu indexurile, ajutate de celelalte degete) pe musculatura de pe zona lombară şi de pe cea toracală, până sub axilă. Se revine şi se reia.

Se intercalează netezirea cu ambele mâini (pe musculatura paravertebrală şi pe liniile mediane subaxilare) şi se trece la frământatul în contratimp.

c) Frământatul în contratimp

Pentru această formă de frământat, poziţia maseurului şi a mâinilor acestuia, precum şi liniile cu limitele lor sunt identice cu cele de la frământatul cu două mâini.

După frământatul în contratimp, maseurul revine la poziţia anterioară.

Se intercalează netezirile specifice şi se trece la frământatul sub formă de geluire.

d) Geluirea

- *Geluirea cu două degete*

– *Pe şanţurile paravertebrale*

Mâna dreaptă este suspendată cu indexul pe şanţul paravertebral stâng şi cu mediusul pe şanţul paravertebral drept, la nivelul vertebrelor S_1-L_5 (fig. II.20).



Fig. II.18 b – Frământatul cu două mâini pe hemitoracele stâng – linia 2



Fig. II.19 – Frământatul cu două mâini pe hemitoracele stâng – linia 3 (mediană subaxilară)

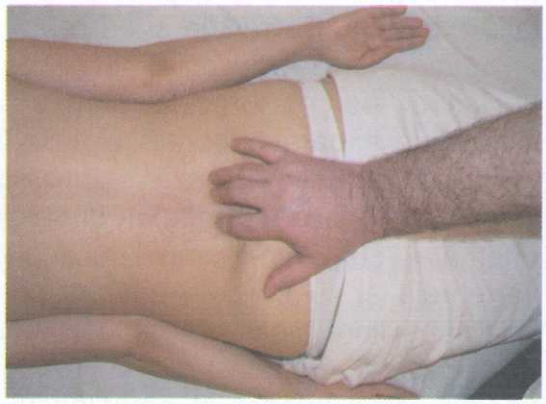

Fig. II.20 – Geluirea cu două degete pe şanţurile paravertebrale

Geluirea se efectuează pe şi printre apofizele transverse, până la nivelul vertebrelor C_6-C_5. Se revine şi se reia.

– *Pe crestele iliace*

Pe creasta iliacă dreaptă

Mâna dreaptă este suspendată cu indexul pe creasta iliacă (la nivelul vertebrelor S_1-L_5), iar cu mediusul pe partea posterioară. Geluirea se efectuează pe creasta iliacă, până la linia subaxilară mediană. Se revine şi se reia.

Pe creasta iliacă stângă

Mâna dreaptă este suspendată cu mediusul pe creasta iliacă (la nivelul lui L_5-S_1), iar cu indexul pe partea posterioară. Geluirea se efectuează pe creasta iliacă, până la linia subaxilară mediană. Se revine şi se reia.

• *Geluirea cu patru degete*

– *Pe musculatura paravertebrală*

Pe partea dreaptă

Mâna dreaptă se fixează paravertebral dreapta, pe fesă, cu degetele la nivelul crestei iliace. Geluirea se efectuează pe musculatura paravertebrală, până la nivelul coloanei cervicale. Se revine şi se reia.

Pe partea stângă

Mâna dreaptă se fixează paravertebral stânga, pe fesă, cu degetele la nivelul crestei iliace (fig. II.21). Geluirea se efectuează pe musculatura paravertebrală, până la nivelul coloanei cervicale. Se revine şi se reia.



Fig. II.21 – Geluirea cu patru degete pe musculatura paravertebrală

– *Pe musculatura intercostală*

Poziţia maseurului: în ortostatism, cu şoldul stâng la nivelul articulaţiei umărului stâng al pacientului, cu piciorul drept în faţă.

Pe hemitoracele drept

Linia 1 – Mâna stângă se poziţionează la nivelul vertebrelor dorsale 5-8, cu degetele printre coastele 5-6, 6-7, 7-8, 8-9 (fig. II.22). Geluirea se efectuează urmărind spaţiile intercostale, începând de la musculatura paravertebrală, până la muchia mediană a omoplatului. Se revine şi se reia.

Linia 2 – Mâna stângă se fixează la nivelul vertebrelor dorsale 9-12, cu degetele printre coastele 9-10, 10-11, 11-12 şi cu indexul pe rebordul ultimei coaste. Geluirea se efectuează urmărind spaţiile intercostale, începând de la musculatura paravertebrală, până la linia subaxilară mediană. Se revine şi se reia.



Fig. II.22 – Geluirea intercostală pe hemitoracele drept – linia 1

Pe hemitoracele stâng

Linia 1 – Mâna stângă se fixează la nivelul vertebrelor dorsale 5-8, cu degetele printre coastele 5-6, 6-7, 7-8, 8-9 (fig. II.23). Geluirea se efectuează urmărind spaţiile intercostale, începând de la musculatura paravertebrală, până la muchia mediană a omoplatului. Se revine şi se reia.

Linia 2 – Mâna stângă se fixează la nivelul vertebrelor dorsale 9-12, cu degetele printre coastele 9-10, 10-11, 11-12 şi cu degetul mic pe rebordul ultimei coaste. Geluirea se efectuează urmărind spaţiile intercostale, începând de la musculatura paravertebrală, până la linia subaxilară mediană. Se revine şi se reia.

Maseurul revine la poziţia anterioară.



Fig. II.23 – Geluirea intercostală pe hemitoracele stâng – linia 1

- *Geluirea pe omoplaţi*

Pe omoplatul drept

Linia 1 – muchia axilară. Mâna dreaptă se fixează pe hemitoracele drept, cu degetele 2 şi 3 pe vârful inferior al omoplatului (pe muchia axilară (fig. II.24). Geluirea se efectuează pe muchia axilară, până la articulaţia umărului.

Se revine şi se reia.



Fig. II.24 – Geluirea pe omoplatul drept – linia 1 (muchia axilară)

Linia 2 – faţa dorsală a omoplatului. Mâna dreaptă se fixează pe hemitoracele drept, cu degetele 3 şi 4 pe vârful inferior al omoplatului (fig. II.25). Geluirea se efectuează pe faţa dorsală cu două şi patru degete, până la muchia superioară. Se revine şi se reia.



Fig. II.25 – Geluirea pe omoplatul drept – linia 2 (faţa dorsală)

Linia 3 – muchia mediană. Mâna dreaptă se fixează pe hemitoracele drept, cu degetele 2 şi 3 pe vârful inferior al omoplatului, pe muchia mediană (fig. II.26). Geluirea se efectuează pe muchia mediană, până la muchia superioară. Se revine şi se reia.



Fig. II.26 – Geluirea pe omoplatul drept – linia 3 (muchia mediană)

Linia 4 – muchia superioară. Poziţia maseurului: în ortostatism, cu şoldul stâng la nivelul articulaţiei umărului stâng al pacientului. Mâna stângă/dreaptă se fixează la nivelul vertebrelor T_{2-4}, cu degetele 2 şi 3 pe unghiul format de muchia superioară şi mediană a omoplatului (fig. II.27). Geluirea se efectuează pe muchia superioară a omoplatului, până la articulaţia umărului. Se revine şi se reia.

Maseurul revine la poziţia anterioară.



Fig. II.27 – Geluirea pe omoplatul drept – linia 4 (muchia superioară)

Pe omoplatul stâng

Linia 1 – muchia axilară. Mâna dreaptă se fixează pe hemitoracele stâng, cu degetele 2 şi 3 pe vârful inferior al omoplatului (pe muchia axilară). Geluirea se efectuează pe muchia axilară, până la articulaţia umărului. Se revine şi se reia.

Linia 2 – faţa dorsală. Mâna dreaptă se fixează pe hemitoracele stâng, cu degetele 3 şi 4 pe vârful inferior al omoplatului (fig. II.28). Geluirea cu două şi cu patru degete se efectuează pe omoplat până la muchia superioară. Se revine şi se reia.



Fig. II.28 – Geluirea pe omoplatul stâng – linia 2 (faţa dorsală)

Linia 3 – muchia mediană. Mâna dreaptă se fixează pe hemitoracele stâng, cu degetele 2 şi 3 pe vârful inferior al omoplatului, muchia mediană (fig. II.29). Geluirea se efectuează pe muchia mediană, până la muchia superioară. Se revine şi se reia.



Fig. II.29 – Geluirea pe omoplatul stâng – linia 3 (muchia mediană)

Linia 4 – muchia superioară. Poziţia maseurului: în ortostatism, cu spatele către regiunea lombară a pacientului. Mâna dreaptă se fixează la nivelul vertebrelor T_{2-4}, cu degetele 2 şi 3 pe unghiul format între muchia superioară şi cea mediană a omoplatului (fig. II.30). Geluirea se efectuează pe muchia superioară, până la articulaţia umărului. Se revine şi se reia.

Maseurul revine la poziţia anterioară.

Se intercalează netezirile specifice şi se trece la fricţiune.



Fig. II.30 – Geluirea pe omoplatul stâng – linia 4 (muchia superioară)

3. FRICȚIUNEA

a) Fricțiunea cu două degete

– Fricțiunea pe șanțurile paravertebrale

Mâna dreaptă este suspendată cu indexul pe șanțul paravertebral stâng și cu mediusul pe șanțul paravertebral drept, la nivelul vertebrelor S_1-L_5. Fricțiunea se efectuează pe și printre apofizele transverse din aproape în aproape, până la nivelul vertebrelor C_6-C_5. Se revine și se reia.

– Fricțiunea paravertebrală cu policele de la ambele mâini

Mâna dreaptă pe zona paravertebrală dreaptă, iar mâna stângă pe cea paravertebrală stângă, cu policele de o parte și de alta a apofizelor vertebrale posterioare, la nivelul vertebrelor S_1-L_5. Fricțiunea se efectuează pe și printre apofizele transverse și dorsale din aproape în aproape, până la nivelul vertebrelor C_6-C_5. Se revine și se reia.

– Fricțiunea pe și printre apofizele posterioare

Poziția maseurului este în ortostatism, cu fața la regiunea de tratat. Mâna dreaptă este suspendată lateral, la nivelul crestei iliace, cu indexul pe spațiul interapofizal S_1-L_5 și cu mediusul suprapus pe ultima falangă a indexului (sau invers). Fricțiunea se efectuează pe și printre apofizele dorsale din aproape în aproape, până la nivelul vertebrelor cervicale C_6-C_5. Se revine și se reia. Maseurul revine la poziția anterioară.

– Fricțiunea pe crestele iliace

Pe creasta iliacă dreaptă

Mâna dreaptă este suspendată cu indexul pe creasta iliacă (la nivelul vertebrelor S_1-L_5) și cu mediusul pe partea posterioară. Fricțiunea se efectuează pe creasta iliacă, până la linia subaxilară mediană. Se revine și se reia.

Pe creasta iliacă stângă

Mâna dreaptă este suspendată cu mediusul pe creasta iliacă (la nivelul vertebrelor L_5-S_1) și cu indexul pe partea posterioară. Fricțiunea se efectuează pe creasta iliacă, până la linia subaxilară mediană. Se revine și se reia.

b) Fricțiunea pe musculatura paravertebrală cu vârfurile degetelor, cu partea cubitală și cu podul palmei

Mâna/mâinile se fixează în zona paravertebrală, pe fese, cu degetele pe musculatura paravertebrală. Fricțiunea se efectuează pe musculatura paravertebrală, până la C_6-C_5. Se revine și se reia.

c) Fricţiunea cu patru degete

Pe partea dreaptă

Mâna dreaptă se fixează paravertebral dreapta, pe fesă, cu degetele la nivelul crestei iliace. Fricţiunea se efectuează pe musculatura paravertebrală, până la nivelul coloanei cervicale. Se revine şi se reia.

Pe partea stângă

Mâna dreaptă se fixează paravertebral stânga, pe fesă, cu degetele la nivelul crestei iliace. Fricţiunea se efectuează pe musculatura paravertebrală, până la nivelul coloanei cervicale. Se revine şi se reia.

Pe musculatura intercostală

Poziţia maseurului: în ortostatism, cu şoldul stâng la nivelul articulaţiei umărului stâng al pacientului, cu piciorul drept în faţă.

Pe hemitoracele drept

Linia 1 – Mâna stângă se fixează la nivelul vertebrelor dorsale 5-8, cu degetele printre coastele 5-6, 6-7, 7-8, 8-9. Fricţiunea se efectuează urmărind spaţiile intercostale, începând de la musculatura paravertebrală, până la muchia mediană a omoplatului. Se revine şi se reia.

Linia 2 – Mâna stângă se fixează la nivelul vertebrelor dorsale 9-12, cu degetele printre coastele 9-10, 10-11, 11-12 şi cu indexul pe rebordul ultimei coaste. Fricţiunea se efectuează urmărind spaţiile intercostale, începând de la musculatura paravertebrală, până la linia subaxilară mediană. Se revine şi se reia.

Pe hemitoracele stâng

Linia 1 – Mâna stângă se fixează la nivelul vertebrelor dorsale 5-8, cu degetele printre coastele 5-6, 6-7, 7-8, 8-9. Fricţiunea se efectuează urmărind spaţiile intercostale, începând de la musculatura paravertebrală, până la muchia mediană a omoplatului. Se revine şi se reia.

Linia 2 – Mâna stângă se fixează la nivelul vertebrelor dorsale 9-12, cu degetele printre coastele 9-10, 10-11, 11-12 şi cu degetul mic pe rebordul ultimei coaste. Fricţiunea se efectuează urmărind spaţiile intercostale, începând de la musculatura paravertebrală, până la linia subaxilară mediană. Se revine şi se reia.

Maseurul revine la poziţia anterioară.

d) Fricţiunea pe omoplaţi

Pe omoplatul drept

Linia 1 – muchia axilară. Mâna dreaptă se fixează pe hemitoracele drept, cu degetele 2 şi 3 pe vârful inferior al omoplatului (muchia axilară). Fricţiunea se efectuează pe muchia axilară, până la articulaţia umărului. Se revine şi se reia.

Linia 2 – faţa dorsală. Mâna dreaptă se fixează pe hemitorace, cu degetele 3 şi 4 pe vârful inferior al omoplatului. Fricţiunea se efectuează cu două şi cu patru degete pe omoplat, până la muchia superioară. Se revine şi se reia.

Linia 3 – muchia mediană. Mâna dreaptă se fixează pe hemitorace, cu degetele 2 şi 3 pe vârful inferior al omoplatului (muchia mediană). Fricţiunea se efectuează pe muchia mediană, până la partea superioară. Se revine şi se reia.

Linia 4 – muchia superioară. Poziţia maseurului: în ortostatism, cu şoldul stâng la nivelul articulaţiei umărului stâng al pacientului. Mâna stângă/dreaptă se fixează la nivelul vertebrelor T_{2-4}, cu degetele 2 şi 3 pe unghiul format între muchia superioară şi mediană. Fricţiunea se efectuează pe muchia superioară, până la articulaţia umărului. Se revine şi se reia.

Maseurul revine la poziţia anterioară.

Pe omoplatul stâng

Linia 1 – muchia axilară. Mâna dreaptă se fixează pe hemitoracele stâng, cu degetele 2 şi 3 pe vârful inferior al omoplatului (muchia axilară). Fricţiunea se efectuează pe muchia axilară, până la articulaţia umărului. Se revine şi se reia.

Linia 2 – faţa dorsală. Mâna dreaptă se fixează pe hemitorace, cu degetele 3 şi 4 pe vârful inferior al omoplatului. Fricţiunea se efectuează cu două şi cu patru degete pe faţa dorsală, până la muchia superioară. Se revine şi se reia.

Linia 3 – muchia mediană. Mâna dreaptă se fixează tot pe hemitorace, cu degetele 2 şi 3 pe vârful inferior al omoplatului (muchia mediană). Fricţiunea se efectuează pe muchia mediană, până pe muchia superioară. Se revine şi se reia.

Linia 4 – muchia superioară. Poziţia maseurului: în ortostatism, cu spatele către regiunea lombară a pacientului. Mâna dreaptă se fixează la nivelul vertebrelor T_{2-4}, cu degetele 2 şi 3 pe unghiul format între muchia superioară şi cea mediană. Fricţiunea se efectuează pe muchia superioară, până pe articulaţia umărului. Se revine şi se reia.

Maseurul revine la poziţia anterioară.

Se intercalează netezirile specifice şi se trece la batere.

4. BATEREA

Poziţia maseurului: în ortostatism, la jumătatea zonei toracale a pacientului:

– baterea cu căuşul se efectuează pe toată zona (fig. II.31);



Fig. II.31 – Baterea cu căuşul



Fig. II.32 – Baterea cu partea cubitală pe hemitoracele drept

– baterea cu partea cubitală se efectuează pe toată zona (fig. II.32 şi fig. II.33);



Fig. II.33 – Baterea cu partea cubitală pe hemitoracele stâng



Fig. II.34 – Baterea cu pumnul pe musculatura paravertebrală dreaptă

– baterea cu pumnii uşor întredeschişi se efectuează numai pe musculatura paravertebrală (evitând zona renală) (fig. II.34 şi fig. II.35);

– baterea sub formă de ciupitură se efectuează pe toată regiunea toracală.

Maseurul revine la poziţia anterioară.

Se intercalează netezirea cu mâinile pe ambele linii şi se trece la vibraţii.



Fig. II.35 – Baterea cu pumnul pe musculatura paravertebrală stângă

5. VIBRAŢIILE

a) Vibraţiile cu două mâini

Linia 1 – pe musculatura paravertebrală. Mâna dreaptă se fixează pe partea dreaptă, la nivelul crestei iliace, cu policele pe şanţul paravertebral şi cu celelalte degete pe musculatura paravertebrală, iar mâna stângă pe partea stângă. Vibraţiile se efectuează pe musculatura paravertebrală, până la nivelul coloanei cervicale. De aici, se alunecă în lateral pe trapez şi se îmbracă umerii. Se revine şi se reia.

Linia 2 – pe musculatura de pe zona lombară şi de pe cea toracală, de pe liniile subaxilare. Mâna dreaptă se fixează pe linia subaxilară dreaptă, sub creasta iliacă, iar

mâna stângă se fixează pe linia subaxilară stângă, sub creasta iliacă (cu vârfurile policelor orientate spre musculatura paravertebrală, iar celelalte degete fiind paralele cu linia subaxilară cu vârfurile orientate spre axilă). Vibraţiile se efectuează (urmărind liniile indicate) pe zona lombară şi pe cea toracală, până la axilă. Se continuă pe omoplaţi, îmbrăcându-i, apoi spre coloană, până la nivelul vertebrelor C_6-C_7, unde se petrec mâinile. Se revine şi se reia.

b) Vibraţiile cu două degete

– Pe şanţurile paravertebrale

Mâna dreaptă este suspendată cu indexul pe şanţul paravertebral stâng şi cu mediusul pe şanţul paravertebral drept (la nivlul vertebrelor S_1-L_5.). Vibraţiile se efectuează pe şi printre apofizele transverse, până la nivelul vertebrelor C_6-C_5. Se revine şi se reia.

– Pe crestele iliace

Pe creasta iliacă dreaptă

Mâna dreaptă este suspendată cu indexul pe creasta iliacă, iar cu mediusul pe partea posterioară (la nivelul lui L_5-S_1). Vibraţiile se efectuează pe creasta iliacă, până pe linia mediană subaxilară. Se revine şi se reia.

Pe creasta iliacă stângă

Mâna dreaptă este suspendată cu mediusul pe creasta iliacă, iar cu indexul pe partea posterioară (la nivelul lui L_5-S_1). Vibraţiile se efectuează pe creasta iliacă, până pe linia mediană subaxilară. Se revine şi se reia.

c) Vibraţiile cu patru degete pe musculatura intercostală

Poziţia maseurului: în ortostatism, cu şoldul stâng la nivelul articulaţiei umărului stâng al pacientului, piciorul drept în faţă.

Pe hemitoracele drept

Linia 1 – Mâna stângă este suspendată cu degetele printre coastele 5-6, 6-7, 7-8, 8-9. Vibraţiile se efectuează urmărind spaţiile intercostale, începând de la musculatura paravertebrală, până la muchia mediană a omoplatului. Se revine şi se reia.

Linia 2 – Mâna stângă este suspendată cu degetele printre coastele 9-10, 10-11, 11-12, iar cu indexul pe rebordul ultimei coaste. Vibraţiile se efectuează urmărind spaţiile intercostale, începând de la musculatura paravertebrală, până la linia subaxilară mediană. Se revine şi se reia.

Pe hemitoracele stâng

Linia 1 – Mâna stângă este suspendată cu degetele printre coastele 5-6, 6-7, 7-8, 8-9. Vibraţiile se efectuează urmărind spaţiile intercostale, începând de la musculatura paravertebrală, până la muchia mediană a omoplatului. Se revine şi se reia.

Linia 2 – Mâna stângă este suspendată cu degetele printre coastele 9-10, 10-11, 11-12, iar cu degetul mic pe rebordul ultimei coaste. Vibraţiile se efectuează urmărind spaţiile intercostale, începând de la musculatura paravertebrală, până la linia subaxilară mediană. Se revine şi se reia.

Maseurul revine la poziţia anterioară.

d) Vibraţiile cu partea cubitală pe şanţurile paravertebrale

Pentru un efect mai profund vibraţiile se efectuează şi cu partea cubitală a mâinii/mâinilor. Partea cubitală a mâinii drepte se fixează pe şanţul paravertebral drept, la nivelul osului sacru, partea cubitală a mâinii stângi pe şanţul paravertebral stâng. Vibraţiile se efectuează pe şi printre apofizele transverse, până la nivelul coloanei cervicale. Se revine şi se reia.

e) Vibraţiile pe omoplaţi

Pe omoplatul drept

Linia 1 – muchia axilară. Mâna dreaptă se poziţionează pe hemitoracele drept, cu degetele 2 şi 3 pe vârful inferior al omoplatului (pe muchia axilară). Vibraţiile se efectuează pe muchia axilară, până la articulaţia umărului. Se revine şi se reia.

Linia 2 – faţa dorsală a omoplatului. Mâna dreaptă se poziţionează pe hemitorace, cu degetele 3 şi 4 pe vârful inferior al omoplatului. Vibraţiile se efectuează cu două şi cu patru degete pe faţa dorsală, până la muchia superioară. Se revine şi se reia.

Linia 3 – muchia mediană. Mâna dreaptă se poziţionează pe hemitorace, cu degetele 2 şi 3 pe vârful inferior al omoplatului (pe muchia mediană). Vibraţiile se efectuează pe muchia mediană, până la partea superioară. Se revine şi se reia.

Linia 4 – muchia superioară. Poziţia maseurului: în ortostatism, cu şoldul stâng la nivelul articulaţiei umărului stâng al pacientului şi cu faţa trunchiului spre regiunea de tratat. Mâna stângă se fixează la nivelul vertebrelor T_{2-4}, cu degetele 2 şi 3 pe unghiul format între muchia superioară şi cea mediană. Vibraţiile se efectuează pe muchia superioară, până la articulaţia umărului. Se revine şi se reia.

Maseurul revine la poziţia anterioară.

Pe omoplatul stâng

Linia 1 – muchia axilară. Mâna dreaptă se fixează pe hemitoracele stâng, cu degetele 2 şi 3 pe vârful inferior al omoplatului (pe muchia axilară). Vibraţiile se efectuează pe muchia axilară, până la articulaţia umărului. Se revine şi se reia.

Linia 2 – faţa dorsală. Mâna dreaptă se fixează pe hemitorace, cu degetele 3 şi 4 pe vârful inferior al omoplatului. Vibraţiile se efectuează cu două şi cu patru degete pe faţa dorsală, până la muchia superioară. Se revine şi se reia.

Linia 3 – muchia mediană. Mâna dreaptă se fixează pe hemitorace, cu degetele 2 şi 3 pe vârful inferior al omoplatului (pe muchia mediană). Vibraţiile se efectuează pe muchia mediană, până la muchia superioară. Se revine şi se reia.

Linia 4 – muchia superioară. Poziţia maseurului: în ortostatism, cu spatele către regiunea lombară a pacientului. Mâna dreaptă se fixează la nivelul vertebrelor T_{2-4}, cu degetele 2 şi 3 pe unghiul format între muchia superioară şi cea mediană. Vibraţiile se efectuează pe muchia superioară, până la articulaţia umărului. Se revine şi se reia.

Maseurul revine la poziţia anterioară.

Se intercalează netezirea cu două mâini (pe musculatura paravertebrală şi pe liniile subaxilare) şi se trece la manevrele ajutătoare.

B. MANEVRELE COMPLEMENTARE

Manevrele complementare care se efectuează sunt:

– compresiunile pe cutia toracică - paravertebral (fig. II.36);



Fig. II.36 – Compresiuni paravertebrale

– compresiunile pe liniile subaxilare (fig. II.37);

– elongaţiile şi compresiunile cu antebraţele: antebraţul stâng se fixează la nivelul vertebrelor T_5-T_6, iar antebraţul drept la nivelul vertebrelor T_7-T_8. Cu antebraţul stâng se alunecă spre C_6-C_7, iar cu antebraţul drept spre L_1-L_2.

Se efectuează netezirea cu două mâini şi se trece la mişcări.

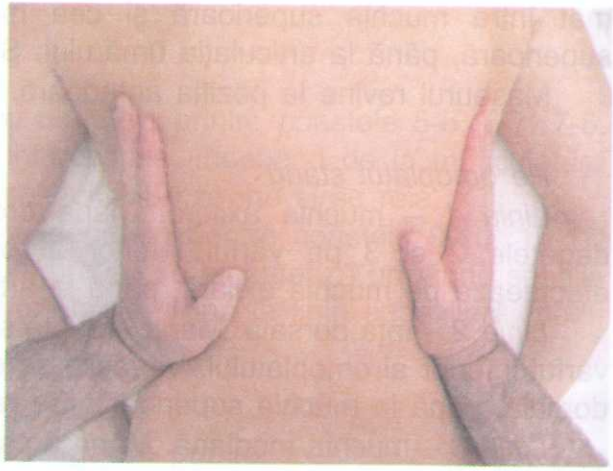

Fig. II.37 – Compresiuni pe liniile subaxilare

C. PROCEDURI COMPLEMENTARE

MIŞCĂRILE

Mişcările care se efectuează sunt: pasive, pasivo-active, active, active cu încărcătură şi active cu opoziţie.

1. Mişcări pasive

a) Mişcări de extensie a coloanei

Poziţia pacientului: în decubit ventral, fără pernă sub abdomen, cu mâinile prinse între ele la nivelul regiunii lombare.

Poziţia maseurului: în ortostatism, cu şoldul drept la nivelul coapsei stângi a pacientului şi cu piciorul stâng în faţă.

Antebraţul mâinii drepte se fixează sub faţa dorsală a mâinilor pacientului, ajutat de mâna stângă (fig. II.38) efectuează mişcarea de extensie a coloanei, lent şi progresiv, până la limita dureroasă. Prin relaxarea lentă a mâinilor maseurului, pacientul revine la poziţia iniţială. Mişcările se fac lent şi progresiv, repetându-se de câte ori este nevoie.



Fig. II.38 – Mişcarea de extensie a coloanei

După efectuarea mişcării pasive, pacientul efectuează aceeaşi mişcare, ajutat de maseur sau singur.

În funcţie de afecţiune, se efectuează mişcarea cu încărcătură sau cu opoziţie.

b) Mişcări de lateralitate (spre dreapta şi spre stânga)

Poziţia pacientului: în şezut la marginea patului, cu mâinile pe şolduri.

Poziţia maseurului: în ortostatism, cu faţa la regiunea toracală.

Mâna dreaptă se poziţionează pe creasta iliacă laterală dreaptă şi fixează bazinul. Mâna stângă se poziţionează pe umărul stâng al pacientului şi înclină trunchiul spre dreapta, până la limita dureroasă (fig. II.39). Apoi, mâna stângă se poziţionează pe creasta iliacă laterală stângă şi fixează bazinul. Mâna dreaptă se poziţionează



Fig. II.39 – Mişcări de lateralitate

pe umărul drept al pacientului şi, prin împingerea acestuia, aduce trunchiul la poziţia iniţială. De aici, se înclină trunchiul spre stânga, până la limita dureroasă. Pentru revenirea trunchiului la poziţia iniţială, mâna dreaptă se poziţionează pe creasta iliacă laterală dreaptă, fixând bazinul, iar mâna stângă pe umărul stâng. Prin împingerea umărului se aduce trunchiul la poziţia iniţială. Mişcarea se repetă lent şi progresiv, de câte ori este nevoie.

c) Mişcări de rotaţie spre dreapta şi spre stânga

Mâna dreaptă se fixează pe partea anterioară a umărului drept, pe care îl trage spre spate, iar mâna stângă pe partea posterioară a umărului stâng, pe care îl împinge în faţă (fig. II.40). Se efectuează mişcarea de rotaţie a trunchiului spre dreapta, până la limita dureroasă. Apoi, prin inversarea poziţiei mâinilor, mâna dreaptă pe partea posterioară a umărului drept, pe care îl împinge în faţă, mâna stângă pe partea anterioară a umărului stâng, pe care îl trage spre spate, se efectuează mişcarea de revenire a trunchiului la poziţia iniţială. Folosind aceeaşi tehnică, se continuă mişcarea de rotaţie a trunchiului spre stânga, până la limita dureroasă. Pentru revenirea la poziţia iniţială, mâna dreaptă se fixează pe partea anterioară a umărului drept, pe care îl trage spre spate, iar mâna stângă pe partea posterioară a umărului stâng, pe care îl împinge în faţă. Se efectuează mişcarea de rotaţie până la revenirea în poziţia iniţială a trunchiului. Mişcarea se repetă lent şi progresiv, de câte ori este nevoie.



Fig. II.40 – Mişcarea de rotaţie spre dreapta şi spre stânga

d) Mişcări de flexie şi de extensie ale coloanei

Poziţia maseurului: în lateral (stânga sau dreapta) faţă de pacient.

Mâna dreaptă/stângă se poziţionează pe stern şi fixează trunchiul, iar mâna stângă/dreaptă se poziţionează la nivelul vertebrelor C_6-C_7, T_1-T_2 şi, prin împingere, înclină trunchiul în faţă (flexia coloanei), până la limita dureroasă. Apoi, se schimbă poziţia mâinilor, mâna stângă/dreaptă se fixează pe crestele iliace posterioare, iar mâna dreaptă/stângă la nivelul treimii superioare a sternului împinge trunchiul, aducându-l la poziţia iniţială. De aici, se împinge trunchiul spre spate (extensia coloanei), până la limita dureroasă. Pentru revenirea la poziţia iniţială, mâna dreaptă/stângă se poziţionează pe stern şi fixează trunchiul, iar mâna stângă/dreaptă se poziţionează pe vertebrele C_6-C_7, T_1-T_2 şi, prin împingere, aduce trunchiul la poziţia iniţială.

Mişcarea se efectuează lent şi progresiv, de câte ori este nevoie.

e) Mişcări de circumducţie spre dreapta şi spre stânga

Mâna dreaptă se poziţionează pe creasta iliacă anterioară sau pe coapsele pacientului şi fixează bazinul. Cu mâna stângă la nivelul vertebrelor C_6-C_7, T_1-T_2 se efectuează mişcări de circumducţie ale trunchiului spre dreapta şi apoi spre stânga, de câte ori este nevoie.

2. Mişcări active

Maseurul indică pacientului să efectueze mişcările ajutat sau singur, cu încărcătură sau şi cu opoziţie, în funcţie de diagnostic.

II. MASAJUL REGIUNII LOMBOSACRALE ŞI COCCIGIENE

• ***Delimitare zonală***

În partea inferioară, de partea distală a vertebrei L_5, iar bilateral de crestele iliace. În partea superioară, de partea proximală a vertebrei L_1, iar bilateral, de rebordul ultimei perechi de coaste. În părţile laterale, de liniile subaxilare mediane.

În cazul prelucrării regiunii lombosacrococcigiene, delimitarea în partea inferioară se face de linia orizontală imaginară care trece la nivelul părţii inferioare a ultimei vertebre coccigiene.

• ***Descriere anatomică***

Oase: cinci vertebre lombare, cinci vertebre sacrale (sudate între ele care formează osul sacru), trei sau patru vertebre coccigiene (sudate între ele care formează osul coccis) şi oasele iliace.

Muşchi (tabelul II.II):

TABELUL II.II

MUŞCHI	ORIGINE	INSERŢIE	ACŢIUNE
Iliocostal - partea lombară	- Pe creasta iliacă	- Pe apofizele transverse lombare - Pe unghiul ultimelor 6-11 coaste	
Multifizi	- În şanţurile sacrale pe procesele vertebrelor lombare şi pe procesele transverse ale vertebrelor toracocervicale	- Pe procesele spinoase ale vertebrelor 3 şi 4 lombare	
Marele dorsal	- Pe apofizele spinoase ale vertebrelor D_7-D_{12}; L_1-L_3 şi sacrale - Ultimele 4 coaste - Creasta iliacă	- Culisa bicipitală a humerusului	- Ridicător al bazinului - Extensor şi abductor al braţului
Pătratul lombelor	- Pe ligamentul iliolombar - Pe treimea internă a crestei iliace	- Pe apofizele transverse ale vertebrelor lombare - Pe marginea inferioară a ultimelor coaste	- Ridicător al bazinului
Sacrospinal	- Pe sacru şi creasta iliacă	- Împreună cu spinalul pe zona lombară - Din el pleacă iliocostalul şi longisimus	

MUŞCHI	ORIGINE	INSERŢIE	ACŢIUNE
Fesierul mare	- Pe fosa iliacă externă - Pe creasta iliacă posterioară - Pe faţa postero-inferioară a sacrului şi coccisului	- Pe femur – marginea externă a liniei aspre	- Extensor al coapsei - Rotaţie externă - Abductor (contra unei rezistenţe când coapsa este la 90 grade) - Adductor
Fesierul mijlociu	- Pe fosa iliacă externă - Pe creasta iliacă	- Pe marele trohanter – faţa externă	- Abductor al coapsei - Rotaţie internă - Înclină bazinul unilateral - Flectează coapsa (din ortostatism la începutul mişcării)
Fesierul mic	- Pe fosa externă	- Pe marele trohanter (faţa anterioară)	- Rotaţie internă a coapsei - Adbuctor al coapsei
Psoasul mare	- Pe apofizele transverse ale vertebrelor lombare	- Pe trohanterul mic al femurului	- Flexor al coapsei - Extensor al coloanei lombare
Psoasul mic	- Pe faţa externă a corpului vertebrelor T_{12} şi a primei vertebre lombare	- Pe creasta pectineală a pubisului	- Prin tracţiune asupra fosei iliace şi a arcului iliopectineu protejează nervul femural de comprimare în timpul contracţiei psoasului mare

Articulaţii:

a) Articulaţii mobile, pluriaxiale: articulaţiile intervertebrale dintre T_{12}-L_1, L_1-L_2, L_2-L_3, L_3-L_4, L_4-L_5 şi L_5-S_1.

b) Articulaţii fixe: articulaţiile intervertebrale sacrale şi coccigiene, articulaţia dintre osul sacru şi coccis şi articulaţiile sacroiliace.

- ***Delimitare regională***

În partea inferioară, de plicile fesiere, iar în partea superioară, median de vertebra T_5 şi bilateral, de perechea de coaste 5. În anumite afecţiuni, partea superioară este delimitată median de vertebra T_1 şi bilateral, de rebordul primei perechi de coaste. Latero-lateral, de liniile subaxilare mediane care sunt perpendiculare pe articulaţia coxofemurală.

ORDINEA ŞI TEHNICA DE PRELUCRARE

Tratamentul pe regiunea lombară se începe prelucrând cu fiecare manevră a masajului pe hemibazinul şi hemitoracele drept şi continuă pe hemibazinul şi hemitoracele stâng.

Poziţia pacientului: în decubit ventral, cu mâinile pe lângă corp şi în uşoară abducţie, cu sau fără pernă sub abdomen, cu sau fără rulou sub articulaţiile gleznelor.

Poziţia maseurului: în ortostatism, lateral stânga faţă de pacient.

Poziţia pacientului şi a maseurului nu se descrie la fiecare manevră, ci numai când se schimbă.

Fiecare manevră (cu formele ei) se repetă de 3-5 ori, pe aceeaşi linie şi în cadrul aceloraşi limite (în funcţie de diagnostic).

În cadrul acestei regiuni, se efectuează masajul zonal pe coloana lombară, sacrală şi coccigiană, manevrele pe care se pune accentul fiind geluirea şi fricţiunea.

A. MANEVRELE PRINCIPALE

1. NETEZIREA

a) Netezirea cu două mâini

Linia 1 – pe musculatura fesieră şi pe cea paravertebrală. Mâna dreaptă se fixează pe plica fesieră, paravertebral dreapta, şi mâna stângă, paravertebral stânga (fig. II.41). Netezirea se efectuează pe fesieri şi pe musculatura paravertebrală, până la nivelul lui T_5 sau T_1, apoi în lateral. Se revine şi se reia.

Netezirea cu două mâini se poate efectua şi unilateral, cu mişcarea mână după mână, între aceleaşi limite.

Linia 2 – pe musculatura de pe zona lombară şi de pe cea toracală de pe liniile subaxilare. Mâna dreaptă se fixează pe şoldul drept şi mâna stângă pe şoldul stâng (cu vârfurile policelor orientate spre musculatura paravertebrală, iar celelalte degete fiind paralele cu liniile subaxilare) (fig. II.42). Urmărind liniile subaxilare mediane, netezirea se efectuează pe zona lombară şi pe cea toracală, până la axilă. Se continuă pe omoplaţi, îmbrăcându-i, apoi se alunecă spre coloană, până la nivelul vertebrei C_7-C_6, unde se petrec mâinile. Se revine şi se reia.



Fig. II.41 Netezirea cu două mâini, paravertebrală

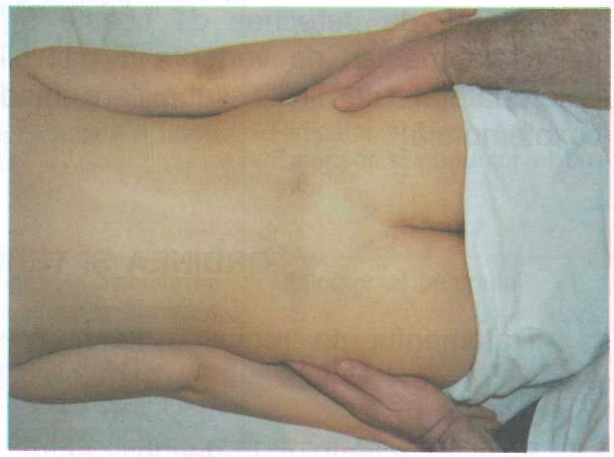

Fig. II.42 – Netezirea cu două mâini pe liniile subaxilare

b) Netezirea cu două degete pe şanţurile paravertebrale

Mâna dreaptă este suspendată cu indexul pe şanţul paravertebral stâng şi cu mediusul pe şanţul paravertebral drept (la nivelul coccisului (fig. II.43). Netezirea se efectuează pe şanţurile paravertebrale, până la nivelul lui T_5 sau T_1. Se revine şi se reia.

Această netezire se poate efectua şi cu mână după mână, în acelaşi mod şi între aceleaşi limite.

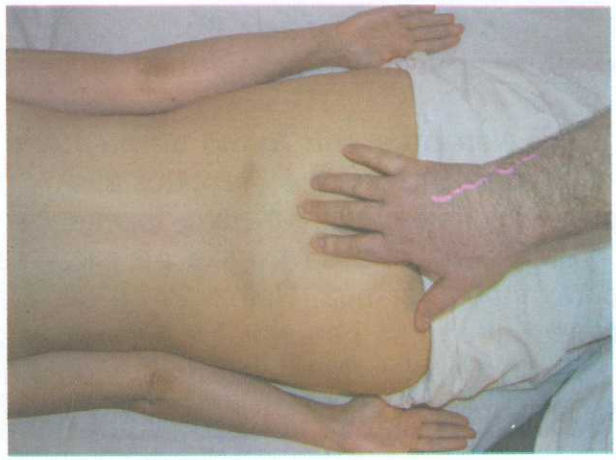

Fig. II.43 – Netezirea cu două degete pe şanţurile paravertebrale

c) Netezirea cu patru degete pe musculatura intercostală

Pe hemitoracele drept

Poziţia maseurului: în ortostatism, cu şoldul stâng la nivelul umărului stâng al pacientului, cu piciorul drept în faţă.

Mâna stângă este suspendată cu degetele: 5 printre coastele 9-10, 4 printre coastele 10-11, 3 printre coastele 11-12, iar cu indexul pe rebordul ultimei coaste. Netezirea se efectuează pe spaţiile intercostale, începând de la musculatura paravertebrală, până la linia subaxilară. Se revine şi se reia.

Pe hemitoracele stâng

Mâna stângă este suspendată cu degetele: 5 pe rebordul ultimei coaste, 4 printre coastele 12-11, 3 printre coastele 11-10, iar 2 printre coastele 10-9. Netezirea se efectuează pe spaţiile intercostale, începând de la musculatura paravertebrală, până la linia subaxilară. Se revine şi se reia.

Maseurul revine cu faţa la zona lombară.

d) Netezirea sub formă de romb

Mâna dreaptă/stângă se fixează la nivelul articulaţiilor sacroiliace stângi, cu degetele orientate spre coccis. Mâna stângă/dreaptă se suprapune peste degetele mâinii drepte/stângi. Urmărind cu degetele creasta iliacă, netezirea se efectuează prin tragerea mâinilor, până la linia subaxilară mediană stângă. De aici, se rotesc mâinile cu faţa palmară spre rebordul ultimei perechi de coaste a hemitoracelui stâng, de unde se continuă netezirea, prin tragere, pe rebordul ultimelor coaste, până la nivelul articulaţiei costovertebrale T_{12}. Apoi, se schimbă poziţia mâinilor, cu faţa palmară spre rebordul ultimei coaste a hemitoracelui drept şi se continuă netezirea, prin tragere, pe rebordul ultimelor coaste, până la linia subaxilară mediană dreaptă. De aici, mâinile se rotesc cu

faţa palmară spre creasta iliacă, continuând netezirea pe aceasta, până pe articulaţiile sacroiliace, unde se încheie rombul. Se revine şi se reia.

e) Netezirea sub formă de pieptene pe musculatura fesieră şi paravertebrală

Poziţia maseurului: în ortostatism, cu şoldul drept la nivelul coapsei stângi a pacientului şi cu piciorul stâng înainte.

Mâna dreaptă se fixează pe plica fesieră paravertebral dreapta, iar mâna stângă, paravertebral stânga. Netezirea se efectuează prin derularea degetelor pe musculatura fesieră şi pe cea paravertebrală, până la nivelul lui T_5 sau T_1. Se revine şi se reia.

Se intercalează netezirea cu două mâini (pe musculatura paravertebrală şi pe liniile subaxilare) şi se trece la frământat.

2. FRĂMÂNTATUL

a) Frământatul cu o mână

Pe hemibazinul şi hemitoracele drept

Linia 1 – pe musculatura fesieră şi pe cea paravertebrală. Mâna dreaptă se fixează sub plica fesieră, cu policele orientat spre şanţul paravertebral drept, iar cu indexul şi celelalte degete spre partea latero-externă a musculaturii paravertebrale (fig. II.44). Frământatul se efectuează (adunând concomitent cu policele care apasă în jos şi uşor în lateral pentru a nu se aluneca peste muşchi şi cu indexul ajutat de celelalte degete se adună musculatura spre police) pe musculatura fesieră şi în continuare pe cea paravertebrală, până la nivelul lui T_5 sau T_1. Se revine şi se reia.

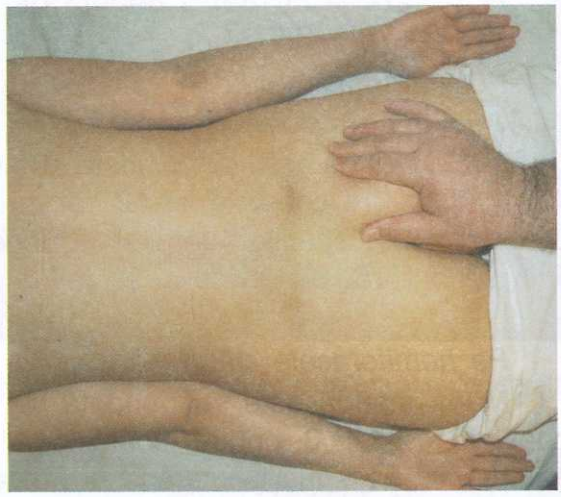

Fig. II.44 – Frământatul cu o mână pe hemibazinul drept – linia 1 (paravertebrală)

Linia 2 – pe musculatura de pe zona fesieră, lombară şi cea toracală - linia mijlocie (dintre musculatura paravertebrală şi linia subaxilară). Mâna dreaptă se fixează pe partea posterioară a coapsei, sub plica fesieră, cu policele orientat spre partea latero-externă a musculaturii paravertebrale, iar cu indexul şi celelalte degete spre linia subaxilară mediană (în deschiderea formată de acestea aflându-se linia imaginară care uneşte vârful inferior al omoplatului cu plica fesieră). Frământatul se efectuează (urmărind liniile indicate, adunând concomitent cu policele şi cu indexul) pe musculatura fesieră şi în continuare pe cea lombară şi pe cea toracală, până la vârful inferior al omoplatului. Se revine şi se reia.

Linia 3 – pe musculatura de pe zona lombară, de pe cea toracală de pe linia subaxilară. Mâna dreaptă se fixează la nivelul articulaţiei şoldului, cu policele deasupra liniei subaxilare, orientat cu vârful spre vârful inferior al omoplatului, indexul şi celelalte degete fiind poziţionate sub linia subaxilară mediană, cu vârfurile orientate spre partea anterioară a axilei (fig. II.45). Frământatul se efectuează (adunând concomitent cu policele şi cu indexul ajutat de celelalte degete) pe musculatura de pe zona lombară şi de pe cea toracală, până la axilă. Se revine şi se reia.

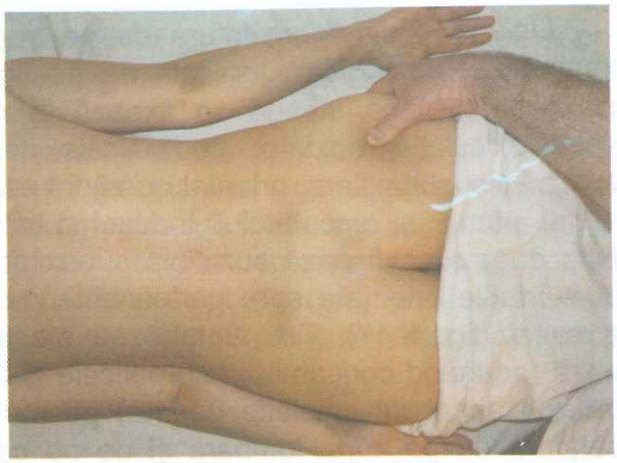

Fig. II.45 – Frământatul cu o mână pe hemibazinul drept – linia 3 (subaxilară)

Pe hemibazinul şi hemitoracele stâng

Linia 1 – pe musculatura fesieră şi pe cea paravertebrală. Mâna dreaptă se fixează sub plica fesieră, cu indexul şi celelalte degete orientate cu vârfurile spre şanţul paravertebral stâng, iar cu policele spre partea latero-externă a musculaturii paravertebrale. Frământatul se efectuează (adunând concomitent cu indexul ajutat de celelalte degete care apasă în jos şi uşor în lateral pentru a nu se aluneca peste muşchi şi cu policele care adună musculatura spre index) pe musculatura fesieră şi în continuare pe cea paravertebrală, până la nivelul lui T_5 sau T_1. Se revine şi se reia.

Linia 2 – pe musculatura de pe zona fesieră, lombară şi cea toracală - linia mijlocie (dintre musculatura paravertebrală şi linia subaxilară). Mâna dreaptă se fixează pe partea posterioară a coapsei, sub plica fesieră, cu indexul şi celelalte degete orientate spre partea latero-externă a musculaturii paravertebrale, iar cu policele spre linia subaxilară mediană (în deschiderea creată de acestea aflându-se linia imaginară care uneşte vârful omoplatului cu plica fesieră) (fig. II.46). Frământatul se efectuează urmărind liniile indicate, adunând concomitent cu indexul şi cu policele pe musculatura fesieră şi în continuare pe cea lombară şi pe cea toracală, până la vârful inferior al omoplatului. Se revine şi se reia.



Fig. II.46 – Frământatul cu o mână pe hemibazinul stâng – linia 2 (mediană)

Linia 3 – pe musculatura de pe zona lombară şi de pe cea toracală de pe linia subaxilară. Mâna stângă se fixează la nivelul articulaţiei şoldului, cu policele deasupra liniei subaxilare, orientat cu vârful spre vârful inferior al omoplatului. Indexul şi celelalte degete se fixează sub linia subaxilară, cu vârfurile orientate spre partea anterioară a axilei (fig. II.47). Frământatul se efectuează (adunând concomitent cu policele şi cu indexul ajutat de celelalte degete) pe musculatura de pe zona lombară şi de pe cea toracală, până la axilă. Se revine şi se reia.

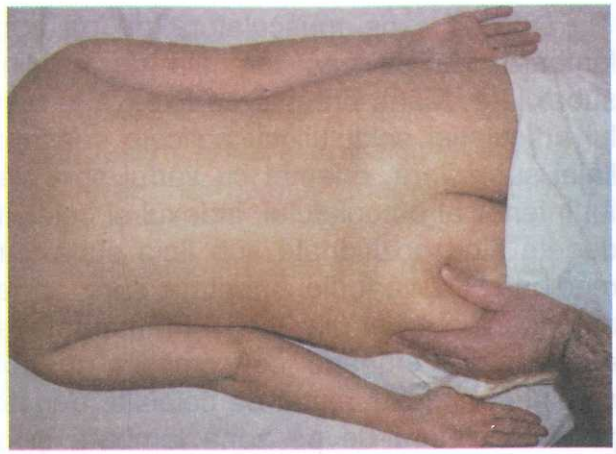

Fig. II.47 – Frământatul cu o mână pe hemibazinul stâng – linia 3 (subaxilară)

Se intercalează netezirea cu două mâini (pe musculatura paravertebrală şi pe liniile subaxilare) şi se trece la frământatul cu două mâini.

b) Frământatul cu două mâini

Pe hemibazinul şi hemitoracele drept

Poziţia maseurului: în ortostatism, cu faţa spre regiunea de tratat.

Linia 1 – pe musculatura fesieră şi paravertebrală. Mâna dreaptă se fixează sub plica fesieră dreaptă, cu policele orientat spre şanţul paravertebral drept, iar indexul şi celelalte degete spre partea latero-externă a musculaturii paravertebrale, mâna stângă fiind oglinda mâinii drepte (fig. II.48). Frământatul se efectuează (adunând concomitent cu policele care apasă în jos şi uşor în lateral pentru a nu se aluneca peste muşchi şi cu indexurile se adună musculatura spre police) pe musculatura fesieră şi în continuare pe cea paravertebrală, până la nivelul lui T_5 sau T_1. Se revine şi se reia.



Fig. II.48 – Frământatul cu două mâini pe hemibazinul drept – linia 1 (paravertebrală)

Linia 2 – pe musculatura de pe zona fesieră, lombară şi cea toracală - linia mijlocie- (dintre musculatura paravertebrală şi linia subaxilară). Mâna dreaptă se fixează pe partea posterioară a coapsei, sub plica fesieră, cu policele orientat spre partea latero-externă a musculaturii paravertebrale, iar indexul şi celelalte degete spre linia subaxilară mediană (în deschiderea formată de acestea aflându-se linia imaginară care uneşte vârful inferior al omoplatului cu plica fesieră), mâna stângă fiind oglinda mâinii drepte. Frământatul se

efectuează (urmărind liniile indicate, adunând concomitent cu policele şi cu indexurile) pe musculatura fesieră şi în continuare pe cea lombară şi toracală, până la vârful inferior al omoplatului. Se revine şi se reia.

Linia 3 – pe musculatura de pe zona lombară şi de pe cea toracală de pe linia subaxilară. Mâna dreaptă se fixează pe articulaţia şoldului, cu policele deasupra liniei subaxilare, orientat cu vârful spre vârful inferior al omoplatului, indexul şi celelalte degete fixându-se sub linia subaxilară mediană, cu vârfurile orientate spre partea anterioară a axilei, mâna stângă fiind oglinda mâinii drepte. Frământatul se efectuează (adunând concomitent cu policele şi cu indexurile ajutate de celelalte degete) pe musculatura de pe zona lombară şi toracală, până la axilă. Se revine şi se reia.

Pe hemibazinul şi hemitoracele stâng

Linia 1 – pe musculatura fesieră şi pe cea paravertebrală. Mâna dreaptă se fixează sub plica fesieră, cu indexul şi celelalte degete orientate spre şanţul paravertebral stâng, iar policele spre partea latero-externă a musculaturii paravertebrale, mâna stângă fiind oglinda mâinii drepte. Frământatul se efectuează (adunând concomitent cu indexurile care apasă în jos şi uşor în lateral pentru a nu se aluneca peste muşchi şi cu policele care adună musculatura spre index) pe musculatura fesieră şi în continuare pe cea paravertebrală, până la nivelul lui T_5 sau T_1. Se revine şi se reia.

Linia 2 – pe musculatura de pe zona fesieră, lombară şi cea toracală - linia mijlocie (dintre musculatura paravertebrală şi linia subaxilară). Mâna dreaptă se fixează pe partea posterioară a coapsei sub plica fesieră, cu indexul şi celelalte degete orientate spre partea latero-externă a musculaturii paravertebrale, iar policele spre linia subaxilară mediană (în deschiderea formată de acestea aflându-se linia imaginară care uneşte vârful omoplatului cu plica fesieră), mâna stângă fiind oglinda mâinii drepte. Frământatul se efectuează (urmărind liniile indicate, adunând concomitent cu indexurile şi cu policele) pe musculatura fesieră şi în continuare pe cea lombară şi toracală, până la vârful inferior al omoplatului. Se revine şi se reia.

Linia 3 – pe musculatura de pe zona lombară şi de pe cea toracală de pe linia subaxilară. Mâna stângă se fixează pe articulaţia şoldului, cu policele deasupra liniei subaxilare, cu vârful orientat spre vârful inferior al omoplatului, iar indexul şi celelalte degete poziţionându-se sub linia subaxilară, cu vârfurile orientate spre partea anterioară a axilei, mâna dreaptă fiind oglinda mâinii stângi (fig. II.49). Frământatul se efectuează (adunând concomitent cu policele şi cu indexurile ajutate de celelalte degete) pe musculatura de pe zona lombară şi de pe cea toracală, până la axilă. Se revine şi se reia.



Fig. II.49 – Frământatul cu două mâini pe hemibazinul stâng – linia 3 (subaxilară)

Se intercalează netezirea cu două mâini (pe musculatura paravertebrală şi pe liniile subaxilare) şi se trece la frământatul în contratimp.

c) Frământatul în contratimp

Poziţia maseurului şi a mâinilor acestuia, precum şi liniile cu limitele lor sunt identice cu cele de la frământatul cu două mâini. În anumite situaţii (în funcţie de diagnostic), se efectuează şi frământatul cu coatele pe regiunea fesieră.

După frământatul în contratimp sau şi cu coatele, maseurul revine la poziţia anterioară.

Se intercalează netezirile specifice şi se trece la frământatul sub formă de geluire.

d) Geluirea

- *Geluirea cu două degete pe şanţurile paravertebrale*

Mâna dreaptă este suspendată cu indexul pe şanţul paravertebral stâng la nivelul coccisului şi cu mediusul pe şanţul paravertebral drept (fig. II.50). Geluirea se efectuează pe şanţurile paravertebrale, până la nivelul lui T_5 sau T_1. Se revine şi se reia.

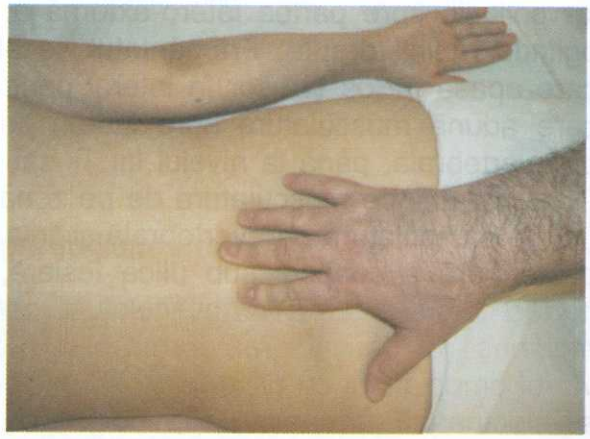

Fig. II.50 – Geluirea cu două degete pe şanţurile paravertebrale

- *Geluirea cu patru degete*

– *Pe musculatura fesieră şi pe cea paravertebrală*

Pe partea dreaptă

Mâna dreaptă este suspendată cu degetele pe plică. Geluirea se efectuează pe musculatura fesieră şi în continuare pe musculatura paravertebrală, până la nivelul lui T_5 sau T_1. Se revine şi se reia.

Pe partea stângă

Mâna dreaptă este suspendată cu degetele pe plică. Geluirea se efectuează pe musculatura fesieră şi în continuare pe musculatura paravertebrală, până la nivelul lui T_5 sau T_1. Se revine şi se reia.

– *Pe musculatura intercostală*

Poziţia maseurului: în ortostatism, cu şoldul stâng la nivelul umărului stâng al pacientului, cu piciorul drept în faţă.

Pe hemitoracele drept

Mâna stângă este suspendată la nivelul vertebrelor T_9-T_{12}, cu degetele: 5 printre coastele 9-10, 4 printre coastele 10-11, 3 printre coastele 11-12, iar 2 pe rebordul ultimei coaste. Geluirea se efectuează pe spaţiile intercostale, începând de la musculatura paravertebrală, până la linia subaxilară mediană. Se revine şi se reia.

Pe hemitoracele stâng

Mâna stângă este suspendată la nivelul vertebrelor T_9-T_{12}, cu degetele: 5 pe rebordul ultimei coaste, 4 printre coastele 12-11, 3 printre coastele 11-10, iar 2 printre coastele 10-9. Geluirea se efectuează pe spaţiile intercostale, începând de la musculatura paravertebrală, până la linia subaxilară. Se revine şi se reia.

• *Geluirea pe traseul rombului*

Poziţia maseurului: în ortostatism, cu faţa spre regiunea de tratat.

Mâna dreaptă este suspendată cu degetul 3 pe creasta iliacă stângă (la nivelul lui L_5-S_1), iar cu degetul 2 pe partea posterioară (fig II.51). Geluirea se efectuează pe creasta iliacă, până la linia subaxilară. Aici, mâna se roteşte cu faţa palmară spre partea anterioară a hemitoracelui stâng, cu degetul 3 pe rebordul ultimei coaste şi degetul 2 pe ultima coastă. Se continuă geluirea pe rebordul ultimei coaste, până la vertebra T_{12}, apoi, pe hemitoracele drept, cu degetul 3 pe rebordul ultimei coaste, iar cu degetul 2 pe ultima coastă, până la linia mediană subaxilară, de unde mâna se roteşte, orientând vârfurile degetelor spre coloană, cu degetul 3 pe partea superioară a crestei iliace şi cu degetul 2 pe partea posterioară. Geluirea se continuă până pe articulaţiile sacroiliace drepte. Se revine şi se reia.



Fig. II.51 – Geluirea cu două degete pe creasta iliacă a hemibazinului stâng

Pentru o acţiune mai profundă, geluirea se efectuează şi prin suprapunerea degetelor de la cealaltă mână.

Maseurul revine la poziţia iniţială.

Se intercalează netezirile specifice şi se trece la fricţiune.

3. FRICȚIUNEA

a) Fricțiunea cu două degete pe șanțurile paravertebrale

Mâna dreaptă este suspendată cu indexul pe șanțul paravertebral stâng la nivelul coccisului și cu mediusul pe șanțul paravertebral drept.

Fricțiunea se efectuează pe șanțurile paravertebrale, până la nivelul vertebrei T_5 sau T_1. Se revine și se reia.

b) Fricțiunea cu patru degete

– Pe musculatura fesieră și pe cea paravertebrală

Pe partea dreaptă

Mâna dreaptă este suspendată cu degetele pe plică. Fricțiunea se efectuează pe musculatura fesieră și în continuare pe musculatura paravertebrală, până la nivelul lui T_5 sau T_1. Se revine și se reia.

Pe partea stângă

Mâna dreaptă este suspendată cu degetele pe plică. Fricțiunea se efectuează pe musculatura fesieră și în continuare pe musculatura paravertebrală, până la nivelul lui T_5 sau T_1. Se revine și se reia.

– Pe musculatura intercostală

Poziția maseurului: în ortostatism, cu șoldul stâng la nivelul articulației umărului stâng al pacientului, iar piciorul drept în față.

Pe hemitoracele drept

Mâna stângă este suspendată cu degetele: 2 pe rebordul ultimei coaste, 3 printre coastele 11-12, 4 printre coastele 10-11, iar 5 printre coastele 9-10. Fricțiunea se efectuează pe spațiile intercostale, începând de la musculatura paravertebrală, până la linia subaxilară mediană. Se revine și se reia.

Pe hemitoracele stâng

Mâna stângă este suspendată cu degetele: 5 pe rebordul ultimei coaste, 4 printre coastele 11-12, 3 printre coastele 10-11, iar 2 printre coastele 9-10. Fricțiunea se efectuează pe spațiile intercostale, începând de la musculatura paravertebrală, până la linia subaxilară mediană. Se revine și se reia.

c) Fricțiunea pe traseul rombului

Poziția maseurului: în ortostatism, cu fața spre regiunea de tratat.

Mâna dreaptă este suspendată cu degetul 3 pe creasta iliacă stângă, iar cu degetul 2 pe partea posterioară. Fricțiunea se efectuează pe creasta iliacă, până la linia subaxilară mediană. De aici, se rotește mâna cu fața palmară spre partea anterioară a hemitoracelui stâng, cu degetul 3 pe rebordul ultimei coaste și cu degetul 2 pe ultima

coastă. Se continuă pe rebordul ultimei coaste, până la vertebra T_{12}. Apoi, pe hemitoracele drept, cu degetul 3 pe rebordul ultimei coaste, iar cu degetul 2 pe ultima coastă, până la linia subaxilară mediană, de unde mâna se roteşte, orientând vârfurile degetelor spre coloană, cu degetul 3 pe cresta iliacă dreaptă şi cu degetul 2 pe partea posterioară. Fricţiunea se continuă pe creasta iliacă, până pe articulaţiile sacroiliace drepte. Se revine şi se reia.

Maseurul revine la poziţia iniţială.

d) Fricţiunea cu vârfurile degetelor, cu partea cubitală şi cu podul palmei pe musculatura fesieră şi paravertebrală

Mâna dreaptă se poziţionează cu vârfurile degetelor pe plică, iar mâna stângă pe partea stângă. Fricţiunea se efectuează concomitent cu ambele mâini pe musculatura fesieră şi pe cea paravertebrală, până la nivelul vertebrei 5 sau 1 toracale. Se revine şi se reia.

e) Fricţiunea cu deget pe deget printre apofizele dorsale

Poziţia maseurului: cu faţa spre regiunea de tratat.

Mâna dreaptă este suspendată cu ultima falangă a indexului fixată printre apofizele dorsale ale vertebrelor coccigiene. Fricţiunea se efectuează pe şi printre acestea, pe şi printre apofizele sacrale, lombare şi toracale. Se revine şi se reia.

f) Fricţiunea cu ambele police pe şi printre apofizele transversale şi dorsale ale vertebrelor lombare şi toracale

Policele mâinii drepte se fixează pe şanţul paravertebral drept (la nivelul lui S_1-L_5), iar policele mâinii stângi pe şanţul paravertebral stâng.

Fricţiunea se efectuează pe şi printre apofizele transverse şi dorsale (totodată se aliniază şi vertebrele), până la nivelul lui T_5 sau T_1.

g) Fricţiunea cu coatele pe fese

Această formă de fricţiune se efectuează în cazul anumitor afecţiuni (traumatism muscular şi osos).

Maseurul revine la poziţia anterioară.

Se intercalează netezirile specifice şi se trece la batere.

4. BATEREA

Poziţia maseurului: în ortostatism, cu faţa spre regiunea de tratat:

– baterea cu mâinile sub formă de căuş şi baterea cu părţile cubitale se efectuează pe toată regiunea (evitându-se zona renală);

– baterea cu pumnii se efectuează pe fese şi pe musculatura paravertebrală (evitându-se zona renală);

– baterea sub formă de ciupitură se efectuează pe întreaga regiune lombosacrococcigiană.

Maseurul revine la poziţia iniţială.

Se intercalează netezirea cu două mâini (pe musculatura paravertebrală şi pe liniile subaxilare) şi se trece la vibraţii.

5. VIBRAŢIILE

a) Vibraţiile cu două mâini

Linia 1 – pe musculatura fesieră şi pe cea paravertebrală. Mâna dreaptă se fixează pe fesa dreaptă, iar mâna stângă, pe fesa stângă. Vibraţiile se efectuează pe musculatura fesieră şi în continuare pe musculatura paravertebrală, până la nivelul coastei 5 sau 1. Se revine şi reia.

Linia 2 – pe musculatura de pe zona lombară şi de pe cea toracală de pe liniile subaxilare. Mâna dreaptă se fixează pe şoldul drept, iar mâna stângă, pe şoldul stâng. Vibraţiile se efectuează concomitent cu ambele mâini, pe liniile subaxilare, pe zonele lombară şi toracală, până la axilă. Se revine şi se reia.

b) Vibraţiile cu două degete

– Pe şanţurile paravertebrale

Mâna dreaptă este suspendată cu indexul poziţionat pe şanţul paravertebral stâng şi cu mediusul pe şanţul paravertebral drept, la nivelul osului sacru. Vibraţiile se efectuează pe şanţurile paravertebrale, până la nivelul vertebrei T_5 sau T_1. Se revine şi reia.

– Pe crestele iliace

Poziţia maseurului: în ortostatism, cu faţa spre regiunea de tratat.

Partea dreaptă

Mâna dreaptă este suspendată cu indexul şi cu mediusul pe articulaţiile sacroiliace. Vibraţiile se efectuează pe articulaţiile sacroiliace şi în continuare pe creasta iliacă, până la linia subaxilară mediană. Se revine şi se reia.

Partea stângă

Mâna dreaptă este suspendată cu indexul şi cu mediusul pe articulaţiile sacroiliace. Vibraţiile se efectuează pe articulaţii şi în continuare pe creasta iliacă, până la linia subaxilară mediană. Se revine şi se reia.

c) Vibraţiile cu patru degete pe musculatura intercostală

Poziţia maseurului: în ortostatism, cu şoldul stâng la nivelul articulaţiei umărului stâng al pacientului şi cu piciorul drept în faţă.

Pe hemitoracele drept

Mâna stângă este suspendată cu degetele: 2 pe rebordul ultimei coaste, 3 printre coastele 11-12, 4 printre coastele 10-11, iar 5 printre coastele 9-10. Vibraţiile se efectuează pe spaţiile intercostale, începând de la musculatura paravertebrală, până la linia subaxilară mediană. Se revine şi se reia.

Pe hemitoracele stâng

Mâna stângă este suspendată cu degetele: 5 pe rebordul ultimei coaste, 4 printre coastele 11-12, 3 printre coastele 10-11, iar 2 printre coastele 9-10. Vibraţiile se efectuează pe spaţiile intercostale, începând de la musculatura paravertebrală, până la linia subaxilară mediană. Se revine şi se reia.

Maseurul revine la poziţia iniţială.

Se intercalează netezirea cu două mâini pe musculatura paravertebrală şi liniile subaxilare şi se trece la manevrele ajutătoare.

B. MANEVRELE COMPLEMENTARE

Manevrele complementare care se efectuează sunt:

– elongaţiile prin tracţiuni. Pentru regiunea lombară, elongaţiile se efectuează prin tracţiuni ale membrelor inferioare, bilateral sau unilateral, în funcţie de diagnostic;

– elongaţiile şi compresiunile cu antebraţele. Antebraţul stâng se fixează pe vertebrele T_{11}-T_{12}, iar antebraţul drept pe vertebrele L_1-L_2. Se alunecă pe coloană cu antebraţul stâng spre T_1, iar cu antebraţul drept spre osul sacru.

Se intercalează netezirea cu două mâini şi se trece la mişcări.

C. PROCEDURI COMPLEMENTARE

MIŞCĂRILE

Mişcările care se efectuează sunt: pasive, pasivo-active, active, active cu încărcătură şi active cu opoziţie.

1. Mişcări pasive

a) Mişcarea de extensie a coloanei

Poziţia pacientului: în decubit ventral, fără pernă sub abdomen, cu mâinile prinse la nivelul regiunii lombare.

Poziţia maseurului: în ortostatism, cu şoldul drept la nivelul coapsei stângi a pacientului şi cu piciorul stâng în faţă.

Antebraţul mâinii drepte se fixează sub faţa dorsală a mâinilor pacientului şi, ajutat de mâna stângă (fig. II.52), efectuează mişcarea de extensie a coloanei, lent şi progresiv, până la limita dureroasă. Prin relaxarea lentă a mâinilor maseurului, pacientul revine la poziţia iniţială. Mişcările se repetă de câte ori este nevoie. Pacientul efectuează aceeaşi mişcare, ajutat de maseur sau singur. În funcţie de afecţiune, se poate efectua şi mişcarea cu încărcătură sau cu opoziţie.



Fig. II.52 – Mişcarea de extensie a coloanei

b) Mişcări de lateralitate (spre dreapta şi spre stânga)

Poziţia pacientului: în şezut la marginea patului, cu mâinile pe şolduri.

Poziţia maseurului: în ortostatism, cu faţa spre regiunea toracală.

Mâna dreaptă se poziţionează pe creasta iliacă laterală dreaptă şi fixează bazinul. Mâna stângă se poziţionează pe umărul stâng al pacientului şi înclină trunchiul spre dreapta, până la limita dureroasă. Apoi, mâna stângă se poziţionează pe creasta iliacă laterală stângă şi fixează bazinul. Mâna dreaptă se poziţionează pe umărul drept al pacientului şi, prin împingerea acestuia, aduce trunchiul la poziţia iniţială. De aici, se înclină trunchiul spre stânga, până la limita dureroasă. Pentru revenirea trunchiului la poziţia iniţială, mâna dreaptă se poziţionează pe creasta iliacă dreaptă, fixând bazinul, iar mâna stângă pe umărul stâng. Prin împingerea umărului se aduce trunchiul la poziţia iniţială. Mişcarea se repetă lent şi progresiv, de câte ori este nevoie.

c) Mişcări de rotaţie spre dreapta şi spre stânga

Mâna dreaptă se fixează pe partea anterioară a umărului drept, trăgându-l spre spate, iar mâna stângă pe partea posterioară a umărului stâng, pe care îl împinge în faţă. Se efectuează mişcarea de rotaţie a trunchiului spre dreapta, până la limita dureroasă. Apoi, prin inversarea poziţiei mâinilor, mâna dreaptă pe partea posterioară a umărului drept, pe care îl împinge în faţă, mâna stângă pe partea anterioară a umărului stâng, pe care îl trage spre spate, se efectuează mişcarea de revenire a trunchiului la poziţia iniţială. Folosind aceeaşi tehnică, se continuă mişcarea de rotaţie a trunchiului

spre stânga, până la limita dureroasă. Pentru revenirea la poziţia iniţială, mâna dreaptă se fixează pe partea anterioară a umărului drept, trăgându-l spre spate, iar mâna stângă pe partea posterioară a umărului stâng, pe care îl împinge în faţă. Se efectuează mişcarea de rotaţie până la revenirea în poziţia iniţială. Mişcarea se repetă lent şi progresiv, de câte ori este nevoie.

d) Mişcări de flexie şi de extensie ale coloanei

Poziţia maseurului: lateral stânga sau dreapta faţă de pacient.

Mâna dreaptă/stângă se poziţionează pe stern şi fixează trunchiul, iar mâna stângă/dreaptă se poziţionează la nivelul vertebrelor C_6-C_7, T_1-T_2 şi, prin împingere, înclină trunchiul în faţă (flexia coloanei), până la limita dureroasă. Apoi, se schimbă poziţia mâinilor, mâna stângă/dreaptă se fixează pe crestele iliace posterioare, iar mâna dreaptă/stângă la nivelul treimii superioare a sternului şi împinge trunchiul, aducându-l la poziţia iniţială. De aici, se împinge trunchiul spre spate (extensia coloanei), până la limita dureroasă. Pentru revenirea la poziţia iniţială, mâna dreaptă/stângă se poziţionează pe stern şi fixează tunchiul, iar mâna stângă/dreaptă se poziţionează pe vertebrele C_6-C_7, T_1-T_2, şi, prin împingere, aduce trunchiul la poziţia iniţială.

Mişcarea se efectuează lent şi progresiv de câte ori este nevoie.

e) Mişcări de circumducţie spre dreapta şi spre stânga

Mâna dreaptă se poziţionează pe creasta iliacă anterioară sau pe coapsele pacientului şi fixează bazinul. Cu mâna stângă pe vertebrele C_6-C_7, T_1-T_2 se efectuează mişcări de circumducţie ale trunchiului spre dreapta şi apoi spre stânga (de câte ori este nevoie).

2. Mişcări active

Maseurul indică pacientului să efectueze mişcările ajutat sau singur.

În funcţie de diagnostic, se efectuează şi mişcări active cu încărcătură sau cu opoziţie.

III. MASAJUL REGIUNII FESIERE

• ***Delimitare zonală***

În partea inferioară, este delimitată de plicile fesiere, în partea superioară, median, de extremitatea proximală a vertebrei S_1, iar bilateral, de crestele iliace. Latero-lateral, de liniile subaxilare mediane care sunt perpendiculare pe articulaţiile coxofemurale.

• ***Descriere anatomică***

Oase:

– oasele bazinului: ilion; ischion; pubis;
– osul sacru;
– osul coccis.

Muşchi (tabelul II.III):

TABELUL II.III

MUŞCHI	ORIGINE	INSERŢIE	ACŢIUNE
Fesierul mare (gluteul mare)	- Pe fosa iliacă externă - Pe creasta iliacă posterioară - Pe faţa postero-inferioară a sacrului şi coccisului	- Pe femur – marginea externă a liniei aspre	- Extensor al coapsei - Rotaţia externă - Abductor (contra unei rezistenţe când coapsa este la 90°) - Adductor (contra unei rezistenţe când coapsa este în adducţie)
Fesierul mijlociu (gluteul mijlociu)	- Pe fosa iliacă externă - Pe creasta iliacă	- Pe marele trohanter – faţa externă	- Abductor al coapsei - Rotaţia internă - Înclină bazinul - Flectează coapsa (din ortostatism la începutul mişcării)
Fesierul mic (gluteul mic)	- Pe fosa externă	- Pe marele trohanter – faţa anterioară	- Rotaţia internă a coapsei - Abductor al coapsei
Obturatorul extern	- În jurul găurii ischiopubiene	- Pe marele trohanter şi extremitatea superioară a femurului	- Rotaţia externă a coapsei
Pătratul femural	- Pe tuberozitatea ischiatică	- Pe creasta trohanterică	- Rotaţia laterală a coapsei

Articulaţii:

a) Articulaţii mobile, pluriaxiale: articulaţia intervertebrală L_5-S_1 şi coxofemurale.

b) Articulaţii fixe: articulaţiile oaselor bazinului (intervertebrale sacrale, sacroiliace, sacrococcigiene şi intervertebrale coccigiene).

• ***Delimitare regională***

În partea inferioară, regiunea este delimitată, în funcţie de diagnostic, de treimea mijlocie a coapsei sau de articulaţia genunchiului. În partea superioară, de ultima vertebră toracală şi de perechea 12 de coaste. Latero-lateral, de liniile subaxilare mediane care sunt perpendiculare pe partea latero-externă a articulaţiilor genunchilor.

ORDINEA ŞI TEHNICA DE PRELUCRARE

Tratamentul pe regiunea fesieră se începe prelucrând cu toate manevrele masajului pe fesa dreaptă şi apoi pe fesa stângă.

Poziţia pacientului: în decubit ventral, cu mâinile pe lângă corp şi în uşoară abducţie, cu sau fără pernă sub abdomen, cu sau fără rulou sub articulaţiile gleznelor.

Poziţia maseurului: în ortostatism sau în şezut lateral, cu şoldul drept la nivelul gambei pacientului.

Poziţia pacientului şi a maseurului nu se descrie la fiecare manevră, ci numai când se schimbă.

Fiecare manevră (cu formele ei) se repetă de 3-5 ori, pe aceeaşi linie şi în cadrul aceloraşi limite (în funcţie de diagnostic).

În cadrul acestei regiuni, se efectuează masajul zonal pe fese, manevrele pe care se pune accentul sunt frământatul şi fricţiunea.

• ***FESA DREAPTĂ***

A. MANEVRELE PRINCIPALE

1. NETEZIREA

a) Netezirea cu două mâini

Linia 1 – pe grupa de muşchi posterioară a coapsei, musculatura fesieră şi cea lombară. Mâna dreaptă se fixează pe partea postero-externă şi mâna stângă pe partea postero-internă, la nivelul plicii genunchiului sau la jumătatea coapsei. Netezirea se efectuează pe coapsă, pe fesă şi pe zona lombară, până la coasta 12. Se revine şi se reia.

Linia 2 – pe grupa de muşchi latero-externă, zona lombară şi grupa de muşchi latero-internă, musculatura fesieră şi cea paravertebrală. Mâna dreaptă se fixează pe partea latero-externă a articulaţiei genunchiului, iar mâna stângă pe partea latero-internă. Netezirea se efectuează (concomitent cu ambele mâini) cu mâna dreaptă pe partea laterală externă a coapsei, a şoldului şi a zonei laterale lombare, până la ultima coastă, iar mâna stângă pe partea latero-internă a coapsei, până la plica pelvină şi în continuare pe musculatura fesieră şi cea paravertebrală, până la ultima coastă. Se revine şi se reia.

b) Netezirea cu patru degete

Linia 1 – pe grupa de muşchi latero-externă şi pe musculatura de pe zona lombară. Mâna dreaptă este suspendată pe partea latero-externă a genunchiului, cu degetele: 2 pe şanţul format de grupa de muşchi posterioară şi grupa de muşchi latero-externă, 3 şi 4 pe şanţurile formate de muşchii grupei latero-externe, iar 5 pe şanţul dintre grupa de muşchi latero-externă şi cea anterioară. Netezirea se efectuează pe coapsă şi pe zona lombară, până la ultima coastă. Se revine şi se reia.

Linia 2 – pe grupa de muşchi posterioară a coapsei, musculatura fesieră şi cea lombară. Mâna dreaptă este suspendată deasupra articulaţiei genunchiului, cu degetele: 2 pe şanţul format de grupa de muşchi latero-internă şi cea posterioară, 3 şi 4 pe şanţurile dintre muşchii şi fasciile grupei posterioare, iar 5 pe şanţul format de muşchii grupei posterioare şi ai grupei latero-externe. Netezirea se efectuează pe coapsă, până la plica fesieră şi în continuare pe fesă şi pe zona lombară, până la ultima coastă. Se revine şi se reia.

Linia 3 – pe grupa de muşchi latero-internă. Mâna stângă este suspendată pe partea latero-internă a genunchiului, cu degetele: 2 pe şanţul format de grupa de muşchi posterioară şi cea latero-internă, 3 şi 4 pe şanţurile create de muşchii grupei latero-interne, iar 5 pe şanţul format de muşchii grupei latero-internă şi anterioară. Netezirea se efectuează pe coapsă, până la plica pelvină. Se revine şi se reia.

c) Netezirea cu două degete pe creasta iliacă

Poziţia maseurului: cu faţa spre regiunea de tratat.

Mâna stângă/dreaptă este suspendată cu indexul pe creasta iliacă şi cu mediusul pe partea posterioară (la nivelul vertebrei S_1). Netezirea se efectuează pe creasta iliacă, până la linia subaxilară mediană dreaptă. Se revine şi se reia.

d) Netezirea cu partea cubitală pe plica fesieră

Mâna dreaptă se fixează cu partea cubitală pe articulaţia coxofemurală. Netezirea se efectuează pe plica fesieră, începând de la articulaţia şoldului, până la plica pelvină. Se revine şi se reia.

e) Netezirea în mişcare centrifugă

Mâna dreaptă se fixează pe fesă, paravertebral dreapta (cu vârfurile degetelor orientate spre musculatura paravertebrală), iar mâna stângă se suprapune pe mâna dreaptă (cu vârfurile degetelor orientate spre partea postero-internă a coapsei) (fig. II.53). Netezirea se efectuează în mişcare centrifugă spre articulaţia coxofemurală. Mâna dreaptă orientează vârfurile degetelor spre plica fesieră, iar mâna stângă spre creasta iliacă, îmbrăcând fesa pe limita superioară şi inferioară, până la linia mediană a corpului. În continuare mâinile se rotesc şi revin la poziţia iniţială, reluându-se netezirea.



Fig. II.53 – Netezirea în mişcare centrifugă pe fesa dreaptă

f) Netezirea în mişcare centripetă

Mâna dreaptă se fixează pe plica fesieră (cu vârfurile degetelor orientate spre articulaţia coxofemurală, iar cu podul palmei spre plica pelvină). Mâna stângă se fixează pe creasta iliacă, urmărind-o (cu vârfurile degetelor orientate spre articulaţia şoldului, iar cu podul palmei spre vertebrele L_5, S_1 (fig. II.54 a). Netezirea se efectuează în mişcare centripetă, îmbrăcând fesa (fig. II.54 b), până la articulaţia coxofemurală. În continuare se suprapun mâinile şi ajung la nivelul liniei mediane a bazinului, reluându-se netezirea.

Maseurul revine la poziţia anterioară.



Fig. II.54 a – Netezirea centripetă pe fesa dreaptă

g) Netezirea sub formă de pieptene pe grupa de muşchi posterioară a coapsei, pe musculatura fesieră şi pe cea lombară

Mâna dreaptă se fixează pe partea postero-externă, la nivelul plicii genunchiului şi mâna stângă, pe partea postero-internă. Netezirea se efectuează pe coapsă, pe fesă şi pe zona lombară, până la ultima coastă. Se revine şi se reia.

În general, pe zona fesieră se insistă mai mult (în funcţie de volumul fesei şi de scopul urmărit).

Se intercalează netezirea cu două mâini şi se trece la frământatul cu o mână.



Fig. II.54 b – Netezirea centripetă pe fesa dreaptă

2. FRĂMÂNTATUL

a) Frământatul cu o mână

Linia 1 – pe grupa de muşchi latero-externă şi pe musculatura lombară. Mâna dreaptă se poziţionează pe partea latero-externă a articulaţiei genunchiului, cu policele pe şanţul format de grupa de muşchi posterioară şi cea latero-externă, iar cu indexul pe şanţul creat între grupa de muşchi anterioară şi cea latero-externă. Frământatul se efectuează (adunând concomitent cu policele şi cu indexul) pe musculatura de pe coapsă, până la creasta iliacă, se continuă pe cea de pe zona lombară, până la ultima coastă. Se revine şi se reia.

Linia 2 – pe grupa de muşchi posterioară a coapsei, musculatura de pe zona fesieră şi cea lombară. Mâna dreaptă se poziţionează pe plica genunchiului, cu policele pe şanţul format de grupa de muşchi posterioară şi cea latero-internă, iar cu indexul pe şanţul format de grupa de muşchi posterioară şi cea latero-externă. Frământatul se efectuează (adunând concomitent cu policele şi cu indexul) pe musculatura de pe coapsă, până la plica fesieră şi în continuare pe cea fesieră (în deschiderea creată de index şi police aflându-se linia care uneşte vârful omoplatului cu plica fesieră), apoi pe cea de pe zona lombară, până la ultima coastă. Se revine şi se reia.

Linia 3 – pe grupa de muşchi latero-internă, pe musculatura fesieră şi pe cea paravertebrală. Mâna stângă se poziţionează pe partea latero-internă a articulaţiei genunchiului, cu policele pe şanţul format de grupa de muşchi posterioară şi pe cea latero-internă, iar cu indexul pe şanţul dintre grupele de muşchi anterioară şi latero-internă. Frământatul se efectuează (adunând concomitent cu policele şi cu indexul) pe musculatura de pe coapsă, până la plica pubiană. Cu mâna dreaptă se continuă pe musculatura fesieră şi apoi pe cea paravertebrală, până la ultima coastă. Se revine şi se reia.

Se intercalează netezirea cu două mâini şi se trece la frământatul cu două mâini.

b) Frământatul cu două mâini

Poziţia maseurului: în ortostatism, cu faţa spre regiunea de tratat.

Linia 1 – pe grupa de muşchi latero-externă şi musculatura lombară. Mâna dreaptă se poziţionează pe partea latero-externă a articulaţiei genunchiului, cu policele pe şanţul format de grupa de muşchi posterioară şi cea latero-externă, iar cu indexul pe şanţul creat de grupa de muşchi anterioară şi cea latero-externă, mâna stângă fiind oglinda mâinii drepte. Frământatul se efectuează (adunând concomitent cu indexurile şi cu policele) pe musculatura de pe coapsă şi pe cea de pe zona lombară, până la ultima coastă. Se revine şi se reia.

Linia 2 – pe grupa de muşchi posterioară a coapsei, musculatura fesieră şi cea lombară. Mâna dreaptă se poziţionează pe plica genunchiului, cu policele pe şanţul format de grupa de muşchi posterioară şi cea latero-internă, iar cu indexul pe şanţul creat de grupa de muşchi posterioară şi cea latero-externă, mâna stângă fiind oglinda mâinii drepte. Frământatul se efectuează (adunând concomitent cu policele şi cu indexurile) pe

musculatura de pe coapsă, până la plica fesieră. Se continuă pe musculatura fesieră (în deschiderea creată de indexuri şi police aflându-se linia care uneşte vârful omoplatului cu plica fesieră) şi apoi pe cea de pe zona lombară, până la ultima coastă. Se revine şi se reia.

Linia 3 – pe grupa de muşchi latero-internă, pe musculatura fesieră şi pe cea paravertebrală. Mâna stângă se poziţionează pe partea latero-internă a articulaţiei genunchiului, cu policele pe şanţul format de grupa de muşchi posterioară şi cea latero-internă, iar cu indexul pe şanţul creat de grupa de muşchi anterioară şi cea latero-internă, mâna dreaptă fiind oglinda mâinii stângi. Frământatul se efectuează (adunând concomitent cu policele şi cu indexurile) pe musculatura de pe coapsă, până la plica pelvină. Inversând mâinile, se continuă pe musculatura fesieră, apoi pe musculatura paravertebrală, până la ultima coastă. Se revine şi se reia.

Se intercalează netezirea cu două mâini şi se trece la frământatul în contratimp.

c) Frământatul în contratimp

Pentru această formă de frământat, poziţia maseurului şi a mâinilor acestuia, precum şi liniile cu limitele lor sunt identice cu cele de la frământatul cu două mâini.

În anumite afecţiuni, în funcţie de diagnostic şi de volumul masei musculare a fesierilor, se efectuează şi frământatul cu coatele.

Maseurul revine la poziţia anterioară.

Se intercalează netezirile specifice şi se trece la frământatul sub formă de geluire.

d) Geluirea

• *Geluirea cu patru degete*

Linia 1 – pe grupa de muşchi latero-externă şi pe zona lombară. Mâna dreaptă se fixează pe partea latero-externă a articulaţiei genunchiului, cu degetele: 2 pe şanţul format de grupa de muşchi latero-externă şi cea posterioară, 3 şi 4 pe şanţurile dintre tendoanele şi muşchii latero-externi, iar 5 pe şanţul creat de grupa de muşchi anterioară şi cea latero-externă. Geluirea se efectuează (urmărind şanţurile indicate) pe coapsă, pe creasta iliacă laterală şi pe zona lombară, până pe ultima coastă. Se revine şi se reia.

Linia 2 – pe grupa de muşchi posterioară a coapsei, pe musculatura fesieră şi pe cea lombară. Mâna dreaptă se fixează pe plica genunchiului, cu degetele: 2 pe şanţul format de grupa de muşchi latero-internă şi cea posterioară, 3 şi 4 pe şanţurile create de muşchii grupei posterioare, iar 5 pe şanţul format de grupa de muşchi posterioară şi cea latero-externă. Geluirea se efectuează pe coapsă şi în continuare pe musculatura fesieră şi pe cea de pe zona lombară, până la ultima coastă. Se revine şi se reia.

Linia 3 – pe grupa de muşchi latero-internă, pe musculatura fesieră şi pe cea paravertebrală. Mâna stângă se fixează pe partea latero-internă a articulaţiei genunchiului, cu degetele: 2 pe şanţul format de grupa de muşchi posterioară şi cea latero-internă, 3 şi 4 pe şanţurile dintre tendoanele şi muşchii grupei latero-interne, iar 5 pe şanţul creat de grupa de muşchi anterioară şi cea latero-internă. Geluirea se efectuează pe coapsă,

până la plica pubiană şi în continuare cu mâna dreaptă pe musculatura fesieră şi pe cea paravertebrală, până la ultima coastă. Se revine şi se reia.

• *Geluirea cu două degete*

Poziţia maseurului: în ortostatism, cu faţa spre regiunea de tratat.

– *Pe creasta iliacă*

Mâna dreaptă este suspendată cu degetul 2 pe creasta iliacă şi cu degetul 3 pe partea posterioară (la nivelul vertebrei S_1). Geluirea se efectuează pe creasta iliacă, până pe linia subaxilară. Se revine şi se reia.

– *Pe plica fesieră*

Mâna dreaptă este suspendată cu degetele 2 şi 3 pe plica fesieră (la nivelul plicii pelvine). Geluirea se efectuează pe plică şi pe capul şi colul anatomic al femurului. Se revine şi se reia.

Maseurul revine la poziţia anterioară.

Se intercalează netezirile specifice şi se trece la fricţiune.

3. FRICŢIUNEA

a) Fricţiunea cu patru degete

Linia 1 – pe grupa de muşchi latero-externă şi pe zona lombară. Mâna dreaptă se fixează pe partea latero-externă a articulaţiei genunchiului, cu degetele: 2 pe şanţul format de grupa de muşchi latero-externă şi cea posterioară, 3 şi 4 pe şanţurile dintre tendoanele şi muşchii grupei latero-externe, iar 5 pe şanţul creat de grupa de muşchi anterioară şi cea latero-externă. Fricţiunea se efectuează (urmărind şanţurile indicate) pe coapsă, pe creasta iliacă laterală şi pe zona lombară, până la ultima coastă. Se revine şi se reia.

Linia 2 – pe grupa de muşchi posterioară a coapsei, pe musculatura fesieră şi pe cea lombară. Mâna dreaptă se fixează pe plica genunchiului, cu degetele: 2 pe şanţul format de grupa de muşchi latero-internă şi cea posterioară, 3 şi 4 pe şanţurile formate de tendoanele şi muşchii grupei posterioare, iar 5 pe şanţul creat de grupa de muşchi posterioară şi cea latero-externă. Fricţiunea se efectuează pe coapsă şi în continuare pe musculatura fesieră şi pe cea lombară, până la ultima coastă. Se revine şi se reia.

Linia 3 – pe grupa de muşchi latero-internă, pe musculatura fesieră şi pe cea paravertebrală. Mâna stângă se fixează pe partea latero-internă a articulaţiei genunchiului, cu degetele: 2 pe şanţul format de grupa de muşchi posterioară şi cea latero-internă, 3 şi 4 pe şanţurile dintre tendoanele şi muşchii grupei latero-interne, iar 5 pe şanţul creat de grupa de muşchi anterioară şi cea latero-internă. Fricţiunea se efec-

tuează pe coapsă, până la plica pubiană şi în continuare cu mâna dreaptă pe musculatura fesieră şi pe cea paravertebrală, până la ultima coastă. Se revine şi se reia.

b) Fricţiunea cu două degete

Poziţia maseurului: cu faţa spre regiunea fesieră.

– Pe creasta iliacă

Mâna dreaptă este suspendată cu degetul 2 pe creasta iliacă şi cu degetul 3 pe partea posterioară (la nivelul vertebrei S_1). Fricţiunea se efectuează pe creasta iliacă, până pe linia subaxilară. Se revine şi se reia.

– Pe plica fesieră

Mâna dreaptă este suspendată cu degetele 2 şi 3 pe plica fesieră (la nivelul plicii pelvine). Fricţiunea se efectuează pe plică şi pe capul şi colul anatomic al femurului. Se revine şi se reia.

Fricţiunea se poate efectua şi cu deget pe deget.

În cadrul masajului zonal pentru această regiune, se insistă cu fricţiunea şi geluirea pe creasta iliacă, pe plica fesieră şi pe articulaţia şoldului. În funcţie de diagnostic, se efectuează şi fricţiunea cu coatele pe fesieri.

Maseurul revine la poziţia anterioară.

Se intercalează netezirile specifice şi se trece la batere.

4. BATEREA

Poziţia maseurului: cu faţa spre regiunea de tratat:

– baterea cu căuşul, cu partea cubitală şi cu pumnii se efectuează pe musculatura fesieră şi pe coapsă;

– baterea sub formă de ciupitură se efectuează pe toată regiunea.

Maseurul revine la poziţia anterioară.

Se intercalează netezirea cu două mâini şi se trece la vibraţii.

5. VIBRAŢIILE

a) Vibraţiile cu două mâini

Linia 1 – pe grupa de muşchi posterioară a coapsei, pe musculatura fesieră şi pe cea lombară. Mâna dreaptă se fixează pe partea postero-externă a plicii genunchiului, iar mâna stângă pe partea postero-internă. Vibraţiile se efectuează pe musculatura de pe coapsă, pe cea fesieră şi pe cea lombară, până la coasta 12. Se revine şi se reia.

Linia 2 – pe grupa de muşchi latero-externă, pe zona lombară şi pe grupa de muşchi latero-internă, pe musculatura fesieră şi pe cea paravertebrală. Mâna dreaptă se fixează pe partea latero-externă a articulaţiei genunchiului, iar mâna stângă pe partea latero-internă. Vibraţiile se efectuează (concomitent cu ambele mâini) cu mâna dreaptă pe musculatura de pe partea laterală externă a coapsei şi a celei laterale lombare, până la ultima coastă, iar cu mâna stângă (concomitent cu mâna dreaptă) pe musculatura de pe partea internă a coapsei, până la plica pelvină şi în continuare pe musculatura fesieră şi pe cea paravertebrală, până la ultima coastă. Se revine şi se reia.

b) Vibraţiile cu patru degete

Linia 1 – pe grupa de muşchi latero-externă şi pe zona lombară. Mâna dreaptă este suspendată pe partea latero-externă a genunchiului, cu degetele: 2 pe şanţul format de grupa de muşchi posterioară şi cea latero-externă, 3 şi 4 pe şanţurile create de muşchii grupei latero-externe, iar 5 pe şanţul format de grupa de muşchi latero-externă şi cea anterioară. Vibraţiile se efectuează (pe şanţurile indicate) pe coapsă, pe creasta iliacă laterală şi în continuare pe zona lombară, până la ultima coastă. Se revine şi se reia.

Linia 2 – pe grupa de muşchi posterioară a coapsei, pe musculatura fesieră şi pe cea lombară. Mâna dreaptă este suspendată deasupra plicii genunchiului, cu degetele: 2 pe şanţul dintre grupele de muşchi latero-internă şi cea posterioară, 3 şi 4 pe şanţurile dintre muşchii şi fasciile grupei posterioare, iar 5 pe şanţul creat de grupa de muşchi posterioară şi cea latero-externă. Vibraţiile se efectuează pe coapsă, pe plica fesieră şi în continuare pe musculatura fesieră şi pe cea lombară, până la ultima coastă. Se revine şi se reia.

Linia 3 – pe grupa de muşchi latero-internă, pe musculatura fesieră şi pe cea paravertebrală. Mâna stângă este suspendată pe partea latero-internă a genunchiului, cu degetele: 2 pe şanţul format de grupa de muşchi posterioară şi cea latero-internă, 3 şi 4 pe şanţurile create de muşchii grupei latero-interne, iar 5 pe şanţul format de muşchii grupelor latero-internă şi anterioară. Vibraţiile se efectuează pe coapsă, până la plica pelvină, se continuă cu mâna dreaptă pe musculatura fesieră şi pe cea paravertebrală, până la ultima coastă. Se revine şi se reia.

c) Vibraţiile cu două degete pe creasta iliacă

Poziţia maseurului: cu faţa spre regiunea de tratat.

Mâna stângă/dreaptă este suspendată cu indexul pe creasta iliacă şi cu mediusul pe partea posterioară (la nivelul vertebrei S_1). Vibraţiile se efectuează pe creasta iliacă, până la linia subaxilară. Se revine şi se reia.

d) Vibraţiile cu partea cubitală pe plica fesieră

Mâna dreaptă cu partea cubitală se fixează pe plica fesieră, la nivelul articulaţiei şoldului. Vibraţiile se efectuează pe plica fesieră, până la plica pelvină. Se revine şi se reia.

e) Vibraţiile în mişcare centrifugă pe fesă

Mâna dreaptă se fixează pe fesă, paravertebral dreapta (cu vârfurile degetelor orientate spre musculatura paravertebrală lombară), iar mâna stângă se suprapune pe mâna dreaptă (cu vârfurile degetelor orientate spre partea postero-internă a coapsei). Vibraţiile se efectuează în mişcare centrifugă spre articulaţia coxofemurală. Mâna dreaptă orientează vârfurile degetelor spre plica fesieră, iar mâna stângă spre creasta iliacă, îmbrăcând fesa pe limita superioară şi inferioară, până la linia mediană a corpului. În continuare mâinile se rotesc şi revin la poziţia iniţială, reluându-se vibraţiile.

f) Vibraţiile în mişcare centripetă pe fesă

Mâna dreaptă se fixează pe plica fesieră (cu vârfurile degetelor orientate spre articulaţia coxofemurală, iar cu podul palmei spre plica pelvină). Mâna stângă se fixează pe creasta iliacă, urmărind-o (cu vârfurile degetelor orientate spre articulaţia şoldului, iar cu podul palmei spre vertebrele L_5-S_1). Vibraţiile se efectuează în mişcare centripetă, îmbrăcând fesa, până la articulaţia coxofemurală. În continuare se suprapun mâinile şi ajung la nivelul liniei mediane a bazinului, reluându-se vibraţiile.

Maseurul revine la poziţia anterioară.

Se intercalează netezirea cu două mâini şi se trece la mişcări.

B. PROCEDURI COMPLEMENTARE

MIŞCĂRILE

Întrucât în această zonă nu sunt articulaţii mobile, ci doar muşchi, mişcările care se efectuează sunt: contracţii izometrice, mişcări pasivo-active, active, active cu încărcătură şi cu opoziţie din articulaţia şoldului şi din articulaţiile intervertebrale lombare (pentru tonifierea musculaturii fesiere).

1. Contracţii izometrice ale fesierilor

Poziţia maseurului: în ortostatism, cu faţa spre regiunea de tratat.

Mâna dreaptă se fixează pe fese. Se indică pacientului să efectueze mişcări izometrice (de contractare a muşchilor fesieri), urmărindu-se intensitatea contracţiilor muşchilor şi relaxarea lor. Numărul de contracţii depinde de afecţiune.

2. Mişcări din articulaţia coxofemurală

Mişcări pasivo-active

Poziţia maseurului este cu faţa la articulaţia şoldului.

Mâna stângă fixează bazinul, iar mâna dreaptă se fixează sub rotulă şi ajută pacientul să efectueze mişcări de extensie, de abducţie şi adducţie, de câte ori este nevoie.

Mişcări active

Maseurul indică pacientului să efectueaze mişcările şi, în funcţie de afecţiune, mişcările se efectuează cu încărcătură sau şi cu opoziţie. Mâna stângă fixează bazinul. Se indică pacientului să efectueze cu piciorul mişcările de extensie, abducţie şi adducţie, iar maseurul cu mâna dreaptă fixată pe plica genunchiului exercită încărcătura adecvată sau opoziţie la mişcare.

Se efectuează netezirea cu două mâini şi se trece la masajul fesei stângi.

- ***FESA STÂNGĂ***

Pentru regiunea fesieră stângă, poziţia pacientului, a maseurului şi a mâinilor acestuia sunt identice cu cele de la fesa dreaptă.

În ce priveşte manevra de netezire şi liniile de prelucrare, deosebirile sunt următoarele:

– Netezirea şi vibraţiile în mişcare centrifugă pe fesa stângă se efectuează astfel: Mâna dreaptă se fixează pe articulaţia coxofemurală, cu degetele orientate spre regiunea lombară, iar mâna stângă se suprapune peste mâna dreaptă, cu degetele orientate spre partea postero-externă a coapsei. Netezirea se efectuează în mişcare centrifugă spre linia mediană a corpului, mâna dreaptă orientează vârfurile degetelor spre plica fesieră, iar mâna stângă spre creasta iliacă, îmbrăcând fesa pe limita superioară şi inferioară, până la nivelul articulaţiei coxofemurale. În continuare mâinile se rotesc şi revin în poziţia iniţială, reluându-se netezirea

– Netezirea şi vibraţiile în mişcare centripetă pe fesa stângă se efectuează astfel: Mâna dreaptă se fixează pe plica fesieră cu vârfurile degetelor orientate spre linia mediană a bazinului, iar cu podul palmei spre articulaţia coxofemurală. Mâna stângă se fixează pe creasta iliacă, urmărind-o, cu vârfurile degetelor orientate spre vertebrele L_5-S_1, iar cu podul palmei spre articulaţia coxofemurală. Netezirea se efectuează în mişcare centripetă, îmbrăcând fesa, până la linia mediană a corpului. În continuare mâinile se suprapun şi ajung pe articulaţia coxofemurală, reluându-se netezirea.

– Netezirea şi vibraţiile pe plica fesieră se efectuează astfel: partea cubitală a mânii drepte se fixează pe plica fesieră, la nivelul plicii pelvine.

– Netezirea şi vibraţiile se efectuează pe plica fesieră, până pe articulaţia coxofemurală.

– Geluirea şi fricţiunea pe plica fesieră se efectuează începând de pe articulaţia coxofemurală, până la plica pelvină.

– Liniile de prelucrare: linia 1 este grupa de muşchi latero-internă (adductorii) şi se prelucrează cu mâna dreaptă, iar linia 3 este grupa de muşchi latero-externă (abductorii) şi se prelucrează cu mâna stângă.

IV. MASAJUL ARTICULAȚIEI COXOFEMURALE (ARTICULAȚIA ȘOLDULUI)

• ***Delimitare zonală***

În partea inferioară, articulaţia coxofemurală este delimitată de capul femural, care intră în cavitatea acetabulară cu inserţia capsulei pe colul anatomic, iar în partea superioară, de cavitatea glenoidă acetabulară a osului coxal. Liniile articulare sunt reprezentate de plica fesieră, plica pelvină şi plica inghinală.

• ***Descriere anatomică***

Oase care formează articulaţia:

– femur;

– coxal.

Muşchii care mobilizează segmentele ce formează articulaţia (tabelul II.IV):

TABELUL II.IV

MUŞCHI	ORIGINE	INSERŢIE	ACŢIUNE
Iliac	- Pe fosa iliacă internă - Pe marginea internă a crestei iliace - Pe baza sacrului	- Pe tendonul psoas - Pe femur, deasupra micului trohanter	- Flexor al coapsei (fără primele 30°) - Flexor al bazinului - Rotaţia laterală a coapsei
Gluteul mare (fesierul mare)	- Pe fosa iliacă externă - Pe creasta iliacă posterioară - Pe faţa postero-inferioară a sacrului şi coccisului	- Pe femur – marginea externă a liniei aspre	- Extensor al coapsei - Rotaţie externă - Abductor (contra unei rezistenţe când coapsa este la 90°) - Adductor (contra unei rezistenţe când coapsa este în adducţie)
Gluteul mijlociu (fesierul mijlociu)	- Pe fosa iliacă externă - Pe creasta iliacă	- Pe marele trohanter – faţa externă	- Abductor al coapsei - Rotaţie internă - Înclină bazinul - Flectează coapsa (din ortostatism la începutul mişcării)
Gluteul mic (fesierul mic)	- Pe fosa externă	- Pe marele trohanter – faţa anterioară	- Rotaţie internă a coapsei - Abductor al coapsei
Tensor fascia lata	- Pe creasta iliacă externă - Pe spina iliacă antero-superioară	- Pe tuberculul extern tibial	- Rotaţia internă a coapsei - Abductor al coapsei - Flexor al coapsei

MUŞCHI	ORIGINE	INSERŢIE	ACŢIUNE
Adductorii coapsei			
a. Adductorul mare	- Pe pubis	- Pe femur – linia aspră	- Adducţia coapsei - Rotaţia externă a coapsei - Flexia coapsei
b. Adductorul mijlociu	- Pe pubis	- Pe femur – linia aspră	- Adducţia coapsei - Rotaţia externă a coapsei
c. Adductorul mic	- Pe pubis	- Pe femur – linia aspră	- Adducţia coapsei - Rotaţia externă a coapsei - Flexia coapsei
Obturatorul intern	- În jurul găurii ischiopubiene	- Pe marele trohanter şi extremitatea superioară a femurului	- Rotaţia externă a coapsei
Obturatorul extern	- În jurul găurii ischiopubiene	- Pe marele trohanter şi extremitatea superioară a femurului	- Rotaţia externă a coapsei
Gemenul superior şi cel inferior	- În jurul găurii ischiopubiene	- Cel superior – pe spina ischiatică - Cel inferior – pe tuberozitatea ischiatică	- Rotaţia externă a coapsei
Piriform (Piramidal)	- Pe sacru – faţa anterioară	- Pe marele trohanter şi extremitatea superioară a femurului	- Rotaţia externă a coapsei
Pătratul femural	- Pe tuberozitatea ischiatică	- Pe creasta trohanterică	- Rotaţia laterală a coapsei
Cvadricepsul femural			
a. Dreptul anterior	- Pe spina iliacă antero-superioară (tendon direct) - Pe şanţul intercotiloidian	- Pe tendonul cvadricipital (rotulian) - Pe ligamentul rotulian - Pe tuberozitatea anterioară tibială	- Flexor al coapsei - Extensor al gambei - Rotaţie externă - Abductor al coapsei
b. Vastul extern	- Pe marele trohanter - Linia intertrohanteriană - Linia aspră femurală	- Pe tendonul cvadricipital (rotulian) - Pe ligamentul rotulian - Pe tuberozitatea anterioară tibială	- Extensor al gambei
c. Vastul intern	- Pe linia intertrohanteriană - Pe linia femurală	- Pe tendonul cvadricipital (rotulian) - Pe ligamentul rotulian - Pe tuberozitatea anterioară tibială	- Extensor al gambei

MUŞCHI	ORIGINE	INSERŢIE	ACŢIUNE
d. Crural	- Pe cele 2/3 superioare ale femurului	- Pe tendonul cvadricipital (rotulian) - Pe ligamentul rotulian - Pe tuberozitatea anterioară tibială	- Flexor al gambei - Rotaţia externă a gambei (când genunchiul este flectat) - Extensor al coapsei
Croitor	- Pe spina iliacă anterosuperioară	- Pe faţa medială a extremităţii superioare a tibiei unde formează „laba de gâscă"	- Flexia coapsei pe bazin - Flexia gambei pe coapsă

Articulaţia coxofemurală este mobilă, pluriaxială.

• ***Delimitare regională***

În partea distală, regiunea articulaţiei şoldului este delimitată de articulaţia genunchiului, iar în partea proximală, de creasta iliacă (posterioară, laterală şi anterioară).

ORDINEA ŞI TEHNICA DE PRELUCRARE

Tratamentul pe regiunea articulaţiilor coxofemurale se începe prelucrând cu toate manevrele masajului pe partea posterioară a articulaţiei coxofemurale drepte şi apoi pe articulaţia coxofemurală stângă şi se continuă pe partea anterioară a articulaţiei coxofemurale stângi şi apoi pe articulaţia coxofemurală dreaptă.

Poziţia pacientului:

– pentru partea posterioară este în decubit ventral sau în decubit lateral;

– pentru partea anterioară este în decubit dorsal sau lateral.

Poziţia maseurului: în lateral.

Poziţia pacientului şi a maseurului nu se descrie la fiecare manevră, ci numai când se schimbă.

Fiecare manevră (cu formele ei) se repetă de 3-5 ori, pe aceeaşi linie şi în cadrul aceloraşi limite (în funcţie de diagnostic).

În cadrul acestei regiuni, se efectuează masajul zonal pe articulaţia coxofemurală, manevrele pe care se pune accentul fiind geluirea şi fricţiunea.

• *ARTICULAŢIA ŞOLDULUI DREPT – PARTEA POSTERIOARĂ*

Poziţia pacientului: în decubit ventral, cu sau fără pernă sub abdomen, cu picioarele în uşoară abducţie.

Poziţia maseurului: în ortostatism, cu şoldul drept la nivelul gambei şi cu piciorul stâng în faţă.

A. MANEVRELE PRINCIPALE

1. NETEZIREA

a) Netezirea cu două mâini

Linia 1 – pe grupa de muşchi posterioară şi pe fesieri. Mâna dreaptă se poziţionează pe partea postero-externă a articulaţiei genunchiului, iar mâna stângă pe partea postero-internă (fig. II.55). Netezirea se efectuează pe musculatura grupei posterioare a coapsei şi pe cea fesieră, până la creasta iliacă posterioară. Se revine şi se reia.



Fig. II.55 – Netezirea cu două mâini pe partea posterioară

Linia 2 – pe grupele de muşchi latero-externă şi internă. Mâna dreaptă se poziţionează pe partea latero-externă, sub articulaţia genunchiului, iar mâna stângă pe partea latero-internă (fig. II.56 a). Netezirea se efectuează (concomitent cu ambele mâini) cu mâna dreaptă pe musculatura latero-externă a coapsei, până la creasta iliacă laterală, iar cu mâna stângă pe musculatura latero-internă, până la plica pelvină.



Fig. II.56 a – Netezirea cu două mâini pe părţile latero-laterale

Apoi, ambele mâini alunecă spre partea posterioară a fesei (fig. II.56 b). Se revine şi se reia.



Fig. II.56 b – Netezirea cu două mâini pe părţile latero-laterale

b) Netezirea cu patru degete

Linia 1 – pe grupa de muşchi latero-externă. Mâna dreaptă este suspendată pe partea latero-externă, sub articulaţia genunchiului, cu degetele: 2 pe şanţul format de grupa de muşchi posterioară şi cea latero-externă, 3 şi 4 pe şanţurile formate de muşchii grupei latero-externe, iar 5 pe şanţul creat de grupa de muşchi latero-externă şi cea anterioară (fig.II.57). Netezirea se efectuează (urmărind şanţurile indicate) pe coapsă, până la creasta iliacă laterală. Se revine şi se reia.

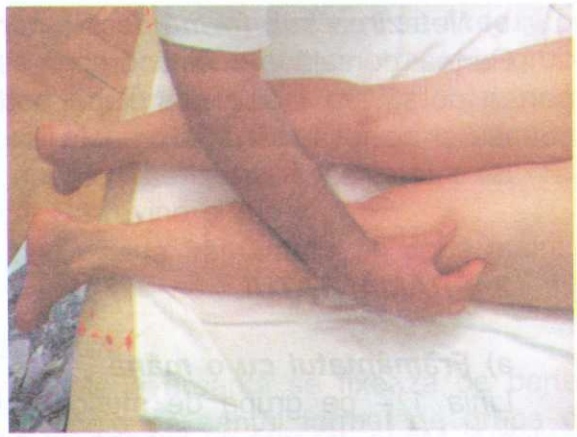

Fig. II.57 – Netezirea cu patru degete – linia 1 (latero-externă)

Linia 2 – pe grupa de muşchi posterioară şi pe fesieri. Mâna dreaptă este suspendată sub plica genunchiului, cu degetele: 2 pe şanţul format de grupa de muşchi latero-internă şi cea posterioară, 3 şi 4 pe şanţurile formate de muşchii grupei posterioare, iar 5 pe şanţul creat de grupa de muşchi latero-externă şi cea posterioară (fig. II.58). Netezirea se efectuează pe coapsă şi în continuare pe fesă, până la creasta iliacă. Se revine şi se reia.

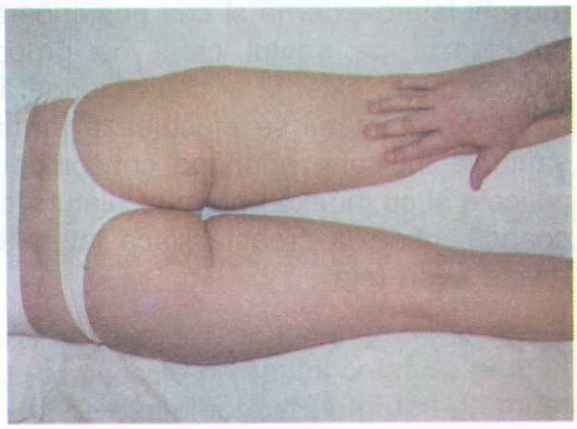

Fig. II.58 – Netezirea cu patru degete – linia 2 (posterioară)

Linia 3 – pe grupa de muşchi latero-internă. Mâna stângă este suspendată pe partea latero-internă, sub articulaţia genunchiului, cu degetele: 2 pe şanţul format de grupa de muşchi latero-internă şi cea posterioară, 3 şi 4 pe şanţurile create de muşchii grupei latero-interne, iar 5 pe şanţul format de grupa de muşchi latero-internă şi cea anterioară (fig. II.59). Netezirea se efectuează (urmărind şanţurile indicate) pe coapsă, până la plica pelvină. Se revine şi se reia.



Fig. II.59 – Netezirea cu patru degete – linia 3 (latero-internă)

c) Netezirea sub formă de pieptene pe grupa de muşchi posterioară şi pe fesă

Partea dorsală a mâinii drepte se fixează pe partea postero-externă a plicii, iar partea dorsală a mâinii stângi pe partea postero-internă. Netezirea se efectuează pe coapsă şi pe fesă, până la creasta iliacă. Se revine şi se reia.

Se intercalează netezirea cu două mâini şi se trece la frământatul cu o mână.

2. FRĂMÂNTATUL

a) Frământatul cu o mână

Linia 1 – pe grupa de muşchi latero-externă. Mâna dreaptă se fixează pe partea latero-externă, sub articulaţia genunchiului, cu policele pe şanţul format de grupa de muşchi latero-externă şi cea posterioară, iar cu indexul pe şanţul creat de grupa de muşchi latero-externă şi cea anterioară (fig. II.60). Frământatul se efectuează (urmărind şanţurile indicate, adunând concomitent cu policele şi cu indexul) pe musculatura de pe coapsă, până la creasta iliacă laterală. Se revine şi se reia.



Fig. II.60 – Frământatul cu o mână – linia 1 (latero-externă)

Linia 2 – pe grupa de muşchi posterioară şi pe fesieri. Mâna dreaptă se fixează sub plica genunchiului, cu policele pe şanţul format de grupa de muşchi latero-internă şi cea posterioară, iar cu indexul pe şanţul creat de grupa de muşchi posterioară şi cea latero-externă (fig. II.61). Frământatul se efectuează (adunând concomitent cu policele şi cu indexul) pe musculatura de pe coapsă, până la plică şi se continuă pe musculatura fesieră (linia mijlocie a fesei), până la creasta iliacă posterioară. Se revine şi se reia.



Fig. II.61 – Frământatul cu o mână – linia 2 (posterioară)

Linia 3 – pe grupa de muşchi latero-internă şi pe fesieri. Mâna stângă se fixează pe partea latero-internă, sub articulaţia genunchiului, cu policele pe şanţul format de grupa de muşchi posterioară şi cea latero-internă, iar cu indexul pe şanţul creat de grupa de muşchi anterioară şi cea latero-internă. Frământatul se efectuează (adunând concomitent cu indexul şi cu policele) pe musculatura de pe coapsă, până la plica pelvină, se continuă cu mâna dreaptă pe fesieri, până la creasta iliacă. Se revine şi se reia.

Se intercalează netezirea cu două mâini şi se trece la frământatul cu două mâini.

b) Frământatul cu două mâini

Poziţia maseurului: cu faţa spre regiunea de tratat.

Linia 1 – pe grupa de muşchi latero-externă. Mâna dreaptă se fixează pe partea latero-externă, sub articulaţia genunchiului, cu policele pe şanţul format de grupa de muşchi latero-externă şi cea posterioară, cu indexul pe şanţul creat de grupa de muşchi latero-externă şi cea anterioară, mâna stângă fiind oglinda mâinii drepte. Frământatul se efectuează (urmărind şanţurile indicate, adunând concomitent cu policele şi cu indexurile) pe musculatura de pe coapsă, până la creasta iliacă laterală. Se revine şi se reia.

Linia 2 – pe grupa de muşchi posterioară şi pe fesieri. Mâna dreaptă se fixează sub plica genunchiului, cu policele pe şanţul format de grupa de muşchi latero-internă şi cea posterioară, iar cu indexul pe şanţul creat de grupa de muşchi posterioară şi cea latero-externă, mâna stângă fiind oglinda mâinii drepte. Frământatul se efectuează (adunând concomitent cu indexurile şi cu policele) pe musculatura de pe coapsă, până la plică şi se continuă pe musculatura fesieră (linia mijlocie a fesei), până la creasta iliacă posterioară. Se revine şi se reia.

Linia 3 – pe grupa de muşchi latero-internă şi pe fesieri. Mâna stângă se fixează pe partea latero-internă, sub articulaţia genunchiului, cu policele pe şanţul creat de grupa de muşchi posterioară şi cea latero-internă, cu indexul pe şanţul format de grupa de muşchi anterioară şi cea latero-internă, mâna dreaptă fiind oglinda mâinii stângi. Frământatul se efectuează (adunând concomitent cu policele şi cu indexurile) pe musculatura de pe

coapsă, până la plica pelvină, apoi se rotesc mâinile şi se continuă pe fesieri, până la creasta iliacă. Se revine şi se reia.

Se intercalează netezirea cu două mâini şi se trece la frământatul în contratimp.

c) Frământatul în contratimp

Pentru această formă de frământat, poziţia maseurului şi a mâinilor acestuia, precum şi liniile cu limitele lor sunt identice cu cele de la frământatul cu două mâini.

După frământatul în contratimp, maseurul revine la poziţia anterioară.

Se intercalează netezirile specifice şi se trece la frământatul sub formă de geluire.

d) Geluirea

• *Geluirea cu patru degete*

Linia 1 – pe grupa de muşchi latero-externă. Mâna dreaptă se fixează pe partea latero-externă, sub articulaţia genunchiului, cu degetele: 2 pe şanţul dintre grupa de muşchi posterioară şi grupa de muşchi latero-externă, 3 şi 4 printre muşchii grupei latero-externe, iar 5 pe şanţul dintre grupa de muşchi latero-externă şi cea anterioară (fig. II.62). Geluirea se efectuează (urmărind şanţurile indicate) pe coapsă, până pe creasta iliacă laterală. Se revine şi se reia.

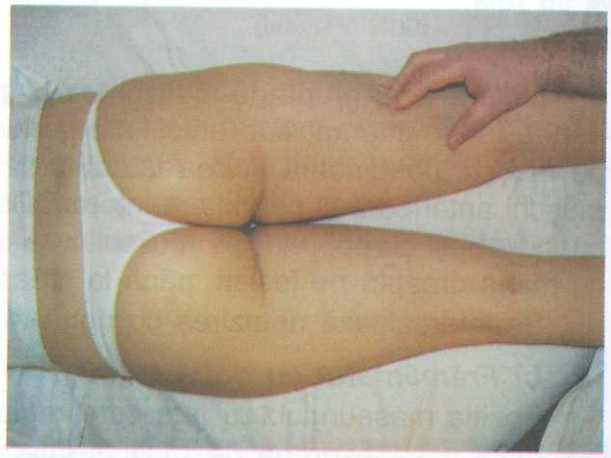

Fig. II.62 – Geluirea cu patru degete – linia 1 (latero-externă)

Linia 2 – pe grupa de muşchi posterioară şi pe fesieri. Mâna dreaptă se fixează sub plica genunchiului, cu degetele: 2 pe şanţul format de grupa de muşchi latero-internă şi cea posterioară, 3 şi 4 pe şanţurile dintre muşchii grupei posterioare, iar 5 pe şanţul creat de grupa de muşchi posterioară şi cea latero-externă. Geluirea se efectuează pe coapsă şi pe fesă, până pe creasta iliacă posterioară. Se revine şi se reia.

Linia 3 – pe grupa de muşchi latero-internă şi pe fesieri. Mâna stângă se fixează pe partea latero-internă, sub articulaţia genunchiului, cu degetele: 2 pe şanţul creat de grupa de muşchi latero-internă şi cea posterioară, 3 şi 4 pe şanţurile dintre muşchii grupei latero-interne, iar 5 pe şanţul creat de grupa de muşchi latero-internă şi cea anterioară (fig. II.63). Geluirea se efectuează pe



Fig. II.63 – Geluirea cu patru degete – linia 3 (latero-internă)

coapsă, până la plica pelvină, se continuă cu mâna dreaptă pe fesieri, până pe creasta iliacă. Se revine şi se reia.

Se intercalează netezirile specifice şi se trece la fricţiune.

3. FRICŢIUNEA

Fricţiunea cu patru degete

Linia 1 – pe grupa de muşchi latero-externă. Mâna dreaptă se fixează pe partea latero-externă, sub articulaţia genunchiului, cu degetele: 2 pe şanţul format de grupa de muşchi posterioară şi cea latero-externă, 3 şi 4 pe şanţurile dintre muşchii grupei latero-externe, iar 5 pe şanţul creat de grupa de muşchi latero-externă şi cea anterioară. Fricţiunea se efectuează (urmărind şanţurile indicate) pe coapsă, până pe creasta iliacă laterală. Se revine şi se reia.

Linia 2 – pe grupa de muşchi posterioară şi pe fesieri. Mâna dreaptă se poziţionează sub plica genunchiului, cu degetele: 2 pe şanţul format de grupa de muşchi latero-internă şi cea posterioară, 3 şi 4 pe şanţurile dintre muşchii grupei posterioare, iar 5 pe şanţul creat de grupa de muşchi posterioară şi cea latero-externă. Fricţiunea se efectuează pe coapsă, pe plica fesieră şi în continuare pe fesă, până pe creasta iliacă posterioară. Se revine şi se reia.

Linia 3 – pe grupa de muşchi latero-internă şi pe fesieri. Mâna stângă se fixează pe partea latero-internă, sub articulaţia genunchiului, cu degetele: 2 pe şanţul format de grupa de muşchi latero-internă şi cea posterioară, 3 şi 4 pe şanţurile dintre muşchii grupei latero-interne, iar 5 pe şanţul creat de grupa de muşchi latero-internă şi cea anterioară. Fricţiunea se efectuează pe coapsă, până la plica pelvină, se continuă cu mâna dreaptă pe fesă, până pe creasta iliacă. Se revine şi se reia.

*

* *

- ***MASAJUL ZONAL PE PLICA FESIERĂ***

Netezirea

Poziţia maseurului: cu faţa spre regiunea de tratat.

– Pe plica fesieră

Partea cubitală a mâinii drepte se fixează pe partea latero-externă a articulaţiei coxo-femurale (fig. II.64). Netezirea se efectuează pe plica fesieră, până la plica pelvină. Se revine şi se reia.



Fig. II.64 – Netezirea cu partea cubitală pe plica fesieră

– *Pe creasta iliacă*

Partea cubitală a mâinii stângi se fixează pe creasta iliacă laterală. Netezirea se efectuează pe creasta iliacă, până la vertebrele L_5-S_1. Se revine şi se reia.

Geluirea

– *Pe plica fesieră*

Mâna dreaptă este suspendată cu degetele 2 şi 3 pe partea posterioară a plicii pelvine. Geluirea se efectuează pe plica fesieră şi pe partea laterală a articulaţiei coxofemurale (pe partea externă a trohanterului mare, trohanterului mic şi pe colul anatomic). Se revine şi se reia.

– *Pe creasta iliacă*

Mâna stângă este suspendată cu degetul 3 pe creasta iliacă, iar cu degetul 2 pe partea posterioară (la nivelul vertebrei S_1). Geluirea se efectuează pe creasta iliacă, până pe linia subaxilară. Se revine şi se reia.

Pentru o prelucrare mai profundă, se efectuează geluirea cu deget pe deget.

Se intercalează netezirea zonală.

Fricţiunea

– *Pe plica fesieră*

Mâna dreaptă este suspendată cu degetele 2 şi 3 fixate pe partea posterioară a plicii pelvine. Fricţiunea se efectuează pe plica fesieră şi pe partea laterală a articulaţiei coxofemurale (pe partea externă a trohanterului mare, a trohanterului mic şi pe colul anatomic). Se revine şi se reia.

– *Pe creasta iliacă*

Mâna stângă este suspendată cu degetul 3 pe creasta iliacă, iar cu degetul 2 pe partea posterioară (la nivelul vertebrei S_1). Fricţiunea se efectuează pe creasta iliacă, până pe linia subaxilară. Se revine şi se reia.

Pentru o prelucrare mai profundă, se efectuează şi fricţiunea cu deget pe deget.

Se intercalează netezirea zonală şi se trece la vibraţii.

Vibraţiile

– *Pe plica fesieră*

Partea cubitală a mâinii drepte se fixează pe partea latero-externă a articulaţiei coxofemurale. Vibraţiile se efectuează pe plica fesieră, până la plica pelvină. Se revine şi se reia.

– *Pe creasta iliacă*

Partea cubitală a mâinii stângi se fixează pe creasta iliacă laterală.

Vibraţiile se efectuează pe creasta iliacă, până la vertebrele L_5-S_1. Se revine şi se reia.

Se efectuează netezirea.

Maseurul revine la poziţia anterioară.

*

* *

Se intercalează netezirile specifice şi se trece la batere.

4. BATEREA

ATENŢIE!

Baterea şi vibraţiile sunt interzise în cazul pacienţilor cu varice.

Poziţia maseurului: cu faţa spre coapsă.

Baterea cu căuşul, cu partea cubitală, cu pumnii şi sub formă de ciupitură se efectuează pe toată regiunea.

Maseurul revine la poziţia anterioară.

Se intercalează netezirea cu două mâini şi se trece la vibraţii.

5. VIBRAŢIILE

a) Vibraţiile cu două mâini

Linia 1 – pe grupa de muşchi posterioară şi pe fesieri. Mâna dreaptă se poziţionează pe partea postero-externă a plicii genunchiului, iar mâna stângă pe partea postero-internă. Vibraţiile se efectuează pe partea posterioară a coapsei şi pe fesă, până pe creasta iliacă. Se revine şi se reia.

Linia 2 – pe grupele de muşchi latero-externă şi internă. Mâna dreaptă se poziţionează pe partea latero-externă, sub articulaţia genunchiului, iar mâna stângă pe partea latero-internă. Vibraţiile se efectuează (concomitent cu ambele mâini) cu mâna dreaptă pe grupa de muşchi latero-externă a coapsei, până pe creasta iliacă, iar cu mâna stângă pe grupa de muşchi latero-internă a coapsei, până la plica pelvină. Apoi, ambele mâini alunecă spre partea posterioară a fesei. Se revine şi se reia.

b) Vibraţiile cu patru degete

Linia 1 – pe grupa de muşchi latero-externă. Mâna dreaptă este suspendată pe partea latero-externă, sub articulaţia genunchiului, cu degetele: 2 pe şanţul format de grupa de muşchi posterioară şi cea latero-externă, 3 şi 4 pe şanţurile dintre muşchii grupei latero-externe, iar 5 pe şanţul creat de grupa de muşchi latero-externă şi cea anterioară. Vibraţiile se efectuează (urmărind şanţurile indicate) pe coapsă, până pe creasta iliacă laterală. Se revine şi se reia.

Linia 2 – pe grupa de muşchi posterioară şi pe fesieri. Mâna dreaptă este suspendată sub plica genunchiului, cu degetele: 2 pe şanţul dintre grupa de muşchi latero-internă şi cea posterioară, 3 şi 4 pe şanţurile dintre muşchii grupei posterioare, iar 5 pe şanţul creat de grupa de muşchi latero-externă şi cea posterioară. Vibraţiile se efectuează pe coapsă, pe plica fesieră şi în continuare pe fesă, până pe creasta iliacă posterioară. Se revine şi se reia.

Linia 3 – pe grupa de muşchi latero-internă şi pe fesieri. Mâna stângă este suspendată pe partea latero-internă, sub articulaţia genunchiului, cu degetele: 2 pe şanţul format de grupa de muşchi latero-internă şi cea posterioară, 3 şi 4 pe şanţurile dintre muşchii grupei latero-interne, iar 5 pe şanţul creat de grupa de muşchi latero-internă şi cea anterioară. Vibraţiile se efectuează pe coapsă, până la plica pelvină, se continuă cu mâna dreaptă pe fesă, până pe creasta iliacă. Se revine şi se reia.

Se intercalează netezirea cu două mâini pe ambele linii şi se trece la mişcări.

B. PROCEDURI COMPLEMENTARE

MIŞCĂRILE

Mişcările care se efectuează sunt: pasive, pasivo-active, active, active cu încărcătură şi active cu opoziţie.

1. Mişcări pasive

Poziţia maseurului: în ortostatism, cu faţa spre articulaţia şoldului.

a) Mişcarea de extensie a coapsei pe bazin

Mâna stângă fixează bazinul, iar mâna dreaptă se fixează sub rotulă (fig. II.65) şi ridică membrul inferior în extensie, lent şi progresiv, până la limita dureroasă şi îl coboară la poziţia iniţială. Mişcarea se repetă de câte ori este nevoie.

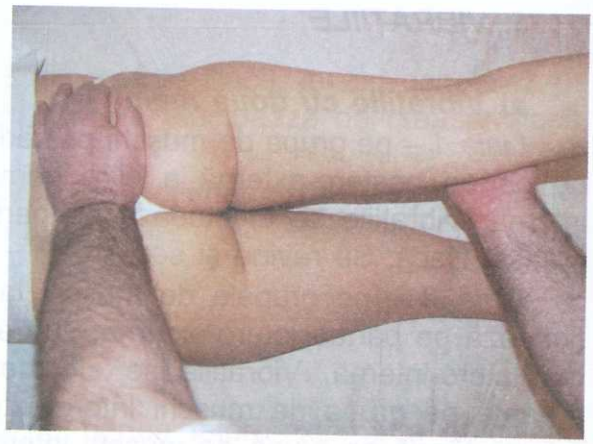

Fig. II.65 – Mişcarea pasivă de extensie a coapsei pe bazin

b) Mişcări de abducţie şi adducţie ale coapsei

Din aceeaşi poziţie a mâinilor maseurului, se efectuează mişcarea de abducţie (îndepărtarea membrului inferior de linia mediană a corpului) şi mişcarea de adducţie (aducerea membrului inferior la nivelul liniei mediane a corpului). Mişcările se efectuează lent şi progresiv, până la limita dureroasă (de câte ori este nevoie).

2. Mişcări active

Maseurul indică pacientului să efectueze mişcările, ajutat sau singur. În funcţie de diagnostic, maseurul exercită încărcătură sau opoziţie la mişcare, cu mâna stângă fixează hemibazinul, iar cu mâna dreaptă pe plica genunchiului (fig. II.66).

Se efectuează netezirea şi se trece la masajul regiunii articulaţiei coxofemurale stângi.



Fig. II.66 – Mişcări cu încărcătură şi cu opoziţie

• *ARTICULAŢIA ŞOLDULUI STÂNG – PARTEA POSTERIOARĂ*

Poziţia pacientului, a maseurului şi a mâinilor acestuia, precum şi modul de prelucrare sunt identice cu cele de la masajul articulaţiei şoldului drept. Deosebirea constă în faptul că partea internă a coapsei stângi este linia 1, care se prelucrează cu mâna dreaptă, iar partea externă este linia 3, care se prelucrează cu mâna stângă.

Netezirea şi vibraţiile zonale pe plica fesieră se efectuează de la plica pelvină, până pe capul femural.

Geluirea şi fricţiunea zonală pe plica fesieră se efectuează începând de pe capul femural, până la plica pelvină.

Pentru efectuarea masajului pe partea anterioară, pacientul îşi schimbă poziţia în decubit dorsal.

• *ARTICULAŢIA ŞOLDULUI STÂNG – PARTEA ANTERIOARĂ*

Poziţia pacientului: în decubit dorsal, cu picioarele în uşoară abducţie.

Poziţia maseurului: în ortostatism, în dreapta pacientului, cu şoldul drept la nivelul articulaţiei genunchiului, cu piciorul stâng în faţă.

A. MANEVRELE PRINCIPALE

1. NETEZIREA

a) Netezirea cu două mâini

Linia 1 – pe grupa de muşchi anterioară a coapsei. Mâna dreaptă se fixează pe partea antero-laterală externă a articulaţiei genunchiului, iar mâna stângă pe partea antero-laterală internă. Netezirea se efectuează pe partea anterioară a coapsei, până pe creasta iliacă anterioară, apoi se alunecă în lateral cu ambele mâini. Se revine şi se reia.

Linia 2 – pe grupele de muşchi latero-externă şi internă ale coapsei. Mâna dreaptă se fixează pe partea latero-externă, sub articulaţia genunchiului, iar mâna stângă pe partea latero-internă. Netezirea se efectuează (concomitent cu ambele mâini) până la plica pubiană şi creasta iliacă laterală, apoi spre linia mediană a coapsei. Se revine şi se reia.

b) Netezirea cu patru degete

Linia 1 – pe grupa de muşchi latero-externă. Mâna dreaptă este suspendată pe partea latero-externă, sub articulaţia genunchiului, cu degetele: 2 pe şanţul format de grupa de muşchi anterioară şi cea latero-externă, 3 şi 4 pe şanţurile dintre muşchii grupei latero-externe, iar 5 pe şanţul creat de grupa de muşchi latero-externă şi cea posterioară. Netezirea se efectuează (urmărind şanţurile indicate) pe coapsă, până pe creasta iliacă laterală. Se revine şi se reia.

Linia 2 – pe grupa de muşchi anterioară. Mâna dreaptă este suspendată pe partea anterioară, sub articulaţia genunchiului, cu degetele: 2 pe şanţul format de grupa de muşchi latero-internă şi cea anterioară, 3 şi 4 fixate pe şanţul dintre muşchii grupei anterioare, iar 5 pe şanţul creat de grupa de muşchi anterioară şi cea latero-externă. Netezirea se efectuează pe coapsă, până pe creasta iliacă anterioară. Se revine şi se reia.

Linia 3 – pe grupa de muşchi latero-internă. Mâna stângă este suspendată pe partea latero-internă, sub articulaţia genunchiului, cu degetele: 2 pe şanţul format de grupa de muşchi anterioară şi cea latero-internă, 3 şi 4 pe şanţurile dintre muşchii grupei latero-interne, iar 5 pe şanţul creat de grupa de muşchi latero-internă şi posterioară. Netezirea se efectuează pe coapsă, până la plica pubiană. Se revine şi se reia.

c) Netezirea sub formă de pieptene pe grupa de muşchi anterioară

Faţa dorsală a mâinii drepte se poziţionează pe partea antero-externă a coapsei (deasupra genunchiului), iar faţa dorsală a mâinii stângi pe partea antero-internă. Netezirea se efectuează pe coapsă, până la plica inghinală. Se revine şi se reia.

Se intercalează netezirea cu două mâini pe ambele linii şi se trece la frământatul cu o mână.

2. FRĂMÂNTATUL

a) Frământatul cu o mână

Linia 1 – pe grupa de muşchi latero-externă. Mâna dreaptă se fixează pe partea latero-externă, sub articulaţia genunchiului, cu policele pe şanţul format de grupa de muşchi anterioară şi cea latero-externă, iar cu indexul pe şanţul creat de grupa de muşchi latero-externă şi cea posterioară. Frământatul se efectuează (urmărind şanţurile indicate, adunând concomitent cu policele şi cu indexul) pe musculatura de pe coapsă, până la creasta iliacă laterală. Se revine şi se reia.

Linia 2 – pe grupa de muşchi anterioară. Mâna dreaptă se fixează pe rotulă, cu policele pe şanţul format de grupa de muşchi latero-internă şi cea anterioară, iar cu indexul pe şanţul dintre grupa de muşchi latero-externă şi cea anterioară. Frământatul se efectuează (adunând concomitent cu policele şi cu indexul) pe musculatura de pe coapsă, până la plica inghinală. Se revine şi se reia.

Linia 3 – pe grupa de muşchi latero-internă. Mâna stângă se fixează pe partea latero-internă, sub articulaţia genunchiului, cu policele pe şanţul creat de grupa de muşchi latero-internă şi cea anterioară, iar cu indexul pe şanţul creat de grupa de muşchi posterioară şi latero-internă. Frământatul se efectuează (adunând concomitent cu policele şi cu indexul) pe musculatura de pe coapsă, până la plica pelvină. Se revine şi se reia.

Se intercalează netezirea cu două mâini pe ambele linii şi se trece la frământatul cu două mâini.

b) Frământatul cu două mâini

Poziţia maseurului: cu faţa spre regiunea de tratat.

Linia 1 – pe grupa de muşchi latero-externă. Mâna dreaptă se fixează pe partea latero-externă, sub articulaţia genunchiului, cu policele pe şanţul format de grupa de muşchi anterioară şi cea latero-externă şi cu indexul fixat pe şanţul creat de grupa de muşchi latero-externă şi cea posterioară, mâna stângă fiind oglinda mâinii drepte. Frământatul se efectuează (urmărind şanţurile indicate, adunând concomitent cu policele şi cu indexurile) pe musculatura de pe coapsă, până la creasta iliacă laterală. Se revine şi se reia.

Linia 2 – pe grupa de muşchi anterioară. Mâna dreaptă se fixează pe rotulă, cu policele pe şanţul format de grupa de muşchi latero-internă şi cea anterioară şi cu indexul pe şanţul creat de grupa de muşchi latero-externă şi cea anterioară. Mâna stângă este oglinda mâinii drepte. Frământatul se efectuează (adunând concomitent cu policele şi cu indexurile) pe musculatura de pe coapsă, până la plica inghinală. Se revine şi se reia.

Linia 3 – pe grupa de muşchi latero-internă. Mâna stângă se fixează pe partea latero-internă, sub articulaţia genunchiului, cu policele pe şanţul creat de grupa de muşchi latero-internă şi cea anterioară şi cu indexul pe şanţul format de grupa de muşchi posterioară şi cea latero-internă. Mâna dreaptă este oglinda mâinii stângi. Frământatul se

efectuează (adunând concomitent cu policele şi cu indexurile) pe musculatura de pe coapsă, până la plica pelvină. Se revine şi se reia.

Se intercalează netezirea cu două mâini şi se trece la frământatul în contratimp.

c) Frământatul în contratimp

Pentru această formă de frământat, poziţia maseurului şi a mâinilor acestuia, precum şi liniile cu limitele lor sunt identice cu cele de la frământatul cu două mâini.

Maseurul revine la poziţia anterioară.

Se intercalează netezirile specifice şi se trece la frământatul sub formă de geluire.

d) Geluirea cu patru degete

Linia 1 – pe grupa de muşchi latero-externă. Mâna dreaptă se poziţionează pe partea latero-externă, sub articulaţia genunchiului, cu degetele: 2 pe şanţul format de grupa de muşchi anterioară şi cea latero-externă, 3 şi 4 pe şanţurile dintre muşchii grupei latero-externe, iar 5 pe şanţul creat de grupa de muşchi latero-externă şi cea posterioară. Geluirea se efectuează pe coapsă, până pe creasta iliacă laterală. Se revine şi se reia.

Linia 2 – pe grupa de muşchi anterioară. Mâna dreaptă se poziţionează sub rotulă, cu degetele: 2 pe şanţul format de grupa de muşchi latero-internă şi cea anterioară, 3 şi 4 pe şanţurile dintre muşchii grupei anterioare, iar 5 pe şanţul creat de grupa de muşchi latero-externă şi cea anterioară. Geluirea se efectuează pe coapsă, până pe creasta iliacă anterioară. Se revine şi se reia.

Linia 3 – pe grupa de muşchi latero-internă. Mâna stângă se fixează pe partea latero-internă, sub articulaţia genunchiului, cu degetele: 2 pe şanţul format de grupa de muşchi latero-internă şi cea anterioară, 3 şi 4 pe şanţurile dintre muşchii grupei latero-interne, iar 5 pe şanţul creat de grupa de muşchi latero-internă şi cea posterioară. Geluirea se efectuează pe coapsă, până la plica pelvină. Se revine şi se reia.

Se intercalează netezirile specifice şi se trece la fricţiune.

3. FRICŢIUNEA

Fricţiunea cu patru degete

Linia 1 – pe grupa de muşchi latero-externă. Mâna dreaptă se poziţionează pe partea latero-externă, sub articulaţia genunchiului, cu degetele: 2 pe şanţul format de grupa de muşchi anterioară şi cea latero-externă, 3 şi 4 pe şanţurile dintre muşchii grupei latero-externe, iar 5 pe şanţul creat de grupa de muşchi latero-externă şi cea posterioară. Fricţiunea se efectuează (urmărind şanţurile indicate) pe coapsă, până pe creasta iliacă laterală. Se revine şi se reia.

Linia 2 – pe grupa de muşchi anterioară. Mâna dreaptă se poziţionează sub rotulă, cu degetele: 2 pe şanţul format de grupa de muşchi latero-internă şi cea anterioară, 3 şi 4 pe şanţurile dintre muşchii grupei anterioare, iar 5 pe şanţul creat de grupa de muşchi

latero-externă şi cea anterioară. Fricţiunea se efectuează pe coapsă, până pe creasta iliacă anterioară. Se revine şi se reia.

Linia 3 – pe grupa de muşchi latero-internă. Mâna stângă se fixează pe partea latero-internă, sub articulaţia genunchiului, cu degetele: 2 pe şanţul format de grupa de muşchi latero-internă şi cea anterioară, 3 şi 4 pe şanţurile dintre muşchii grupei latero-interne, iar 5 pe şanţul creat de grupa de muşchi latero-internă şi cea posterioară. Fricţiunea se efectuează pe coapsă, până la plica pelvină. Se revine şi se reia.

*

* *

- ***MASAJUL ZONAL PE PLICA INGHINALĂ***

Poziţia piciorului pacientului este în triplă flexie, cu talpa pe pat sau susţinut de la nivelul genunchiului de mâna dreaptă a maseurului.

Poziţia maseurului: cu faţa spre regiunea de tratat.

Netezirea

Mâna stângă în uşor căuş se fixează cu partea cubitală pe partea latero-externă a articulaţiei şoldului. Netezirea se efectuează pe plica inghinală, până la plica pelvină. Se revine şi se reia.

Geluirea

Mâna stângă este suspendată cu degetele 2 şi 3 (sau deget pe deget) pe plica pelvină. Geluirea se efectuează pe plica inghinală şi creasta iliacă, până pe partea latero-externă a articulaţiei coxofemurale, în jurul căreia se insistă. Se revine şi se reia.

Se intercalează netezirea cu partea cubitală şi se trece la fricţiune.

Fricţiunea

Mâna stângă este suspendată cu degetele 2 şi 3 (sau deget pe deget) pe plica pelvină. Fricţiunea se efectuează pe plica inghinală şi creasta iliacă printre tendoane, până pe partea latero-externă a articulaţiei coxofemurale, în jurul căreia se insistă. Se revine şi se reia.

Se intercalează netezirea cu partea cubitală şi se trece la vibraţii.

Vibraţiile

Mâna stângă în uşor căuş se fixează cu partea cubitală pe partea latero-externă a articulaţiei şoldului. Vibraţiile se efectuează pe plica inghinală şi creasta iliacă, până la plica pelvină. Se revine şi se reia.

Se efectuează netezirea cu partea cubitală, apoi piciorul pacientului se întinde pe pat.

Maseurul revine la poziţia iniţială.

*

* *

Se intercalează netezirile specifice şi se trece la batere.

4. BATEREA

> ***ATENŢIE!***
> *Baterea şi vibraţiile sunt interzise în cazul pacienţilor cu varice.*

Poziţia maseurului: cu faţa spre regiunea de tratat.

Baterea cu căuşul, cu partea cubitală, cu pumnii şi sub formă de ciupitură se efectuează pe părţile: anterioară, latero-internă şi latero-externă ale coapsei.

Maseurul revine la poziţia anterioară.

Se intercalează netezirea cu două mâini şi se trece la vibraţii.

5. VIBRAŢIILE

a) Vibraţiile cu două mâini

Linia 1 – pe grupa de muşchi anterioară. Mâna dreaptă se fixează pe partea antero-laterală externă a articulaţiei genunchiului, iar mâna stângă pe partea antero-laterală internă. Vibraţiile se efectuează pe partea anterioară a coapsei, până pe creasta iliacă anterioară, apoi se alunecă în lateral, cu ambele mâini. Se revine şi se reia.

Linia 2 – pe grupele de muşchi latero-externă şi internă. Mâna dreaptă se fixează pe partea latero-externă, sub articulaţia genunchiului, iar mâna stângă pe partea latero-internă. Vibraţiile se efectuează (concomitent cu ambele mâini) pe coapsă, până la plica pelvină şi creasta iliacă laterală, apoi spre linia mediană a coapsei. Se revine şi se reia.

b) Vibraţiile cu patru degete

Linia 1 – pe grupa de muşchi latero-externă. Mâna dreaptă este suspendată pe partea latero-externă, sub articulaţia genunchiului, cu degetele: 2 pe şanţul format de grupa de muşchi anterioară şi cea latero-externă, 3 şi 4 fixate pe şanţurile dintre muşchii grupei latero-externe, iar 5 pe şanţul creat de grupele de muşchi latero-externă şi cea posterioară. Vibraţiile se efectuează (urmărind şanţurile indicate) pe coapsă, până pe creasta iliacă laterală. Se revine şi se reia.

Linia 2 – pe grupa de muşchi anterioară. Mâna dreaptă este suspendată pe partea anterioară, sub articulaţia genunchiului, cu degetele: 2 pe şanţul format de grupa de muşchi latero-internă şi cea anterioară, 3 şi 4 pe şanţurile dintre muşchii grupei anterioare, iar 5 pe şanţul creat de grupa de muşchi anterioară şi cea latero-externă. Vibraţiile se efectuează pe coapsă, până pe creasta iliacă anterioară. Se revine şi se reia.

Linia 3 – pe grupa de muşchi latero-internă. Mâna stângă este suspendată pe partea latero-internă, sub articulaţia genunchiului, cu degetele: 2 pe şanţul dintre grupele de muşchi anterioară şi cea latero-internă, 3 şi 4 pe şanţurile dintre muşchii grupei latero-interne, iar 5 pe şanţul dintre grupa de muşchi latero-internă şi cea posterioară. Vibraţiile se efectuează pe coapsă, până la plica pubiană. Se revine şi se reia.

Se intercalează netezirea cu două mâini şi se trece la manevrele ajutătoare.

B. MANEVRELE COMPLEMENTARE

Manevrele complementare care se efectuează sunt:

– rulatul şi cernutul pe coapsă (piciorul pacientului se fixează în triplă flexie cu talpa pe pat);

– tracţiunile şi tracţiunile cu scuturături pentru articulaţia coxofemurală.

Se intercalează netezirea şi se trece la mişcări.

C. PROCEDURI COMPLEMENTARE

MIŞCĂRILE

Mişcările care se efectuează sunt: pasive, pasivo-active, active, active cu încărcătură şi active cu opoziţie.

- ***Mişcări din articulaţia coxofemurală***

1. Mişcări pasive

a) Mişcarea de flexie a coapsei pe bazin

Poziţia maseurului: în ortostatism lateral, cu faţa spre articulaţia genunchiului.

Mâna stângă se fixează sub articulaţia genunchiului. Mâna dreaptă prinde piciorul pacientului de la nivelul articulaţiei gleznei şi efectuează mişcarea de flexie a coapsei pe bazin şi a gambei pe coapsă, încet şi progresiv, până la limita dureroasă (fig. II.67). Revenirea la poziţia iniţială se face tot lent, mâna stângă susţinând piciorul pacientului. Mişcarea se repetă de câte ori este nevoie.



Fig. II.67 – Mişcarea pasivă de flexie a coapsei pe bazin

b) Mişcări de abducţie şi de adducţie

Piciorul pacientului este în triplă flexie, cu talpa pe pat. Mâna stângă se poziţionează pe creasta iliacă anterioară, fixând bazinul, iar mâna dreaptă pe genunchi (fig. II.68), pe care îl împinge spre exterior (abducţie), până la limita dureroasă, apoi îl aduce la poziţia iniţială. În continuare îl trage spre interior (adducţie), până la limita dureroasă, după care îl aduce la poziţia iniţială. Mişcarea se repetă de câte ori este nevoie.

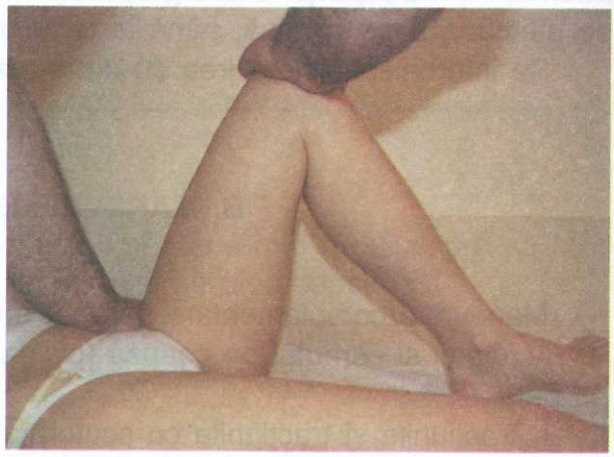

Fig. II.68 – Mişcările de abducţie şi de adducţie

c) Mişcări de rotaţie din articulaţia şoldului

Cu mâna dreaptă pe articulaţia gleznei, iar cu mâna stângă pe articulaţia genunchiului, maseurul ţine piciorul pacientului suspendat în dublă flexie.

Pentru rotaţia externă

Mâna dreaptă trage articulaţia gleznei spre linia mediană a corpului, iar mâna stângă împinge genunchiul spre partea latero-externă. Se efectuează mişcarea de rotaţie externă, lent şi progresiv, până la limita dureroasă. Apoi, mâna stângă trage genunchiul spre linia mediană, iar mâna dreaptă readuce piciorul la poziţia iniţială.

Pentru rotaţia internă

Mâna stângă trage genunchiul spre linia mediană a corpului (adducţie), iar mâna dreaptă duce piciorul spre exterior. Se efectuează mişcarea de rotaţie internă, lent şi progresiv, până la limita dureroasă, apoi mâna stângă duce genunchiul spre exterior, iar mâna dreaptă readuce piciorul la poziţia iniţială. Mişcările se repetă de câte ori este nevoie.

d) Mişcarea de circumducţie spre dreapta şi spre stânga

Maseurul cu mâna stângă prinde genunchiul în palmă, iar cu mâna dreaptă prinde piciorul de la articulaţia gleznei, ridicându-l de pe pat în dublă flexie şi efectuează mişcarea de circumducţie spre dreapta şi spre stânga.

2. Mişcări active

Maseurul indică pacientului să efectueze mişcările, ajutat sau singur, în funcţie de diagnostic, cu încărcătură adecvată sau/şi cu opoziţie la mişcare.

Se efectuează netezirea şi se trece la masajul regiunii anterioare a articulaţiei coxo-femurale drepte.

• ARTICULAŢIA ŞOLDULUI DREPT – PARTEA ANTERIOARĂ

Pentru articulaţia şoldului drept, poziţia pacientului, a maseurului şi a mâinilor acestuia sunt identice cu cele de la masajul pentru articulaţia şoldului stâng.

În ce priveşte liniile cu limitele lor, deosebirea constă în faptul că linia 1 este grupa de muşchi latero-internă şi se prelucrează cu mâna dreaptă, iar linia 3 este grupa de muşchi latero-externă şi se prelucrează cu mâna stângă.

Netezirea şi vibraţiile pe plica inghinală se efectuează începând de la plica pelvină, până pe partea latero-externă a articulaţiei coxofemurale.

Fricţiunea şi geluirea se efectuează începând de pe partea latero-externă a articulaţiei coxofemurale, până la plica pelvină.

V. MASAJUL REGIUNII COAPSEI

• ***Delimitare zonală***

În partea distală, coapsa este delimitată de linia articulaţiei genunchiului, iar în partea proximală, de liniile articulaţiei coxofemurale (plica inghinală, plica pelvină şi plica fesieră).

• ***Descriere anatomică***

Oase:

– osul femur.

Muşchi (tabelul II.V):

TABELUL II.V

A. GRUPA ANTERIOARĂ

MUŞCHI	ORIGINE	INSERŢIE	ACŢIUNE
Cvadricepsul femural			
a. Dreptul anterior	- Pe spina iliacă antero-superioară (tendon direct) - Pe şanţul intercotiloidian	- Pe tendonul cvadricipital (rotulian) - Pe ligamentul rotulian - Pe tuberozitatea anterioară tibială	- Flexor al coapsei - Extensor al gambei - Rotaţie externă - Abductor al coapsei
b. Vastul extern	Pe marele trohanter: - linia intertrohanteriană - linia aspră femurală	- Pe tendonul cvadricipital (rotulian) - Pe ligamentul rotulian - Pe tuberozitatea anterioară tibială	- Extensor al gambei
c. Vastul intern	- Pe linia intertrohanteriană - Pe linia aspră femurală	- Pe tendonul cvadricipital (rotulian) - Pe ligamentul rotulian - Pe tuberozitatea anterioară tibială	- Extensor al gambei
d. Cruralul	- Pe cele 2/3 superioare ale femurului	- Pe tendonul cvadricipital (rotulian) - Pe ligamentul rotulian - Pe tuberozitatea anterioară tibială	- Extensor al gambei

MUŞCHI	ORIGINE	INSERŢIE	ACŢIUNE
Croitor	- Pe spina iliacă antero-superioară	- Pe faţa internă a tibiei (tendonul „laba de gâscă" cu gracilis şi semitendinos)	- Flexor al coapsei - Rotaţia externă a coapsei - Flexor al gambei - Rotaţia internă a gambei (când genunchiul este flectat)
Psoasul mare	- Pe apofizele transverse ale vertebrelor lombare - Pe faţa laterală a corpurilor vertebrale D_{12}-L_5	- Pe trohanterul mic al femurului	- Flexor al coapsei - Extensor al coloanei lombare
Psoasul mic	- Pe faţa externă a corpului vertebrei T_{12} şi a primei vertebre lombare	- Pe creasta pectineală a pubisului	- Prin tracţiune asupra fasciei iliace şi a arcului iliopectineu protejează nervul femural de comprimare în timpul contracţiei psoasului mare

B. GRUPA LATERO-EXTERNĂ

MUŞCHI	ORIGINE	INSERŢIE	ACŢIUNE
Pectineu	- Pe ramura inferioară a pubisului	- Pe faţa medială a tibiei prin „laba de gâscă"	- Adducţia coapsei - Flexia gambei pe coapsă
Tensorul fascia lata	- Pe creasta iliacă externă - Pe spina iliacă antero-superioară	- Pe tuberculul extern tibial	- Rotaţia internă a coapsei - Abductor al coapsei - Flexor al coapsei
Piriform	- Pe sacru – faţa anterioară	- Pe marele trohanter şi extremitatea superioară a femurului	- Rotaţia externă a coapsei
Obturatorul extern	- În jurul găurii ischio-pubiene	- Pe marele trohanter şi extremitatea superioară a femurului	- Rotaţia externă a coapsei
Gemenii superior şi inferior	- În jurul găurii ischio-pubiene	- Cel superior pe spine ischiatice - Cel inferior pe tuberozitatea ischiatică	- Rotaţia externă a coapsei
Pătratul crural	- În jurul găurii ischio-pubiene	- Pe marele trohanter şi extremitatea superioară femurului	- Rotaţia externă a coapsei

C. GRUPA LATERO-INTERNĂ

MUŞCHI	ORIGINE	INSERŢIE	ACŢIUNE
Adductorii coapsei **a. adductorul mare** **b. adductorul mijlociu** **c. adductorul mic**	- Pe pubis	- Pe femur – linia aspră	- Adducţia coapsei - Rotaţia externă a coapsei - Flexia coapsei
Gracilis (dreptul intern)	- Pe pubis	- Pe faţa internă a tibiei (tendonul „laba de gâscă")	- Adductor al coapsei - Flexor al coapsei (până la 40°) - Rotaţia internă a gambei (când genunchiul este flectat)

D. GRUPA POSTERIOARĂ

MUŞCHI	ORIGINE	INSERŢIE	ACŢIUNE
Bicepsul femural	- Pe ischion (lunga porţiune) - Pe linia aspră femurală (scurta porţiune)	- Pe capul peroneului - Pe tuberozitatea externă a tibiei	- Flexor al gambei - Rotaţia externă a gambei (când genunchiul este flectat) - Extensor al coapsei
Semitendinos	- Pe ischion	- Pe faţa internă a tibiei (tendonul „laba de gâscă")	- Flexor al gambei - Rotaţia internă a gambei - Extensor al coapsei
Semimembranos	- Pe ischion	- Pe tuberozitatea internă a tibiei	- Flexor al gambei - Rotaţia internă a gambei - Extensor al coapsei
Popliteu	- Pe epicondilul lateral femural	- Pe treimea superioară a feţei posterioare a tibiei	- Rotaţia internă a gambei - Flexor al gambei (pe primele 20°) - Extensor al gambei (90°-130°)

MUŞCHI	ORIGINE	INSERŢIE	ACŢIUNE
Gluteul mare (fesierul mare)	- Pe fosa iliacă externă - Pe creasta iliacă posterioară - Pe faţa postero-inferioară a sacrului şi coccisului	- Pe femur – marginea externă a liniei aspre	- Extensor al coapsei - Rotaţie externă - Abductor - Adductor
Gluteul mijlociu (fesierul mijlociu)	- Pe fosa iliacă externă - Pe creasta iliacă	- Pe marele trohanter – faţa externă	- Abductor al coapsei - Rotaţia internă - Înclină bazinul - Flectează coapsa (din ortostatism la începutul mişcării)
Gluteul mic (fesierul mic)	- Pe fosa externă	- Pe marele trohanter – faţa anterioară	- Rotaţia internă a coapsei - Abductor al coapsei

Articulaţii:

a) Articulaţia coxofemurală este mobilă, pluriaxială (la formarea căreia participă extremitatea proximală a femurului).

b) Articulaţia genunchiului este mobilă, uniaxială (în balama), la formarea căreia participă extremitatea distală a femurului, împreună cu rotula şi platoul tibial.

- ***Delimitare regională***

În partea distală, regiunea este delimitată de articulaţia gleznei sau de treimea mijlocie a gambei, iar în partea proximală, de creasta iliacă (anterioară, laterală şi posterioară).

ORDINEA ŞI TEHNICA DE PRELUCRARE

Tratamentul pe regiunea coapselor se începe prelucrând cu toate manevrele masajului pe partea posterioară a coapsei drepte, trecându-se apoi la coapsa stângă. Se continuă pe partea anterioară a coapsei stângi şi apoi pe coapsa dreaptă.

Poziţia pacientului:

– pentru partea posterioară este în decubit ventral sau lateral.

– pentru partea anterioară este în decubit dorsal sau lateral.

Poziţia maseurului: în ortostatism lateral.

Poziţia pacientului şi a maseurului nu se descrie la fiecare manevră, ci numai când se schimbă.

Fiecare manevră (cu formele ei) se repetă de 3-5 ori, pe aceeaşi linie şi în cadrul aceloraşi limite (în funcţie de diagnostic).

Pe această regiune, se efectuează masajul zonal pe coapsă, manevrele pe care se pune accentul fiind frământatul şi fricţiunea.

- ***COAPSA DREAPTĂ – PARTEA POSTERIOARĂ***

Poziţia pacientului: în decubit ventral, cu picioarele în uşoară abducţie.
Poziţia maseurului: în ortostatism, în lateral, cu şoldul drept la nivelul labei piciorului pacientului, cu piciorul stâng în faţă.

A. MANEVRELE PRINCIPALE

1. NETEZIREA

a) Netezirea cu două mâini

Linia 1 – pe grupa de muşchi posterioară a gambei, a coapsei şi pe fesieri. Mâna dreaptă se poziţionează pe partea latero-externă a calcaneului, cu policele pe tendonul ahilian, iar mâna stângă pe partea latero-internă. Netezirea se efectuează pe partea posterioară a gambei, pe plica genunchiului, pe coapsă şi pe fesă, până la creasta iliacă. Se revine şi se reia.

Linia 2 – pe grupele de muşchi latero-externe, pe faţa tibiei şi pe grupa de muşchi latero-internă. Mâna dreaptă se poziţionează pe maleola externă, iar mâna stângă pe maleola internă (fig. II.69). Netezirea se efectuează (concomitent cu ambele mâini) cu mâna dreaptă pe partea latero-externă a gambei, a genunchiului şi a coapsei, până la creasta iliacă laterală, iar pe partea latero-internă, cu mâna stângă, pe faţa tibiei, pe genunchi şi pe coapsă, până la plica pelvină, apoi spre partea posterioară a fesei. Se revine şi se reia.



Fig. II. 69 – Netezirea cu două mâini pe linia 2

b) Netezirea cu patru degete

Linia 1 – pe grupele de muşchi latero-externe. Mâna dreaptă este suspendată sub maleola externă, cu degetele: 2 pe şanţul format de grupa de muşchi posterioară şi cea latero-externă, 3 şi 4 pe şanţurile dintre muşchii grupei latero-externe, iar 5 pe şanţul creat de grupa de muşchi latero-externă şi cea anterioară. Netezirea se efectuează pe gambă, pe genunchi şi pe coapsă, până la creasta iliacă laterală. Se revine şi se reia.

Linia 2 – pe grupele de muşchi posterioare şi pe fesieri. Mâna dreaptă este suspendată deasupra calcaneului, cu degetele: 2 pe şanţul format de grupa de muşchi posterioară şi muchia posterioară a tibiei, 3 şi 4 pe partea latero-internă, respectiv latero-externă a tendonului ahilian şi în continuare pe şanţurile dintre muşchii grupei posterioare, iar 5 pe şanţul creat de grupa de muşchi latero-externă şi cea posterioară. Netezirea se efectuează pe gambă, pe plica genunchiului şi în continuare pe coapsă (cu degetele: 2 pe şanţul dintre grupele de muşchi latero-internă şi posterioară, 3 şi 4 pe şanţurile dintre muşchii grupei posterioare, iar 5 pe şanţul dintre grupele de muşchi latero-externă şi posterioară) şi pe fesă, până pe creasta iliacă posterioară. Se revine şi se reia.

Linia 3 – pe faţa tibiei şi pe grupa de muşchi latero-internă. Mâna stângă este suspendată sub maleola internă, cu degetele: 2 pe şanţul format de grupa de muşchi posterioară şi muchia posterioară a tibiei, 3 şi 4 pe faţa tibiei, iar 5 pe şanţul creat între grupa de muşchi anterioară şi muchia anterioară a tibiei. Netezirea se efectuează pe tibie, pe genunchi şi în continuare pe coapsă (cu degetele: 2 pe şanţul format de grupa de muşchi posterioară şi latero-internă, 3 şi 4 pe şanţurile dintre muşchii grupei latero-interne, iar 5 pe şanţul creat de grupa de muşchi anterioară şi cea latero-internă), până la plica pelvină. Se revine şi se reia.

c) Netezirea sub formă de pieptene pe grupele de muşchi posterioare şi pe fesă

Mâna dreaptă se fixează pe partea postero-externă a tendonului ahilian, iar mâna stângă pe partea postero-internă. Netezirea se efectuează pe gambă, păşind peste plica genunchiului, apoi pe coapsă şi pe fesă, până la nivelul crestei iliace. Se revine şi se reia.

Se intercalează netezirea cu două mâini şi se trece la frământat.

2. FRĂMÂNTATUL

a) Frământatul cu o mână

Linia 1 – pe grupele de muşchi latero-externe. Mâna dreaptă se fixează pe maleola externă, cu policele pe şanţul dintre grupa de muşchi latero-externă şi cea posterioară, iar cu indexul pe şanţul dintre grupa de muşchi latero-externă şi cea anterioară (fig. II.70 a). Frământatul se efectuează (urmărind şanţurile indicate, adunând concomitent cu indexul şi cu policele) pe musculatura de pe gambă, până la articulaţia genunchiului (peste care se păşeşte). Se continuă pe musculatura de pe coapsă, până la creasta iliacă laterală (fig. II.70 b). Se revine şi se reia.

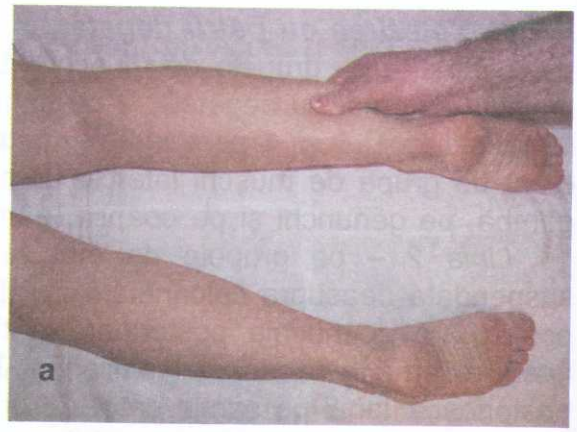

Fig. II.70 a – Frământatul cu o mână – linia 1 (latero-externă)

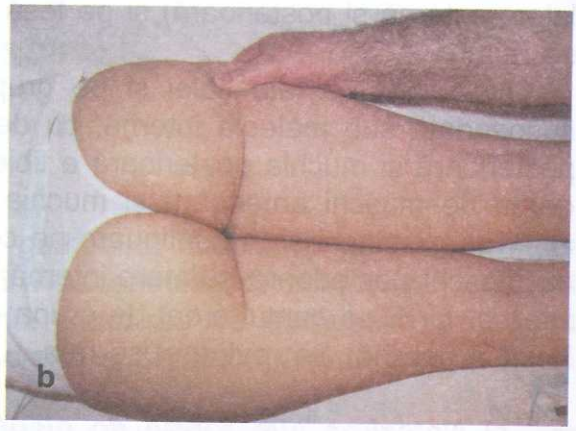

Fig. II.70 b – Frământatul cu o mână – linia 1 (latero-externă)

Linia 2 – pe grupele de muşchi posterioare şi pe fesieri. Mâna dreaptă se fixează pe calcaneu, cu policele pe şanţul dintre grupa de muşchi posterioară şi muchia posterioară a tibiei, iar cu indexul pe şanţul format de grupa de muşchi posterioară şi cea latero-externă (fig. II.71). Frământatul se efectuează (adunând concomitent cu indexul şi cu policele) pe musculatura de pe gambă, până la articulaţia genunchiului (peste care se păşeşte), se continuă pe musculatura de pe coapsă (cu indexul pe şanţul dintre grupele de muşchi latero-externă şi posterioară şi cu policele pe şanţul dintre grupele de muşchi latero-internă şi posterioară), până la plica fesieră şi apoi pe musculatura fesieră, până la creasta iliacă posterioară. Se revine şi se reia.

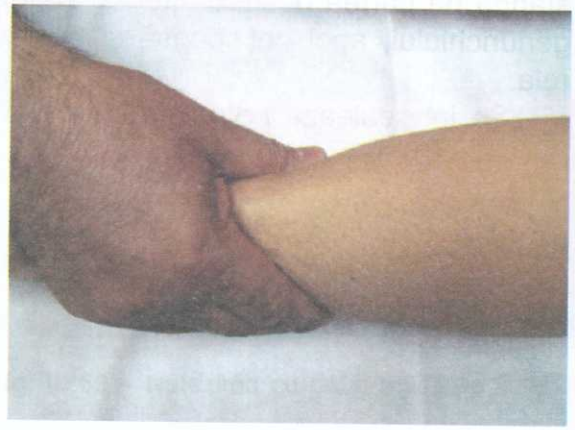

Fig. II.71 – Frământatul cu o mână – linia 2 (posterioară)

Linia 3 – pe grupa de muşchi latero-internă. Mâna stângă se fixează sub articulaţia genunchiului, cu policele pe şanţul creat de grupa de muşchi latero-internă şi cea posterioară, iar cu indexul pe şanţul dintre grupa de muşchi latero-internă şi cea anterioară (fig. II.72). Frământatul se efectuează (adunând concomitent cu indexul şi cu policele) pe musculatura de pe coapsă, până la plica pelvină. Se revine şi se reia.

Se intercalează netezirea cu două mâini şi se trece la frământatul cu două mâini.

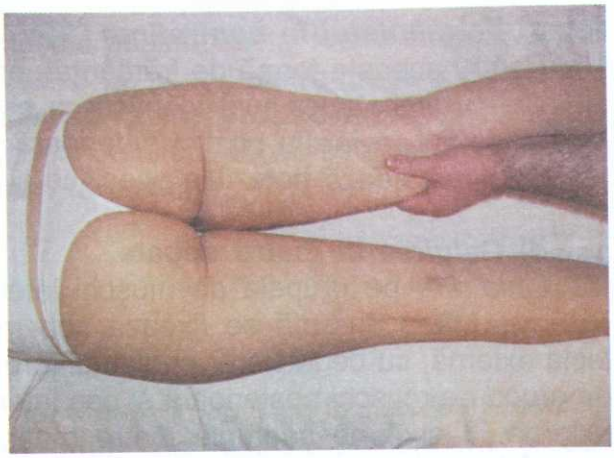

Fig. II.72 – Frământatul cu o mână – linia 3 (latero-internă)

b) Frământatul cu două mâini

Poziţia maseurului: cu faţa spre regiunea de tratat.

Linia 1 – pe grupele de muşchi latero-externe. Mâna dreaptă se fixează pe maleola externă, cu policele pe şanţul format de grupa de muşchi latero-externă şi cea posterioară, iar cu indexul pe şanţul dintre grupa de muşchi latero-externă şi cea anterioară, mâna stângă fiind oglinda mâinii drepte. Frământatul se efectuează (urmărind şanţurile indicate, adunând concomitent cu indexurile şi cu policele) pe musculatura de pe gambă, până la articulaţia genunchiului (peste care se păşeşte). Se continuă pe musculatura de pe coapsă, până la creasta iliacă laterală. Se revine şi se reia.

Linia 2 – pe grupele de muşchi posterioare şi pe fesieri. Mâna dreaptă se fixează pe calcaneu, cu policele pe şanţul format de grupa de muşchi posterioară şi muchia posterioară a tibiei, iar cu indexul pe şanţul creat de grupa de muşchi posterioară şi cea latero-externă, mâna stângă fiind oglinda mâinii drepte. Frământatul se efectuează (adunând concomitent cu indexurile şi cu policele) pe musculatura de pe gambă, până la articulaţia genunchiului (peste care se păşeşte), se continuă pe musculatura de pe coapsă (cu indexul pe şanţul dintre grupele de muşchi latero-externă şi posterioară şi cu policele pe şanţul dintre grupele de muşchi latero-internă şi posterioară), până la plica fesieră, apoi pe musculatura fesieră, până la creasta iliacă posterioară. Se revine şi se reia.

Linia 3 – pe grupa de muşchi latero-internă. Mâna stângă se fixează sub genunchi, cu policele pe şanţul format de grupa de muşchi latero-internă şi cea posterioară şi cu indexul pe şanţul creat de grupa de muşchi latero-internă şi cea anterioară, mâna dreaptă fiind oglinda mâinii stângi. Frământatul se efectuează (adunând concomitent cu indexurile şi cu policele) pe musculatura de pe coapsă, până la plica pelvină. Se revine şi se reia.

Se intercalează netezirea cu două mâini şi se trece la frământatul în contratimp.

c) Frământatul în contratimp

Pentru această formă de frământat, poziţia maseurului şi a mâinilor acestuia, precum şi liniile cu limitele lor sunt identice cu cele practicate la frământatul cu două mâini.

Maseurul revine la poziţia anterioară.

Se intercalează netezirile specifice şi se trece la frământatul sub formă de geluire.

d) Geluirea cu patru degete

Linia 1 – pe grupele de muşchi latero-externe. Mâna dreaptă se fixează sub maleola externă, cu degetele: 2 pe şanţul format de grupa de muşchi posterioară şi cea latero-externă, 3 şi 4 pe şanţurile dintre muşchii grupei latero-externe, iar 5 pe şanţul creat de grupa de muşchi latero-externă şi cea anterioară (fig. II.73). Geluirea se efectuează (urmărind şanţurile indicate) pe gambă, pe articulaţia genunchiului şi pe coapsă, până la creasta iliacă laterală. Se revine şi se reia.



Fig. II.73 – Geluirea cu patru degete – linia 1 (latero-externă)

Linia 2 – pe grupele de muşchi posterioare şi pe fesă. Mâna dreaptă se fixează pe calcaneu, cu degetele: 2 pe şanţul format de grupa de muşchi posterioară şi muchia posterioară a tibiei, 3 şi 4 pe partea latero-internă, respectiv latero-externă a tendonului ahilian şi în continuare pe şanţurile dintre muşchii grupei posterioare, iar 5 pe şanţul creat de grupa de muşchi latero-externă şi cea posterioară (fig. II.74). Geluirea se efectuează pe gambă, pe plica genunchiului, se continuă pe coapsă (cu degetele: 2 pe şanţul dintre grupele de muşchi latero-internă şi posterioară, 3 şi 4 pe şanţurile dintre muşchii grupei posterioare, iar 5 pe şanţul dintre grupele de muşchi latero-externă şi posterioară) şi pe fesă, până pe creasta iliacă posterioară. Se revine şi se reia.



Fig. II.74 – Geluirea cu patru degete – linia 2 (posterioară)

Pe această linie se poate efectua şi geluirea cu ambele mâini concomitent.

Linia 3 – pe faţa tibiei şi pe grupa de muşchi latero-internă. Mâna stângă se fixează sub maleola internă, cu degetele: 2 pe şanţul dintre grupa de muşchi posterioară şi muchia posterioară a tibiei, 3 şi 4 pe faţa tibiei, iar 5 pe şanţul dintre muchia anterioară a tibiei şi grupa de muşchi anterioară. Geluirea se efectuează pe muchiile şi faţa tibiei, pe genunchi şi în continuare pe coapsă

(cu degetele: 2 pe şanţul format de grupa de muşchi posterioară şi latero-internă, 3 şi 4 pe şanţurile dintre muşchii grupei latero-interne, iar 5 pe şanţul dintre grupele de muşchi anterioară şi latero-internă), până la plica pelvină. Se revine şi se reia.

Pe liniile 1 şi 3 geluirea se poate efectua şi concomitent cu ambele mâini.

Se intercalează netezirile specifice şi se trece la fricţiune.

3. FRICŢIUNEA

Fricţiunea cu patru degete

Linia 1 – pe grupele de muşchi latero-externe. Mâna dreaptă se fixează sub maleola externă, cu degetele: 2 pe şanţul format de grupa de muşchi posterioară şi cea latero-externă, 3 şi 4 pe şanţurile dintre muşchii grupei latero-externe, iar 5 pe şanţul creat de grupa de muşchi latero-externă şi cea anterioară. Fricţiunea se efectuează (urmărind şanţurile indicate) pe gambă, pe genunchi şi pe coapsă, până pe creasta iliacă laterală. Se revine şi se reia.

Linia 2 – pe grupele de muşchi posterioare şi pe fesieri. Mâna dreaptă se poziţionează pe calcaneu, cu degetele: 2 pe şanţul dintre grupa de muşchi posterioară şi muchia posterioară a tibiei, 3 şi 4 pe partea latero-internă, respectiv latero-externă a tendonului ahilian şi în continuare pe şanţurile dintre muşchii grupei posterioare, iar 5 pe şanţul creat de grupele de muşchi latero-externă şi cea posterioară. Fricţiunea se efectuează pe gambă, pe plica genunchiului, se continuă pe coapsă (cu degetele: 2 pe şanţul dintre grupele de muşchi latero-internă şi posterioară, 3 şi 4 pe şanţurile dintre muşchii grupei posterioare, iar 5 pe şanţul dintre grupele de muşchi latero-externă şi posterioară) şi pe fesă, până pe creasta iliacă posterioară. Se revine şi se reia.

Pe această linie se poate efectua şi fricţiunea cu ambele mâini concomitent.

Linia 3 – pe faţa tibiei şi pe grupa de muşchi latero-internă. Mâna stângă se fixează sub maleola internă, cu degetele: 2 pe şanţul dintre grupa de muşchi posterioară şi muchia posterioară a tibiei, 3 şi 4 pe faţa tibiei, iar 5 pe şanţul dintre muchia anterioară a tibiei şi grupa de muşchi anterioară. Fricţiunea se efectuează pe muchiile şi faţa tibiei, pe articulaţia genunchiului şi în continuare pe coapsă (cu degetele: 2 pe şanţul format de grupa de muşchi posterioară şi cea latero-internă, 3 şi 4 pe şanţurile dintre muşchii grupei latero-interne, iar 5 pe şanţul creat de grupa de muşchi anterioară şi cea latero-internă, până pe plica pelvină) (fig. II.75). Se revine şi se reia.

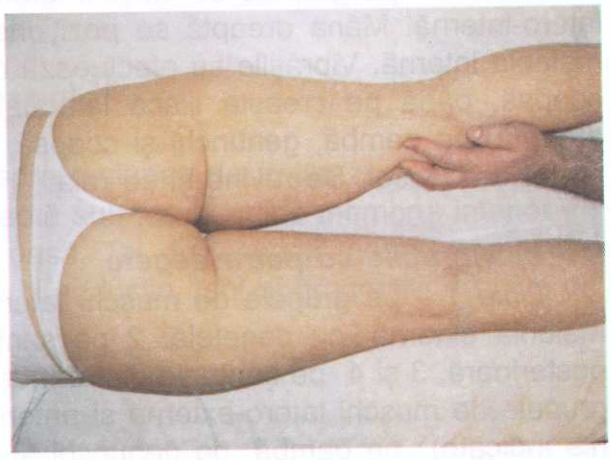

Fig. II.75 – Fricţiunea cu patru degete – linia 3 (latero-internă)

În funcţie de diagnostic, pe liniile 1 şi 3 fricţiunea se poate efectua şi cu ambele mâini concomitent.

Se intercalează netezirile specifice şi se trece la batere.

4. BATEREA

> ***ATENŢIE!***
> *Baterea şi vibraţiile sunt interzise în cazul pacienţilor cu varice.*

Poziţia maseurului: cu faţa spre regiunea de tratat.

Baterea cu căuşul, cu partea cubitală, cu pumnii şi sub formă de ciupitură se efectuează pe gambă (evitând plica genunchiului), pe coapsă şi pe fesă.

Maseurul revine la poziţia anterioară.

Se intercalează netezirea cu două mâini şi se trece la vibraţii.

5. VIBRAŢIILE

a) Vibraţiile cu două mâini

Linia 1 – pe grupele de muşchi posterioare şi pe fesieri. Mâna dreaptă se fixează pe partea latero-externă a tendonului ahilian, iar mâna stângă pe partea latero-internă. Vibraţiile se efectuează pe partea posterioară a gambei, pe plica genunchiului, se continuă pe coapsă şi pe fesă, până pe creasta iliacă posterioară. Se revine şi se reia.

Linia 2 – pe grupele de muşchi latero-externe, pe faţa tibiei şi pe grupa de muşchi latero-internă. Mâna dreaptă se poziţionează pe maleola externă, iar mâna stângă pe maleola internă. Vibraţiile se efectuează cu mâna dreaptă pe gambă, pe genunchi şi pe coapsă, până pe creasta iliacă laterală, iar cu mâna stângă (concomitent cu mâna dreaptă) pe gambă, genunchi şi coapsă, până la plica pelvină, apoi spre partea posterioară a coapsei. Se revine şi se reia.

b) Vibraţiile cu patru degete

Linia 1 – pe grupele de muşchi latero-externe. Mâna dreaptă este suspendată sub maleola externă, cu degetele: 2 pe şanţul dintre grupele de muşchi latero-externă şi posterioară, 3 şi 4 pe şanţurile dintre muşchii grupei latero-externe, iar 5 pe şanţul dintre grupele de muşchi latero-externă şi anterioară. Vibraţiile se efectuează (urmărind şanţurile indicate) pe gambă, pe genunchi şi pe coapsă, până la creasta iliacă laterală. Se revine şi se reia.

Linia 2 – pe grupele de muşchi posterioare şi pe fesieri. Mâna dreaptă este suspendată deasupra calcaneului, cu degetele: 2 pe şanţul format de grupa de muşchi

posterioară şi muchia posterioară a tibiei, 3 şi 4 pe partea latero-internă, respectiv latero-externă a tendonului ahilian şi în continuare pe şanţurile dintre muşchii grupei posterioare, iar 5 pe şanţul creat de grupa de muşchi latero-externă şi cea posterioară. Vibraţiile se efectuează pe gambă şi pe plica genunchiului. Se continuă pe coapsă (cu degetele: 2 pe şanţul dintre grupele de muşchi latero-internă şi posterioară, 3 şi 4 pe şanţurile dintre muşchii grupei posterioare, iar 5 pe şanţul dintre grupele de muşchi latero-externă şi posterioară) şi pe fesă, până pe creasta iliacă posterioară. Se revine şi se reia.

Linia 3 – pe faţa tibiei şi pe grupa de muşchi latero-internă. Mâna stângă este suspendată sub maleola internă, cu degetele: 2 pe şanţul dintre grupa de muşchi posterioară şi muchia posterioară a tibiei, 3 şi 4 pe faţa tibiei, iar 5 pe şanţul dintre muchia anterioară a tibiei şi grupa de muşchi anterioară. Vibraţiile se efectuează pe tibie şi pe articulaţia genunchiului şi în continuare pe coapsă (cu degetele: 2 pe şanţul format de grupa de muşchi posterioară şi cea latero-internă, 3 şi 4 pe şanţurile dintre muşchii grupei latero-interne, iar 5 pe şanţul creat de grupa de muşchi anterioară şi cea latero-internă), până pe plica pelvină. Se revine şi se reia.

Se intercalează netezirea cu două mâini şi se trece la mişcări.

B. PROCEDURI COMPLEMENTARE

MIŞCĂRILE

Mişcările care se efectuează sunt: pasive, pasivo-active, active, active cu încărcătură şi active cu opoziţie.

- ***Mişcări din articulaţia coxofemurală***

1. Mişcări pasive (extensia coapsei pe bazin)

Poziţia maseurului: în ortostatism, cu faţa spre regiunea de tratat.

Mâna stângă fixează bazinul, iar mâna dreaptă sub rotulă ridică membrul inferior, în extensie, lent şi progresiv, până la limita dureroasă. Tot din această poziţie a mâinilor maseurului se efectuează mişcarea de abducţie şi adducţie, lent şi progresiv, de câte ori este nevoie.

2. Mişcări pasivo-active

Poziţia maseurului şi a mâinilor este identică cu cea practicată la mişcările pasive. Deosebirea este că, la această mişcare, participă şi pacientul (în funcţie de diagnostic).

3. Mişcări active

Maseurul fixează cu mâna stângă bazinul. Pacientul efectuează mişcarea de extensie a coapsei pe bazin, precum şi mişcările de adducţie şi abducţie.

4. Mişcări active cu încărcătură

Maseurul cu mâna stângă fixează bazinul, iar cu mâna dreaptă pe plica genunchiului exercită încărcătură adecvată.

5. Mişcări active cu opoziţie

În funcţie de diagnostic, se efectuează şi mişcări active de extensie cu opoziţie, la care maseurul (tot cu mâna stângă fixează bazinul, iar cu mâna dreaptă deasupra plicii genunchiului) face opoziţie la mişcarea de extensie (blochează mişcarea în vederea decontracturării prin suprasolicitarea fibrelor musculare).

• *Mişcări din articulaţia genunchiului*

1. Mişcări pasive (flexia gambei pe coapsă)

Poziţia maseurului: în ortostatism, cu faţa spre regiunea de tratat.

Mâna stângă fixează coapsa, iar mâna dreaptă pe partea anterioară a articulaţiei gleznei ridică gamba, efectuând mişcarea de flexie a gambei pe coapsă (fig. II.76), lent şi progresiv, până la limita durerii, de câte ori este nevoie. Revenirea piciorului la poziţia iniţială se face tot lent, fiind susţinut de mâna dreaptă a maseurului.



Fig. II.76 – Mişcări pasive de flexie a gambei pe coapsă

2. Mişcări pasivo-active

Poziţia maseurului şi a mâinilor acestuia este identică cu cea de la mişcarea pasivă. Deosebirea constă în faptul că pacientul trebuie să participe la flectarea gambei.

3. Mişcări active

Maseurul indică pacientului să efectueze aceleaşi mişcări singur, cu încărcătură sau şi cu opoziţie la mişcare (în funcţie de diagnostic).

Se efectuează netezirea cu două mâini şi se trece la masajul coapsei stângi.

• COAPSA STÂNGĂ – PARTEA POSTERIOARĂ

Poziţia pacientului, a maseurului şi a mâinilor acestuia este identică cu cea de la masajul coapsei membrului inferior drept. În ce priveşte liniile, deosebirea constă în faptul că, la coapsa stângă, linia 1 este grupa de muşchi latero-internă şi se prelucrează cu mâna dreaptă, iar linia 3 este grupa de muşchi latero-externă şi se prelucrează cu mâna stângă.

Pentru efectuarea masajului pe partea anterioară, pacientul îşi schimbă poziţia în decubit dorsal.

• COAPSA STÂNGĂ – PARTEA ANTERIOARĂ

Poziţia pacientului: în decubit dorsal, cu picioarele în uşoară abducţie.

Poziţia maseurului: în ortostatism, în partea laterală dreaptă a pacientului, cu şoldul drept la nivelul articulaţiei gleznei şi cu piciorul stâng în faţă.

A. MANEVRELE PRINCIPALE

1. NETEZIREA

a) Netezirea cu două mâini

Linia 1 – pe grupele de muşchi anterioare. Mâna dreaptă se fixează pe articulaţia gleznei, pe partea antero-laterală externă, iar mâna stângă pe partea antero-laterală internă. Netezirea se efectuează pe gambă, pe genunchi şi pe coapsă, până pe plica inghinală. Se revine şi se reia.

Linia 2 – pe grupele de muşchi latero-externe, pe faţa tibiei şi pe grupa de muşchi latero-internă. Mâna dreaptă se fixează pe maleola externă, iar mâna stângă pe maleola internă. Netezirea se efectuează (concomitent cu ambele mâini) pe gambă, pe genunchi şi pe coapsă, până la plica pelvină şi creasta iliacă laterală, în continuare până pe linia mediană a coapsei. Se revine şi se reia.

b) Netezirea cu patru degete

Linia 1 – pe grupele de muşchi latero-externe. Mâna dreaptă este suspendată sub maleola externă, cu degetele: 2 pe şanţul format de grupa anterioară şi cea latero-externă, 3 şi 4 pe şanţurile dintre muşchii grupei latero-externe, iar 5 pe şanţul creat de grupa posterioară şi cea latero-externă. Netezirea se efectuează (urmărind şanţurile indicate) pe gambă, pe genunchi şi pe coapsă, până pe creasta iliacă laterală. Se revine şi se reia.

Linia 2 – pe grupele de muşchi anterioare. Mâna dreaptă este suspendată deasupra articulaţiei gleznei, cu degetele: 2 pe şanţul dintre marginea anterioară a tibiei şi grupa de muşchi anterioară, 3 şi 4 pe şanţurile dintre muşchii grupei anterioare, iar 5 pe şanţul dintre grupa de muşchi anterioară şi cea latero-externă. Netezirea se efectuează pe gambă şi pe genunchi. Se continuă pe coapsă (cu degetele: 2 pe şanţul format de grupa de muşchi latero-internă şi cea anterioară, 3 şi 4 pe şanţurile dintre fasciculele şi muşchii grupei anterioare, iar 5 pe şanţul creat de grupa de muşchi latero-externă şi cea anterioară), până pe creasta iliacă anterioară. Se revine şi se reia.

Linia 3 – pe faţa tibiei şi pe grupa de muşchi latero-internă. Mâna stângă este suspendată sub maleola internă, cu degetele: 2 pe şanţul dintre grupa de muşchi anterioară şi muchia anterioară a tibiei, 3 şi 4 pe faţa tibiei, iar 5 pe şanţul dintre grupa de muşchi posterioară şi muchia posterioară a tibiei. Netezirea se efectuează pe faţa, pe muchiile tibiei şi pe articulaţia genunchiului. Se continuă pe coapsă (cu degetele: 2 pe şanţul dintre grupele de muşchi anterioară şi cea latero-internă, 3 şi 4 pe şanţurile dintre muşchii grupei latero-interne, iar 5 pe şanţul creat de grupa de muşchi posterioară şi cea latero-internă), până la plica pelvină. Se revine şi se reia.

c) Netezirea sub formă de pieptene pe grupa de muşchi anterioară de pe coapsă

Partea dorsală a mâinii drepte se fixează pe partea antero-externă deasupra rotulei, iar mâna stângă pe partea antero-internă. Netezirea se efectuează pe coapsă, până la plica inghinală. Se revine se reia.

Se intercalează netezirea cu două mâini şi se trece la frământatul cu o mână.

2. FRĂMÂNTATUL

a) Frământatul cu o mână

Linia 1 – pe grupele de muşchi latero-externe. Mâna dreaptă se poziţionează sub maleola externă, cu policele pe şanţul format de grupa de muşchi anterioară şi cea latero-externă şi cu indexul pe şanţul dintre grupa de muşchi posterioară şi latero-externă (fig. II.77). Frământatul se efectuează (urmărind

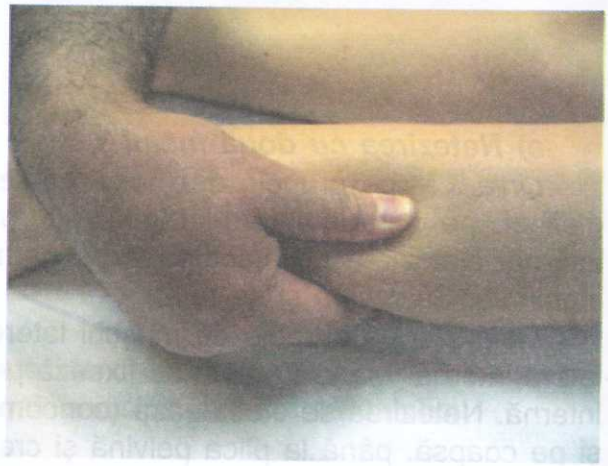

Fig. II.77 – Frământatul cu o mână – linia 1 (latero-externă)

şanţurile indicate, adunând concomitent cu indexul şi cu policele) pe musculatura de pe gambă, până la articulaţia genunchiului (peste care se păşeşte). Se continuă pe musculatura de pe coapsă, până la creasta iliacă laterală. Se revine şi se reia.

Linia 2 – pe grupele de muşchi anterioare. Mâna dreaptă se poziţionează pe articulaţia gleznei, cu policele pe şanţul dintre muchia anterioară a tibiei şi grupa de muşchi anterioară, iar cu indexul pe şanţul dintre grupa de muşchi anterioară şi cea latero-externă (fig. II.78). Frământatul se efectuează (adunând concomitent cu indexul şi cu policele) pe musculatura de pe gambă, până la articulaţia genunchiului (peste care se păşeşte). Se continuă pe musculatura de pe coapsă (cu policele pe şanţul dintre grupele de muşchi latero-internă şi cea anterioară, iar cu indexul pe şanţul format de grupa de muşchi anterioară şi cea latero-externă), până la plica inghinală. Se revine şi se reia.



Fig. II.78 – Frământatul cu o mână – linia 2 (anterioară)

Linia 3 – pe grupa de muşchi latero-internă. Mâna stângă se poziţionează pe partea latero-internă, sub articulaţia genunchiului, cu policele pe şanţul format de grupa de muşchi anterioară şi cea latero-internă, iar cu indexul pe şanţul creat de grupa de muşchi posterioară şi cea latero-internă (în deschiderea formată de acestea aflându-se grupa de muşchi latero-internă) (fig. II.79). Frământatul se efectuează (adunând concomitent cu indexul şi cu policele) pe musculatura de pe coapsă, până la plica pubiană. Se revine şi se reia.

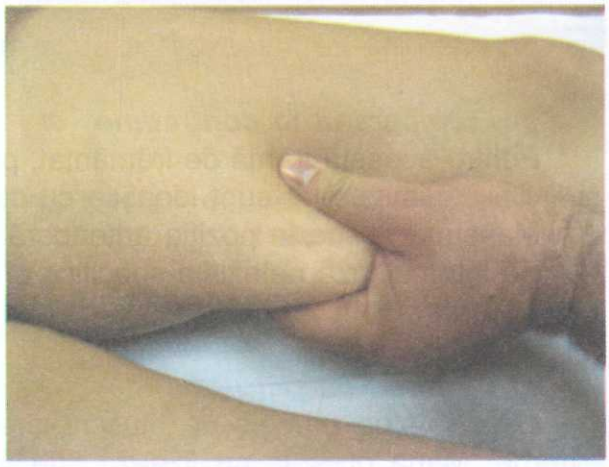

Fig. II.79 – Frământatul cu o mână – linia 3 (latero-internă)

Se intercalează netezirea cu ambele mâini şi se trece la frământatul cu două mâini.

b) Frământatul cu două mâini

Poziţia maseurului: cu faţa spre regiunea de tratat.

Linia 1 – pe grupele de muşchi latero-externe. Mâna dreaptă se poziţionează sub maleola externă, cu policele pe şanţul format de grupa de muşchi anterioară şi cea latero-externă, iar cu indexul pe şanţul format de grupa de muşchi posterioară şi cea

latero-externă, mâna stângă fiind oglinda mâinii drepte. Frământatul se efectuează (urmărind şanţurile indicate, adunând concomitent cu indexurile şi cu policele) pe musculatura de pe gambă, până la articulaţia genunchiului (peste care se păşeşte). Se continuă pe musculatura de pe partea latero-externă a coapsei, până la creasta iliacă laterală. Se revine şi se reia.

Linia 2 – pe grupele de muşchi anterioare. Mâna dreaptă se poziţionează pe articulaţia gleznei, cu policele pe şanţul dintre muchia anterioară a tibiei şi grupa de muşchi anterioară, iar cu indexul pe şanţul format de grupa de muşchi anterioară şi cea latero-externă, mâna stângă fiind oglinda mâinii drepte. Frământatul se efectuează (adunând concomitent cu indexurile şi cu policele) pe musculatura de pe gambă, până la articulaţia genunchiului (peste care se păşeşte). Se continuă pe musculatura de pe coapsă (cu policele pe şanţul creat de grupa de muşchi anterioară şi cea latero-internă, iar cu indexurile pe şanţul dintre grupele de muşchi anterioară şi latero-externă), până la plica inghinală. Se revine şi se reia.

Linia 3 – pe grupa de muşchi latero-internă. Mâna stângă se poziţionează pe partea latero-internă, sub genunchi, cu policele pe şanţul dintre grupele de muşchi anterioară şi latero-internă, iar cu indexul pe şanţul dintre grupele de muşchi posterioară şi latero-internă (între deschiderea acestora aflându-se grupa de muşchi latero-internă), mâna dreaptă fiind oglinda mâinii stângi. Frământatul se efectuează (adunând concomitent cu indexurile şi cu policele) pe musculatura de pe coapsă, până la plica pelvină. Se revine şi se reia.

Se intercalează netezirea cu două mâini şi se trece la frământatul în contratimp.

c) Frământatul în contratimp

Pentru această formă de frământat, poziţia maseurului şi a mâinilor acestuia, precum şi liniile cu limitele lor sunt identice cu cele practicate la frământatul cu două mâini.

Maseurul revine la poziţia anterioară.

Se intercalează netezirile specifice şi se trece la frământatul sub formă de geluire.

d) Geluirea cu patru degete

Linia 1 – pe grupele de muşchi latero-externe. Mâna dreaptă se fixează sub maleola externă, cu degetele: 2 pe şanţul format de grupa de muşchi anterioară şi cea latero-externă, 3 şi 4 pe şanţurile dintre muşchii grupei latero-externe, iar 5 pe şanţul creat de grupa de muşchi posterioară şi cea latero-externă (fig. II.80 a).



Fig. II.80 a – Geluirea cu 4 degete – linia 1 (latero-externă)

Geluirea se efectuează (urmărind şanţurile indicate) pe gambă şi pe genunchi. Se continuă pe coapsă (fig. II.80 b), până pe creasta iliacă laterală. Se revine şi se reia.



Fig. II.80 b – Geluirea cu 4 degete – linia 1 (latero-externă)

Linia 2 – pe grupele de muşchi anterioare. Mâna dreaptă se fixează pe articulaţia gleznei, cu degetele: 2 pe şanţul dintre muchia anterioară a tibiei şi grupa de muşchi anterioară, 3 şi 4 pe şanţurile dintre muşchii grupei anterioare, iar 5 pe şanţul dintre grupa de muşchi anterioară şi cea latero-externă (fig. II.81 a).



Fig. II.81 a – Geluirea cu patru degete – linia 2 (anterioară)

Geluirea se efectuează pe gambă şi pe genunchi. Se continuă pe coapsă (cu degetele: 2 pe şanţul dintre grupa de muşchi latero-internă şi cea anterioară, 3 şi 4 pe şanţurile dintre fasciculele şi muşchii grupei anterioare, iar 5 pe şanţul dintre grupa de muşchi latero-externă şi cea anterioară), până pe creasta iliacă anterioară (fig II.81 b). Se revine şi se reia.



Fig. II.81 b – Geluirea cu patru degete – linia 2 (anterioară)

Linia 3 – pe faţa tibiei şi pe grupa de muşchi latero-internă. Mâna stângă se fixează sub maleola internă, cu degetele: 2 pe şanţul dintre muchia anterioară a tibiei şi grupa de muşchi anterioară, 3 şi 4 pe faţa tibiei, iar 5 pe şanţul dintre muchia posterioară a tibiei şi grupa de muşchi posterioară (fig. II.82). Geluirea se efectuează pe faţa şi muchiile tibiei, pe articulaţia genunchiului. Se continuă pe coapsă (cu degetele: 2 pe şanţul format de grupa de muşchi anterioară şi cea latero-internă, 3 şi 4 pe şanţurile dintre muşchii grupei latero-interne, iar 5 pe şanţul dintre grupa de muşchi posterioară şi cea latero-internă), până la plica pubiană. Se revine şi se reia.



Fig. II.82 – Geluirea cu patru degete – linia 3 (latero-internă)

Pe liniile 1 şi 3 geluirea se poate efectua şi cu ambele mâini (concomitent).

Se intercalează netezirile specifice şi se trece la fricţiune.

3. FRICŢIUNEA

Fricţiunea cu patru degete

Linia 1 – pe grupele de muşchi latero-externe. Mâna dreaptă se fixează sub maleola externă, cu degetele: 2 pe şanţul format de grupele de muşchi anterioară şi cea latero-externă, 3 şi 4 pe şanţurile dintre muşchii grupei latero-externe, iar 5 pe şanţul dintre grupa de muşchi posterioară şi cea latero-externă. Fricţiunea se efectuează (urmărind şanţurile indicate) pe gambă, pe genunchi şi pe coapsă, până pe creasta iliacă laterală. Se revine şi se reia.

Linia 2 – pe grupele de muşchi anterioare. Mâna dreaptă se fixează pe articulaţia gleznei, cu degetele: 2 pe şanţul dintre muchia anterioară a tibiei şi grupa de muşchi anterioară, 3 şi 4 pe şanţurile dintre muşchii grupei anterioare, iar 5 pe şanţul dintre grupa de muşchi anterioară şi cea latero-externă. Fricţiunea se efectuează pe gambă şi pe genunchi. Se continuă pe coapsă (cu degetele: 2 pe şanţul format de grupa de muşchi latero-internă şi cea anterioară, 3 şi 4 pe şanţurile dintre fasciculele şi muşchii grupei anterioare, iar 5 pe şanţul creat de grupa de muşchi latero-externă şi cea anterioară), până pe creasta iliacă anterioară. Se revine şi se reia.

Linia 3 – pe faţa tibiei şi pe grupa de pe muşchi latero-internă. Mâna stângă se poziţionează sub maleola internă, cu degetele: 2 pe şanţul dintre muchia anterioară a tibiei şi grupa de muşchi anterioară, 3 şi 4 pe faţa tibiei, iar 5 pe şanţul dintre muchia posterioară a tibiei şi grupa de muşchi posterioară. Fricţiunea se efectuează pe faţa şi muchiile tibiei şi pe articulaţia genunchiului. Se continuă pe coapsă (cu degetele: 2 pe şanţul format de grupa de muşchi anterioară şi cea latero-internă, 3 şi 4 pe şanţurile

dintre muşchii grupei latero-interne, iar 5 pe şanţul dintre grupa de muşchi posterioară şi cea latero-internă), până la plica pubiană. Se revine şi se reia.

Pe liniile 1 şi 3 fricţiunea se poate efectua şi cu ambele mâini (concomitent).

Se intercalează netezirile specifice şi se trece la batere.

4. BATEREA

> ***ATENŢIE!***
> *Baterea şi vibraţiile sunt interzise în cazul pacienţilor cu varice.*

Poziţia maseurului: cu faţa spre regiunea de tratat:

– baterea cu căuşul şi cu partea cubitală se efectuează pe părţile anterioară, latero-externă şi internă ale coapsei şi pe părţile anterioară şi latero-externă ale gambei;

– baterea cu pumnii se efectuează pe partea anterioară a coapsei şi, în funcţie de musculatură, pe partea antero-latero-externă a gambei;

– baterea sub formă de ciupitură se efectuează pe toată regiunea.

Maseurul revine la poziţia anterioară.

Se intercalează netezirea cu două mâini şi se trece la vibraţii.

5. VIBRAŢIILE

a) Vibraţiile cu două mâini

Linia 1 – pe grupele de muşchi anterioare. Mâna dreaptă se fixează pe partea antero-latero-externă a articulaţiei gleznei, iar mâna stângă pe partea antero-laterală internă. Vibraţiile se efectuează pe gambă, pe genunchi şi pe coapsă, până pe plica inghinală, apoi în lateral. Se revine şi se reia.

Linia 2 – pe grupele de muşchi latero-externe, pe faţa tibiei şi pe grupa de muşchi latero-internă. Mâna dreaptă se fixează pe maleola externă, iar mâna stângă pe maleola internă. Vibraţiile se efectuează (concomitent cu ambele mâini) pe gambă, pe genunchi şi pe coapsă, până la plica pelvină şi creasta iliacă laterală, apoi spre linia mediană a coapsei. Se revine şi se reia.

b) Vibraţiile cu patru degete

Linia 1 – pe grupele de muşchi latero-externe. Mâna dreaptă este suspendată sub maleola externă, cu dègetele: 2 pe şanţul creat de grupa de muşchi anterioară şi cea latero-externă, 3 şi 4 pe şanţurile dintre muşchii grupei latero-externe, iar 5 pe şanţul creat de grupa de muşchi posterioară şi latero-externă. Vibraţiile se efectuează (urmărind şanţurile indicate) pe gambă, pe genunchi şi pe coapsă, până pe creasta iliacă laterală. Se revine şi se reia.

Linia 2 – pe grupele de muşchi anterioare. Mâna dreaptă este suspendată deasupra articulaţiei gleznei, cu degetele: 2 pe şanţul dintre muchia anterioară a tibiei şi grupa de muşchi anterioară, 3 şi 4 pe şanţurile dintre muşchii grupei anterioare, iar 5 pe şanţul dintre grupele de muşchi anterioară şi cea latero-externă. Vibraţiile se efectuează pe gambă, pe genunchi, pe coapsă (cu degetele: 2 pe şanţul creat de grupa de muşchi latero-internă şi cea anterioară, 3 şi 4 pe şanţurile dintre fasciculele şi muşchii grupei anterioare, iar 5 pe şanţul format de grupa de muşchi latero-externă şi cea anterioară), până la plica pelvină şi creasta iliacă laterală. Se revine şi se reia.

Linia 3 – pe faţa tibiei şi pe grupa de muşchi latero-internă. Mâna stângă este suspendată sub maleola internă, cu degetele: 2 pe şanţul dintre muchia anterioară a tibiei şi grupa de muşchi anterioară, 3 şi 4 pe faţa tibiei, iar 5 pe şanţul dintre muchia posterioară a tibiei şi grupa de muşchi posterioară. Vibraţiile se efectuează pe faţa şi muchiile tibiei şi pe genunchi. Se continuă pe coapsă (cu degetele: 2 pe şanţul dintre grupa de muşchi anterioară şi cea latero-internă, 3 şi 4 pe şanţurile dintre muşchii grupei latero-interne, iar 5 pe şanţul dintre grupele de muşchi posterioară şi cea latero-internă), până la plica pubiană. Se revine şi se reia.

Se intercalează netezirea cu două mâini şi se trece la manevrele ajutătoare.

B. MANEVRELE COMPLEMENTARE

Manevrele complementare care se efectuează sunt:

– rulatul şi cernutul pe coapsă şi pe gambă (piciorul pacientului se fixează în triplă flexie cu talpa pe pat);

– tracţiunile şi tracţiunile cu scuturături pentru articulaţia şoldului şi a genunchiului.

Se intercalează netezirea cu două mâini pe ambele linii şi se trece la mişcări.

C. PROCEDURI COMPLEMENTARE

MIŞCĂRILE

Mişcările care se efectuează sunt: pasive, pasivo-active, active, active cu încărcătură şi cu opoziţie.

1. Mişcări pasive

a) Mişcări de flexie şi de extensie din articulaţiile coxofemurală şi a genunchiului

Poziţia maseurului: în ortostatism, lateral dreapta faţă de pacient, cu faţa spre articulaţia genunchiului.

Cu mâna stângă sub articulaţia genunchiului, iar cu mâna dreaptă se prinde articulaţia gleznei pacientului şi se efectuează mişcarea de flexie a coapsei pe bazin şi a gambei pe coapsă, încet şi progresiv, până la limita dureroasă (de câte ori este nevoie). Tot din această poziţie, cu mâna stângă pe articulaţia genunchiului şi cu mâna dreaptă sub calcaneu, se efectuează mişcarea de extensie a gambei pe coapsă (de câte ori este nevoie).

b) Mişcări de lateralitate (abducţie şi adducţie) pentru articulaţia coxofemurală

Piciorul pacientului este flectat, cu talpa pe pat.

Maseurul cu mâna stângă poziţionată pe creasta iliacă fixează bazinul, iar mâna dreaptă pe articulaţia genunchiului efectuează mişcările de abducţie şi adducţie, încet şi progresiv, de câte ori este nevoie (fig. II.83).



Fig. II.83 – Mişcări de lateralitate

c) Mişcări de rotaţie pentru articulaţia coxofemurală

Pentru rotaţia externă

Mâna dreaptă trage articulaţia gleznei spre linia mediană a corpului, iar mâna stângă împinge genunchiul spre partea laterală. Se efectuează mişcarea de rotaţie externă, lent şi progresiv, până la limita dureroasă. Apoi, mâna stângă trage genunchiul spre linia mediană, iar mâna dreaptă readuce piciorul la poziţia iniţială (fig. II.84).



Fig. II.84 – Mişcări de rotaţie externă

Pentru rotaţia internă

Cu mâna stângă se trage genunchiul spre linia mediană a corpului (adducţie), iar cu mâna dreaptă se duce piciorul spre exterior. Se efectuează mişcarea de rotaţie internă, lent şi progresiv, până la limita dureroasă, apoi mâna stângă duce genunchiul spre exterior, iar mâna dreaptă readuce piciorul la poziţia iniţială. Mişcările se repetă de câte ori este nevoie.

d) Mişcarea de circumducţie pentru articulaţia coxofemurală

Maseurul cu mâna stângă pe articulaţia genunchiului şi cu mâna dreaptă pe partea anterioară a articulaţiei gleznei ridică piciorul în dublă flexie şi efectuează lin mişcări circulare, spre dreapta şi apoi spre stânga.

2. Mişcări pasivo-active

Maseurul indică pacientului să efectueze aceleaşi mişcări ajutat sau singur.

3. Mişcări active

Maseurul indică pacientului să efectueze aceleaşi mişcări şi cu încărcătură sau şi cu opoziţie.

Se efectuează netezirea şi se trece la masajul coapsei drepte.

- ***COAPSA DREAPTĂ – PARTEA ANTERIOARĂ***

Poziţia pacientului, a maseurului şi a mâinilor acestuia, precum şi liniile cu limitele lor sunt identice cu cele de la masajul pentru coapsa anterioară a membrului inferior stâng, cu deosebirea că linia 1 este grupa de muşchi latero-internă şi se prelucrează cu mâna dreaptă, iar linia 3 este grupa de muşchi latero-externă şi se prelucrează cu mâna stângă.

VI. MASAJUL ARTICULAŢIEI GENUNCHIULUI

• ***Delimitare zonală***

În partea distală, articulaţia genunchiului este delimitată de extremitatea proximală a tibiei, iar în partea proximală, de extremitatea distală a femurului. În partea anterioară, articulaţia este delimitată de rotulă, iar în partea posterioară, de plica genunchiului.

• ***Descriere anatomică***

Oase care participă la formarea articulaţiei:
– extremitatea distală a femurului;
– rotula (patela);
– extremitatea proximală a tibiei.

Muşchii care mobilizează segmentele ce formează articulaţia (tabelul II.VI):

TABELUL II.VI

MUŞCHI	ORIGINE	INSERŢIE	ACŢIUNE
Semimembranos	- Pe ischion	- Pe tuberozitatea internă a tibiei	- Flexor al gambei - Rotaţia internă a gambei - Extensor al coapsei
Semitendinos	- Pe ischion	- Pe faţa internă a tibiei (cu tendonul „laba de gâscă")	- Flexor al gambei - Rotaţia internă a gambei - Extensor al coapsei
Bicepsul femural (cruralul)	- Pe ischion (lunga porţiune) - Pe linia aspră femurală (scurta porţiune)	- Pe capul peroneului - Pe tuberozitatea externă a tibiei	- Flexor al gambei - Rotaţia externă a gambei (când genunchiul este flectat) - Extensor al coapsei

MUŞCHI	ORIGINE	INSERŢIE	ACŢIUNE
Cvadricepsul crural **a. Dreptul anterior**	- Pe tendonul cvadricipital (rotulian) - Pe ligamentul rotulian - Pe spina iliacă antero-superioară (tendon direct) - Pe şanţul intercotiloidian	- Pe tendonul cvadricipital (rotulian) - Pe ligamentul rotulian	- Flexor al coapsei - Extensor al gambei - Rotaţie externă (a) - Abductor al coapsei
b. Vastul extern	- Pe marele trohanter (linia intertrohanteriană, linia aspră femurală)	- Pe tendonul cvadricipital (rotulian) - Pe ligamentul rotulian	- Flexor al coapsei - Extensor al gambei - Rotaţie externă (a) - Abductor al coapsei
c. Vastul intern	- Pe linia intertrohanteriană - Pe linia aspră femurală	- Pe tendonul cvadricipital (rotulian) - Pe ligamentul rotulian	- Extensor al gambei (b, c, d)
d. Cruralul	- Pe cele 2/3 superioare ale femurului	- Pe tendonul cvadricipital (rotulian) - Pe ligamentul rotulian	
Croitor	- Pe spina iliacă antero-superioară	- Pe faţa medială a extremităţii superioare a tibiei unde formează „laba de gâscă"	- Flexia coapsei pe bazin - Flexia gambei pe coaspă

Articulaţii:

Articulaţia femuropatelotibială este mobilă, uniaxială (în balama). În partea inferioară a articulaţiei genunchiului se află articulaţia tibioperonială.

- ***Delimitare regională***

În partea distală, regiunea este delimitată de articulaţia gleznei, iar în partea proximală, de articulaţia coxofemurală (plica fesieră, plica inghinală şi pelvină).

ORDINEA ŞI TEHNICA DE PRELUCRARE

Tratamentul pe regiunea articulaţiilor genunchilor se începe prelucrând cu toate manevrele masajului pe partea posterioară a articulaţiei genunchiului drept şi apoi a celui stâng. Se continuă pe partea anterioară a articulaţiei genunchiului stâng şi apoi a celui drept.

Poziţia pacientului:

– pentru partea posterioară este în decubit ventral, cu sau fără pernă sub abdomen, cu sau fără rulou sub glezne, sau în decubit lateral cu pernă între genunchi şi glezne;

– pentru partea anterioară, pacientul este în decubit dorsal sau lateral.

Poziţia maseurului: în ortostatism, în lateral.

Poziţia pacientului şi a maseurului nu se descrie la fiecare manevră, ci numai când se schimbă.

Fiecare manevră (cu formele ei) se repetă de 3-5 ori, pe aceeaşi linie şi în cadrul aceloraşi limite (în funcţie de diagnostic).

În cadrul acestei regiuni, se efectuează masajul zonal pe articulaţia genunchiului, manevrele pe care se pune accentul fiind geluirea şi fricţiunea.

• *ARTICULAŢIA GENUNCHIULUI DREPT – PARTEA POSTERIOARĂ*

Poziţia pacientului: în decubit ventral, cu picioarele în uşoară abducţie.

Poziţia maseurului: în ortostatism, în lateral, cu şoldul drept la nivelul labei piciorului pacientului, cu piciorul stâng în faţă.

A. MANEVRELE PRINCIPALE

1. NETEZIREA

a) Netezirea cu două mâini

Linia 1 – pe grupele de muşchi posterioare. Mâna dreaptă se fixează pe partea postero-externă a calcaneului, cu policele pe tendonul ahilian, iar mâna stângă pe partea postero-internă. Netezirea se efectuează pe partea posterioară a gambei, pe plica genunchiului şi pe coapsă, până la plica fesieră. Se revine şi se reia.

Linia 2 – pe grupele de muşchi latero-externe, pe faţa tibiei şi pe grupa de muşchi latero-internă. Mâna dreaptă se fixează pe maleola externă, iar mâna stângă pe maleola internă. Netezirea se efectuează (concomitent cu ambele mâini) cu mâna dreaptă pe partea latero-externă a gambei, a genunchiului şi a coapsei, până la creasta iliacă laterală, iar cu mâna stângă pe partea latero-internă a gambei, a genunchiului şi a coapsei, până la plica pelvină, apoi spre partea posterioară a coapsei. Se revine şi se reia.

b) Netezirea cu patru degete

Linia 1 – pe grupele de muşchi latero-externe. Mâna dreaptă este suspendată deasupra calcaneului, sub maleola externă, cu degetele: 2 pe şanţul dintre grupa de muşchi posterioară şi cea latero-externă, 3 şi 4 pe şanţurile dintre muşchii grupei latero-externe, iar 5 pe şanţul creat de grupa de muşchi latero-externă şi cea anterioară. Netezirea se efectuează (urmărind şanţurile indicate) pe gambă, pe genunchi şi pe coapsă, până pe creasta iliacă laterală. Se revine şi se reia.

Linia 2 – pe grupele de muşchi posterioare. Mâna dreaptă este suspendată deasupra calcaneului, cu degetele: 2 pe şanţul dintre grupa de muşchi posterioară şi muchia posterioară a tibiei, 3 şi 4 pe partea latero-internă, respectiv latero-externă a tendonului ahilian şi în continuare pe şanţurile dintre muşchii grupei posterioare, iar 5 pe şanţul format de grupa de muşchi latero-externă şi cea posterioară. Netezirea se efectuează pe gambă, pe plica genunchiului şi pe coapsă (cu degetele: 2 pe şanţul creat de grupa de muşchi latero-internă şi cea posterioară, 3 şi 4 pe şanţurile dintre fasciile şi muşchii grupei posterioare, iar 5 pe şanţul format între grupa de muşchi latero-internă şi posterioară), până pe plica fesieră. Se revine şi se reia.

Linia 3 – pe faţa tibiei şi pe grupa de muşchi latero-internă. Mâna stângă este suspendată deasupra calcaneului, sub maleola internă, cu degetele: 2 pe şanţul dintre muchia posterioară a tibiei şi grupa de muşchi posterioară, 3 şi 4 pe faţa tibiei, iar 5 pe şanţul dintre grupa de muşchi anterioară şi muchia anterioară a tibiei. Netezirea se efectuează pe faţa şi muchiile tibiei, pe articulaţia genunchiului şi în continuare pe coapsă (cu degetele: 2 pe şanţul dintre grupele de muşchi posterioară şi cea latero-internă, 3 şi 4 pe şanţurile dintre muşchii adductori, iar 5 pe şanţul dintre grupele de muşchi latero-internă şi cea anterioară), până la plica pelvină. Se revine şi se reia.

c) Netezirea sub formă de pieptene pe grupele de muşchi posterioare de pe gambă şi de pe coapsă

Mâna dreaptă se fixează pe partea postero-externă a tendonului ahilian, iar mâna stângă pe partea postero-internă. Netezirea se efectuează pe gambă (păşind peste plica genunchiului). Se continuă pe coapsă, până la plica fesieră. Se revine şi se reia.

Se intercalează netezirea cu două mâini şi se trece la frământatul cu o mână.

2. FRĂMÂNTATUL

a) Frământatul cu o mână

Linia 1 – pe grupele de muşchi latero-externe. Mâna dreaptă se fixează pe calcaneu, sub maleola externă, cu policele pe şanţul format de grupele de muşchi latero-externă şi posterioară, iar cu indexul pe şanţul dintre grupa de muşchi latero-externă şi cea anterioară. Frământatul se efectuează (urmărind şanţurile indicate, adunând concomitent cu policele şi cu indexul) pe musculatura de pe gambă, până la articulaţia genunchiului (peste care se păşeşte). Se continuă pe musculatura de pe coapsă, până la creasta iliacă laterală. Se revine şi se reia.

Linia 2 – pe grupele de muşchi posterioare. Mâna dreaptă se fixează pe calcaneu, cu policele pe şanţul dintre grupa de muşchi posterioară şi muchia posterioară a tibiei, iar cu indexul pe şanţul dintre grupa de muşchi posterioară şi cea latero-externă. Frământatul se efectuează (adunând concomitent cu policele şi cu indexul) pe musculatura de pe gambă, până la articulaţia genunchiului (peste care se păşeşte). Se continuă pe musculatura de pe coapsă (cu policele pe şanţul dintre grupele de muşchi

latero-internă şi posterioară, iar cu indexul pe şanţul dintre grupele de muşchi latero-externă şi posterioară), până la plica fesieră. Se revine şi se reia.

Linia 3 – pe grupa de muşchi latero-internă. Mâna stângă se fixează pe partea latero-internă, sub genunchi, cu policele pe şanţul creat de grupa de muşchi latero-internă şi cea posterioară şi cu indexul pe şanţul creat de grupa de muşchi latero-internă şi cea anterioară (în deschiderea formată de acestea aflându-se grupa de muşchi latero-internă). Frământatul se efectuează (adunând concomitent cu indexul şi cu policele) pe musculatura de pe coapsă, până la plica pelvină. Se revine şi se reia.

Se intercalează netezirea cu două mâini şi se trece la frământatul cu două mâini.

b) Frământatul cu două mâini

Poziţia maseurului: cu faţa spre regiunea de tratat.

Linia 1 – pe grupele de muşchi latero-externe. Mâna dreaptă se fixează pe calcaneu, sub maleola externă, cu policele pe şanţul format de grupa de muşchi latero-externă şi cea posterioară şi cu indexul pe şanţul dintre grupa de muşchi latero-externă şi cea anterioară, mâna stângă fiind oglinda mâinii drepte. Frământatul se efectuează (urmărind şanţurile indicate, adunând concomitent cu policele şi cu indexurile) pe musculatura de pe gambă, până la articulaţia genunchiului (peste care se păşeşte). Se continuă pe musculatura de pe coapsă, până la creasta iliacă laterală. Se revine şi se reia.

Linia 2 – pe grupele de muşchi posterioare. Mâna dreaptă se fixează pe calcaneu, cu policele pe şanţul dintre grupa de muşchi posterioară şi muchia posterioară a tibiei, iar cu indexul pe şanţul format de grupa de muşchi posterioară şi cea latero-externă, mâna stângă fiind oglinda mâinii drepte. Frământatul se efectuează (adunând concomitent cu indexurile şi cu policele) pe musculatura de pe gambă, până la articulaţia genunchiului (peste care se păşeşte). Se continuă pe musculatura de pe coapsă (cu policele pe şanţul dintre grupele de muşchi latero-internă şi posterioară, iar cu indexul pe şanţul dintre grupele de muşchi latero-externă şi posterioară), până la plica fesieră. Se revine şi se reia.

Linia 3 – pe grupa de muşchi latero-internă. Mâna stângă se fixează pe partea latero-internă, sub genunchi, cu policele pe şanţul format de grupa de muşchi latero-internă şi cea posterioară, iar cu indexul pe şanţul dintre grupa de muşchi latero-internă şi cea anterioară (în deschiderea creată de acestea aflându-se grupa de muşchi latero-internă), mâna dreaptă fiind oglinda mâinii stângi. Frământatul se efectuează (adunând concomitent cu policele şi cu indexurile) pe musculatura de pe coapsă, până la plica pelvină. Se revine şi se reia.

Se intercalează netezirea cu două mâini şi se trece la frământatul în contratimp.

c) Frământatul în contratimp

Pentru această formă de frământat, poziţia maseurului şi a mâinilor acestuia, precum şi liniile cu limitele lor sunt identice cu cele practicate la frământatul cu două mâini.

Maseurul revine la poziţia anterioară.

Se intercalează netezirile specifice şi se trece la frământatul sub formă de geluire.

d) Geluirea cu patru degete

Linia 1 – pe grupele de muşchi latero-externe. Mâna dreaptă se fixează pe calcaneu, sub maleola externă, cu degetele: 2 pe şanţul format de grupa de muşchi posterioară şi cea latero-externă, 3 şi 4 pe şanţurile dintre muşchii grupei latero-externe, iar 5 pe şanţul creat de grupa de muşchi latero-externă şi cea anterioară. Geluirea se efectuează (urmărind şanţurile indicate) pe gambă, pe articulaţia genunchiului şi pe coapsă, până pe creasta iliacă laterală. Se revine şi se reia.

Linia 2 – pe grupele de muşchi posterioare. Mâna dreaptă se poziţionează pe calcaneu, cu degetele: 2 pe şanţul creat de grupa de muşchi posterioară şi muchia posterioară a tibiei, 3 şi 4 pe partea latero-internă, respectiv latero-externă a tendonului ahilian şi în continuare pe şanţurile dintre muşchii grupei posterioare, iar 5 pe şanţul creat de grupa de muşchi latero-externă şi cea posterioară. Geluirea se efectuează pe gambă, pe plica genunchiului şi pe coapsă (cu degetele: 2 pe şanţul dintre grupele de muşchi latero-internă şi cea posterioară, 3 şi 4 pe şanţurile dintre muşchii grupei posterioare, iar 5 pe şanţul dintre grupele de muşchi latero-externă şi posterioară), până pe plica fesieră Se revine şi se reia.

Pe această linie se poate efectua şi geluirea cu ambele mâini concomitent.

Linia 3 – pe faţa tibiei şi pe grupa de muşchi latero-internă. Mâna stângă se fixează pe calcaneu, sub maleola internă, cu degetele: 2 pe şanţul dintre grupa de muşchi posterioară şi muchia posterioară a tibiei, 3 şi 4 pe faţa tibiei, iar 5 pe şanţul format de grupa de muşchi anterioară şi muchia anterioară a tibiei. Geluirea se efectuează pe faţa şi muchiile tibiei, pe genunchi şi în continuare pe coapsă (cu degetele: 2 pe şanţul dintre grupa de muşchi latero-internă şi cea posterioară, 3 şi 4 pe şanţurile dintre muşchii latero-interni, iar 5 pe şanţul creat de grupele de muşchi latero-internă şi anterioară), până la plica pelvină. Se revine şi se reia.

Geluirea pe liniile 1 şi 3 se poate efectua şi cu ambele mâini concomitent.

Se intercalează netezirile specifice şi se trece la fricţiune.

3. FRICŢIUNEA

Fricţiunea cu patru degete

Linia 1 – pe grupele de muşchi latero-externe. Mâna dreaptă se fixează pe calcaneu, sub maleola externă, cu degetele: 2 pe şanţul format de grupa de muşchi posterioară şi cea latero-externă, 3 şi 4 pe şanţurile dintre muşchii grupei latero-externe, iar 5 pe şanţul creat de grupa de muşchi latero-externă şi cea anterioară. Fricţiunea se efectuează (urmărind şanţurile indicate) pe gambă, pe articulaţia genunchiului şi pe coapsă, până pe creasta iliacă laterală. Se revine şi se reia

Linia 2 – pe grupele de muşchi posterioare. Mâna dreaptă se poziţionează pe calcaneu, cu degetele: 2 pe şanţul dintre grupa de muşchi posterioară şi muchia posterioară a tibiei, 3 şi 4 pe partea latero-internă, respectiv latero-externă a tendonului ahilian şi în continuare pe şanţurile dintre muşchii grupei posterioare, iar 5 pe şanţul creat de

grupa de muşchi latero-externă şi cea posterioară. Fricţiunea se efectuează pe gambă, pe plica genunchiului şi pe coapsă (cu degetele: 2 pe şanţul dintre grupele de muşchi latero-internă şi posterioară, 3 şi 4 pe şanţurile dintre muşchii grupei posterioare, iar 5 pe şanţul dintre grupele de muşchi latero-externă şi posterioară), până pe plica fesieră Se revine şi se reia.

Pe această linie, se poate efectua şi fricţiunea cu ambele mâini concomitent.

Linia 3 – pe faţa tibiei şi pe grupa de muşchi latero-internă. Mâna stângă se fixează pe calcaneu, sub maleola internă, cu degetele: 2 pe şanţul dintre grupa de muşchi posterioară şi muchia posterioară a tibiei, 3 şi 4 pe faţa tibiei, iar 5 pe şanţul format de grupa de muşchi anterioară şi muchia anterioară a tibiei. Fricţiunea se efectuează pe faţa şi muchiile tibiei, pe genunchi şi în continuare pe coapsă (cu degetele: 2 pe şanţul creat de grupa de muşchi latero-internă şi cea posterioară, 3 şi 4 pe şanţurile dintre muşchii grupei latero-interne, iar 5 pe şanţul creat de grupa de muşchi latero-internă şi anterioară), până la plica pelvină. Se revine şi se reia.

Fricţiunea pe liniile 1 şi 3 se poate efectua şi cu ambele mâini concomitent.

*

* *

- ***MASAJUL ZONAL PE PARTEA POSTERIOARĂ A ARTICULAŢIEI GENUNCHIULUI***

– MASAJUL PE LINIA ARTICULAŢIEI –

Netezirea

Poziţia maseurului: cu faţa spre articulaţia genunchiului.

Mâna dreaptă fixată pe partea anterioară a articulaţiei gleznei ridică gamba în flexie pe coapsă (în unghi de aproximativ 45°), iar mâna stângă cu partea cubitală se fixează pe partea latero-externă a articulaţiei. Netezirea se efectuează pe linia articulară, până pe partea latero-internă. Se revine şi se reia.

Geluirea

Mâna stângă este suspendată cu indexul şi cu mediusul suprapuse sau alăturate pe partea latero-internă a articulaţiei. Geluirea se efectuează pe linia articulară, până pe partea latero-externă. Se revine şi se reia.

Se intercalează netezirea cu partea cubitală şi se trece la fricţiune.

Fricţiunea

Mâna stângă este suspendată cu indexul şi cu mediusul suprapuse sau alăturate pe partea latero-internă a articulaţiei. Fricţiunea se efectuează pe linia articulară, până pe partea latero-externă. Se revine şi se reia.

Se intercalează netezirea şi se trece la vibraţii.

Vibraţiile

Mâna stângă în uşor căuş se fixează cu partea cubitală pe partea latero-externă a articulaţiei. Vibraţiile se efectuează pe linia articulară, până pe partea latero-internă. Se revine şi se reia.

Se efectuează netezirea. Gamba se lasă pe pat.

Maseurul revine la poziţia anterioară.

– MASAJUL PE PLICA GENUNCHIULUI –

Netezirea cu patru degete

Linia 1 – Mâna dreaptă este suspendată cu degetele 2-5 pe partea postero-externă şi inferioară a plicii. Netezirea se efectuează printre tendoanele şi ligamentele care trec peste articulaţie începând de la partea inferioară a plicii, până la partea superioară. Se revine şi se reia.

Linia 2 – Mâna dreaptă este suspendată cu degetele 2-5 pe partea postero-internă şi inferioară a plicii. Netezirea se efectuează printre tendoanele şi ligamentele care trec peste articulaţie, începând de la partea inferioară a plicii, până la partea superioară. Se revine şi se reia.

Se trece la geluire.

Geluirea cu patru degete

Linia 1 – Mâna dreaptă este suspendată cu degetele 2-5 pe partea postero-externă şi inferioară a plicii. Geluirea se efectuează printre tendoanele şi ligamentele care trec peste articulaţie, începând de la partea inferioară a plicii, până la partea superioară. Se revine şi se reia.

Linia 2 – Mâna dreaptă este suspendată cu degetele 2-5 pe partea postero-internă şi inferioară a plicii. Geluirea se efectuează printre tendoanele şi ligamentele care trec peste articulaţie, începând de la partea inferioară a plicii, până la partea superioară. Se revine şi se reia.

Se intercalează netezirea şi se trece la fricţiune.

Fricţiunea cu patru degete

Linia 1 – Mâna dreaptă este suspendată cu degetele 2-5 pe partea postero-externă şi inferioară a plicii. Fricţiunea se efectuează printre tendoanele şi ligamentele care trec peste articulaţie, începând de la partea inferioară a plicii, până la partea superioară. Se revine şi se reia.

Linia 2 – Mâna dreaptă este suspendată cu degetele 2-5 pe partea postero-internă şi inferioară a plicii. Fricţiunea se efectuează printre tendoanele şi ligamentele care trec peste articulaţie, începând de la partea inferioară a plicii, până la partea superioară. Se revine şi se reia.

Se intercalează netezirea şi se trece la vibraţii.

Vibraţiile

Linia 1 – Mâna dreaptă este suspendată cu degetele 2-5 pe partea postero-externă şi inferioară a plicii. Vibraţiile se efectuează printre tendoanele şi ligamentele care trec peste articulaţie, începând de la partea inferioară a plicii, până la partea superioară. Se revine şi se reia.

Linia 2 – Mâna dreaptă este suspendată cu degetele 2-5 pe partea postero-internă şi inferioară a plicii. Vibraţiile se efectuează printre tendoanele şi ligamentele care trec peste articulaţie, începând de la partea inferioară a plicii genunchiului, până la partea superioară. Se revine şi se reia.

Se efectuează netezirea.

Maseurul revine la poziţia anterioară.

*

* *

Se intercalează netezirile specifice şi se trece la batere.

4. BATEREA

> ***ATENŢIE!***
> *Baterea şi vibraţiile sunt interzise în cazul pacienţilor cu varice.*

Poziţia maseurului: cu faţa spre regiunea de tratat.

Baterea cu căuşul, cu partea cubitală, cu pumnii şi sub formă de ciupitură se efectuează pe toată regiunea (evitând plica genunchiului).

Maseurul revine la poziţia anterioară.

Se intercalează netezirea cu două mâini şi se trece la vibraţii.

5. VIBRAȚIILE

a) Vibrațiile cu două mâini

Linia 1 – pe grupele de muşchi posterioare. Mâna dreaptă se fixează pe partea postero-externă a calcaneului, iar mâna stângă pe partea postero-internă. Vibraţiile se efectuează pe partea posterioară a gambei, a plicii genunchiului şi a coapsei, până pe plica fesieră. Se revine şi se reia.

Linia 2 – pe grupele de muşchi latero-externe, pe faţa tibiei şi pe grupa de muşchi latero-internă. Mâna dreaptă se poziţionează pe maleola externă, iar mâna stângă pe maleola internă. Vibraţiile se efectuează (concomitent cu ambele mâini) cu mâna dreaptă pe partea latero-externă a gambei, a genunchiului şi a coapsei, până la creasta iliacă laterală, iar cu mâna stângă pe partea latero-internă a gambei, a genunchiului şi a coapsei, până la plica pelvină, apoi spre partea posterioară. Se revine şi se reia.

b) Vibrațiile cu patru degete

Linia 1 – pe grupele de muşchi latero-externe. Mâna dreaptă este suspendată deasupra calcaneului, sub maleola externă, cu degetele: 2 pe şanţul format de grupa de muşchi posterioară şi cea latero-externă, 3 şi 4 pe şanţurile dintre muşchii grupei latero-externe, iar 5 pe şanţul creat de grupa de muşchi latero-externă şi cea anterioară. Vibraţiile se efectuează (urmărind şanţurile indicate) pe gambă, pe genunchi şi pe coapsă, până pe creasta iliacă laterală. Se revine şi se reia.

Linia 2 – pe grupele de muşchi posterioare. Mâna dreaptă este suspendată deasupra calcaneului, cu degetele: 2 pe şanţul format de grupa de muşchi posterioară şi muchia posterioară a tibiei, 3 şi 4 pe partea latero-internă, respectiv latero-externă a tendonului ahilian şi în continuare pe şanţurile dintre muşchii grupei posterioare, iar 5 pe şanţul creat de grupa de muşchi latero-externă şi cea posterioară. Vibraţiile se efectuează pe gambă, pe plica genunchiului şi pe coapsă (cu degetele: 2 pe şanţul dintre grupele de muşchi latero-internă şi posterioară, 3 şi 4 pe şanţurile dintre muşchii grupei posterioare, iar 5 pe şanţul dintre grupele de muşchi latero-externă şi posterioară), până pe plica fesieră. Se revine şi se reia.

Linia 3 – pe faţa tibiei şi pe grupa de muşchi latero-internă. Mâna stângă este suspendată deasupra calcaneului, sub maleola internă, cu degetele: 2 pe şanţul dintre grupa de muşchi posterioară şi muchia posterioară a tibiei, 3 şi 4 pe faţa tibiei, iar 5 pe şanţul dintre grupa de muşchi anterioară şi muchia anterioară a tibiei. Vibraţiile se efectuează pe muchiile şi faţa tibiei, pe articulaţia genunchiului şi în continuare pe coapsă (cu degetele: 2 pe şanţul creat de grupa de muşchi latero-internă şi cea posterioară, 3 şi 4 pe şanţurile dintre muşchii grupei latero-interne, iar 5 pe şanţul format de grupa de muşchi latero-internă şi cea anterioară), până la plica pelvină. Se revine şi se reia.

Se intercalează netezirea cu două mâini şi se trece la mişcări.

B. PROCEDURI COMPLEMENTARE

MIŞCĂRILE

Mişcările care se efectuează sunt pasive, pasivo-active, active, active cu încărcătură şi active cu opoziţie.

1. Mişcarea pasivă de flexie a gambei pe coapsă

Poziţia maseurului: cu faţa spre articulaţia genunchiului.

Maseurul cu mâna stângă fixează coapsa, iar cu mâna dreaptă pe partea anterioară a articulaţiei gleznei efectuează flexia gambei pe coapsă, lent şi progresiv, până la limita dureroasă (fig. II.85). Mişcarea se repetă de câte ori este nevoie, amplitudinea crescând încet şi progresiv.



Fig. II.85 – Mişcarea pasivă de flexie a gambei pe coapsă

2. Mişcări active

Maseurul indică pacientului să efectueze flexia gambei pe coapsă, ajutat sau singur. În funcţie de diagnostic, se efectuează şi cu încărcătură sau şi cu opoziţie exercitată cu mâna dreaptă de maseur pe calcaneu.

Se efectuează netezirea cu două mâini şi se trece la masajul articulaţiei genunchiului stâng.

• *ARTICULAŢIA GENUNCHIULUI STÂNG – PARTEA POSTERIOARĂ*

Pentru articulaţia genunchiului stâng, poziţia pacientului, a maseurului şi a mâinilor acestuia, precum şi liniile cu limitele lor sunt identice cu cele de la masajul genunchiului membrului inferior drept. În ce priveşte liniile, deosebirea constă în faptul că la genunchiul stâng linia 1 este partea latero-internă care se prelucrează cu mâna dreaptă, iar linia 3 este partea latero-externă care se prelucrează cu mâna stângă.

Pentru efectuarea masajului pe partea anterioară, poziţia pacientului se schimbă în decubit dorsal.

• *ARTICULAȚIA GENUNCHIULUI STÂNG – PARTEA ANTERIOARĂ*

Poziţia pacientului: în decubit dorsal, cu picioarele în uşoară abducţie.

Poziţia maseurului: în ortostatism, lateral dreapta faţă de pacient, cu şoldul drept la nivelul articulaţiei gleznei, iar cu piciorul stâng în faţă.

A. MANEVRELE PRINCIPALE

1. NETEZIREA

a) Netezirea cu două mâini

Linia 1 – pe grupele de muşchi anterioare. Mâna dreaptă se fixează pe articulaţia gleznei, pe partea antero-latero-externă, iar mâna stângă pe partea antero-latero-internă. Netezirea se efectuează pe partea anterioară a gambei, a genunchiului şi a coapsei, până pe creasta iliacă anterioară. Se revine şi se reia.

Linia 2 – pe grupele de muşchi latero-externe, pe faţa tibiei şi pe grupa de muşchi latero-internă. Mâna dreaptă se fixează pe partea latero-externă a calcaneului, iar mâna stângă pe partea latero-internă. Netezirea se efectuează (concomitent cu ambele mâini) cu mâna dreaptă pe partea latero-externă a gambei, a genunchiului şi a coapsei, până pe creasta iliacă laterală, cu mâna stângă pe partea latero-internă a gambei, a genunchiului şi a coapsei, până la plica pelvină, apoi spre linia mediană a coapsei. Se revine şi se reia.

b) Netezirea cu patru degete

Linia 1 – pe grupele de muşchi latero-externe. Mâna dreaptă este suspendată deasupra calcaneului, sub maleola externă, cu degetele: 2 pe şanţul format de grupa de muşchi anterioară şi cea latero-externă, 3 şi 4 pe şanţurile dintre muşchii grupei latero-externe, iar 5 pe şanţul creat de grupa de muşchi posterioară şi cea latero-externă. Netezirea se efectuează (urmărind şanţurile indicate) pe gambă, pe genunchi şi pe coapsă, până pe creasta iliacă laterală. Se revine şi se reia.

Linia 2 – pe grupele de muşchi anterioare. Mâna dreaptă este suspendată deasupra articulaţiei gleznei, cu degetele: 2 pe şanţul format de muchia anterioară a tibiei şi grupa de muşchi anterioară, 3 şi 4 pe şanţurile dintre muşchii grupei anterioare, iar 5 pe şanţul creat de grupa de muşchi anterioară şi cea latero-externă. Netezirea se efectuează pe gambă şi pe genunchi. Se continuă pe coapsă (cu degetele: 2 pe şanţul format de grupa de muşchi latero-internă şi cea anterioară, 3 şi 4 pe şanţurile dintre fasciculele şi muşchii grupei anterioare, iar 5 pe şanţul creat de grupa de muşchi latero-externă şi cea anterioară), până pe creasta iliacă anterioară. Se revine şi se reia.

Linia 3 – pe faţa tibiei şi pe grupa de muşchi latero-internă. Mâna stângă este suspendată deasupra calcaneului, sub maleola internă, cu degetele: 2 pe şanţul dintre

muchia anterioară a tibiei şi grupa de muşchi anterioară, 3 şi 4 pe faţa tibiei, iar 5 pe şanţul creat de grupa posterioară şi muchia posterioară a tibiei. Netezirea se efectuează pe muchiile şi faţa tibiei şi pe articulaţia genunchiului. Se continuă pe coapsă (cu degetele: 2 pe şanţul format de grupa de muşchi anterioară şi cea latero-internă, 3 şi 4 pe şanţurile dintre muşchii grupei latero-interne, iar 5 pe şanţul creat de grupa de muşchi posterioară şi cea latero-internă), până la plica pubiană. Se revine şi se reia.

c) Netezirea sub formă de pieptene pe grupa de muşchi anterioară a coapsei

Partea dorsală a mâinii drepte se fixează deasupra rotulei, pe partea antero-externă, iar partea dorsală a mâinii stângi, pe partea antero-internă. Netezirea se efectuează pe coapsă, până la plica inghinală. Se revine şi se reia.

Se intercalează netezirea cu două mâini şi se trece la frământatul cu o mână.

2. FRĂMÂNTATUL

a) Frământatul cu o mână

Linia 1 – pe grupele de muşchi latero-externe. Mâna dreaptă se fixează pe calcaneu, sub maleola externă, cu policele pe şanţul dintre grupele de muşchi anterioară şi latero-externă, iar cu indexul pe şanţul dintre grupele de muşchi posterioară şi latero-externă. Frământatul se efectuează (urmărind şanţurile indicate, adunând concomitent cu indexul şi cu policele) pe musculatura de pe gambă, până la articulaţia genunchiului (peste care se păşeşte). Se continuă pe musculatura de pe coapsă, până la creasta iliacă laterală. Se revine şi se reia.

Linia 2 – pe grupele de muşchi anterioare. Mâna dreaptă se fixează pe articulaţia gleznei, cu policele pe şanţul dintre muchia anterioară a tibiei şi grupa de muşchi anterioară, iar cu indexul pe şanţul format de grupa de muşchi latero-externă şi cea anterioară. Frământatul se efectuează (adunând concomitent cu indexul şi cu policele) pe musculatura de pe gambă, până la articulaţia genunchiului (peste care se păşeşte). Se continuă pe musculatura de pe coapsă (cu policele pe şanţul dintre grupele de muşchi anterioară şi cea latero-internă, iar cu indexul pe şanţul creat de grupa de muşchi anterioară şi cea latero-externă), până la plica inghinală. Se revine şi se reia.

Linia 3 – pe grupa de muşchi latero-internă. Mâna stângă se fixează pe partea latero-internă, sub articulaţia genunchiului, cu policele pe şanţul format de grupa de muşchi anterioară şi cea latero-internă, iar cu indexul pe şanţul dintre grupele de muşchi posterioară şi cea latero-internă (între acestea aflându-se grupa de muşchi latero-internă). Frământatul se efectuează (adunând concomitent cu indexul şi cu policele) pe musculatura de pe coapsă, până la plica pelvină. Se revine şi se reia.

Se intercalează netezirea cu două mâini şi se trece la frământatul cu două mâini.

b) Frământatul cu două mâini

Poziţia maseurului: cu faţa spre regiunea de tratat.

Linia 1 – pe grupele de muşchi latero-externe. Mâna dreaptă se fixează pe calcaneu, sub maleola externă, cu policele pe şanţul format de grupa de muşchi anterioară şi cea latero-externă şi cu indexul pe şanţul creat de grupa de muşchi posterioară şi cea latero-externă, mâna stângă fiind oglinda mâinii drepte. Frământatul se efectuează (urmărind şanţurile indicate, adunând concomitent cu indexurile şi cu policele) pe musculatura de pe gambă, până la articulaţia genunchiului (peste care se păşeşte). Se continuă pe musculatura de pe coapsă, până la creasta iliacă laterală. Se revine şi se reia.

Linia 2 – pe grupele de muşchi anterioare. Mâna dreaptă se fixează pe articulaţia gleznei, cu policele pe şanţul dintre muchia anterioară a tibiei şi grupa de muşchi anterioară, iar cu indexul pe şanţul format de grupa de muşchi latero-externă şi cea anterioară, mâna stângă fiind oglinda mâinii drepte. Frământatul se efectuează (adunând concomitent cu indexurile şi cu policele) pe musculatura de pe gambă, până la articulaţia genunchiului (peste care se păşeşte). Se continuă pe musculatura de pe coapsă (cu policele pe şanţul creat de grupele de muşchi anterioară şi cea latero-internă, iar cu indexurile pe şanţul creat de grupa de muşchi anterioară şi cea latero-externă), până la plica inghinală. Se revine şi se reia.

Linia 3 – pe grupa de muşchi latero-internă. Mâna stângă se fixează pe partea latero-internă, sub articulaţia genunchiului, cu policele pe şanţul format de grupa de muşchi anterioară şi cea latero-internă, iar cu indexul pe şanţul dintre grupa de muşchi posterioară şi cea latero-internă (între acestea aflându-se grupa de muşchi latero-internă), mâna dreaptă fiind oglinda mâinii stângi. Frământatul se efectuează (adunând concomitent cu indexurile şi cu policele) pe musculatura de pe coapsă, până la plica pelvină. Se revine şi se reia.

Se intercalează netezirea cu două mâini şi se trece la frământatul în contratimp.

c) Frământatul în contratimp

Pentru această formă de frământat, poziţia maseurului şi a mâinilor acestuia, precum şi liniile cu limitele lor sunt identice cu cele practicate la frământatul cu două mâini.

Maseurul revine la poziţia anterioară.

Se efectuează netezirile specifice şi se trece la frământatul sub formă de geluire.

d) Geluirea cu patru degete

Linia 1 – pe grupele de muşchi latero-externe. Mâna dreaptă se fixează pe calcaneu, sub maleola externă, cu degetele: 2 pe şanţul format de grupa de muşchi anterioară şi cea latero-externă, 3 şi 4 pe şanţurile dintre muşchii grupei latero-externe, iar 5 pe şanţul creat de grupa de muşchi latero-externă şi cea posterioară. Geluirea se efectuează (urmărind şanţurile indicate) pe gambă, pe genunchi şi pe coapsă, până pe creasta iliacă laterală. Se revine şi se reia.

Linia 2 – pe grupele de muşchi anterioare. Mâna dreaptă se poziţionează pe articulaţia gleznei, cu degetele: 2 pe şanţul dintre muchia anterioară a tibiei şi grupa de muşchi anterioară, 3 şi 4 pe şanţurile dintre muşchii grupei anterioare, iar 5 pe şanţul format de grupa de muşchi anterioară şi cea latero-externă. Geluirea se efectuează pe gambă

şi pe genunchi. Se continuă pe coapsă (cu degetele: 2 pe şanţul creat de grupa de muşchi latero-internă şi cea anterioară, 3 şi 4 pe şanţurile dintre fasciculele şi muşchii grupei anterioare, iar 5 pe şanţul format de grupele de muşchi latero-externă şi anterioară), până pe creasta iliacă anterioară. Se revine şi se reia.

Linia 3 – pe faţa tibiei şi pe grupa de muşchi latero-internă. Mâna stângă se poziţionează pe calcaneu, sub maleola internă, cu degetele: 2 pe şanţul dintre muchia anterioară a tibiei şi grupa de muşchi anterioară, 3 şi 4 pe faţa tibiei, iar 5 pe şanţul dintre grupa de muşchi posterioară şi muchia posterioară a tibiei. Geluirea se efectuează pe muchiile şi faţa tibiei şi pe articulaţia genunchiului. Se continuă pe coapsă (cu degetele: 2 pe şanţul format de grupa de muşchi anterioară şi cea latero-internă, 3 şi 4 pe şanţurile dintre muşchii grupei latero-interne, iar 5 pe şanţul creat de grupa de muşchi posterioară şi cea latero-internă), până la plica pubiană. Se revine şi se reia.

Geluirea pe liniile 1 şi 3 se poate efectua şi cu ambele mâini concomitent.

Se intercalează netezirile specifice şi se trece la fricţiune.

3. FRICŢIUNEA

Fricţiunea cu patru degete

Linia 1 – pe grupele de muşchi latero-externe. Mâna dreaptă se poziţionează pe calcaneu, sub maleola externă, cu degetele: 2 pe şanţul dintre grupa de muşchi anterioară şi cea latero-externă, 3 şi 4 pe şanţurile dintre muşchii grupei latero-externe, iar 5 pe şanţul format de grupa de muşchi latero-externă şi cea posterioară. Fricţiunea se efectuează (urmărind şanţurile indicate) pe gambă, pe genunchi şi pe coapsă, până pe creasta iliacă laterală. Se revine şi se reia.

Linia 2 – pe grupele de muşchi anterioare. Mâna dreaptă se poziţionează pe articulaţia gleznei, cu degetele: 2 pe şanţul dintre muchia anterioară a tibiei şi grupa de muşchi anterioară, 3 şi 4 pe şanţurile dintre muşchii grupei anterioare, iar 5 pe şanţul creat de grupa de muşchi anterioară şi cea latero-externă. Fricţiunea se efectuează pe gambă şi pe genunchi. Se continuă pe coapsă (cu degetele: 2 pe şanţul creat de grupa de muşchi latero-internă şi cea anterioară, 3 şi 4 pe şanţurile dintre fasciculele şi muşchii grupei anterioare, iar 5 pe şanţul dintre grupa de muşchi latero-externă şi cea anterioară), până pe creasta iliacă anterioară. Se revine şi se reia.

Linia 3 – pe faţa tibiei şi pe grupa de muşchi latero-internă. Mâna stângă se poziţionează pe calcaneu, sub maleola internă, cu degetele: 2 pe şanţul dintre muchia anterioară a tibiei şi grupa de muşchi anterioară, 3 şi 4 pe faţa tibiei, iar 5 pe şanţul dintre grupa de muşchi posterioară şi muchia posterioară a tibiei. Fricţiunea se efectuează pe muchiile şi faţa tibiei şi pe articulaţia genunchiului. Se continuă pe coapsă (cu degetele: 2 pe şanţul format de grupa de muşchi anterioară şi cea latero-internă, 3 şi 4 pe şanţurile dintre muşchii grupei latero-interne, iar 5 pe şanţul creat de grupa de muşchi posterioară şi cea latero-internă), până la plica pubiană. Se revine şi se reia.

Fricţiunea pe liniile 1 şi 3 se poate efectua şi cu ambele mâini concomitent.

*

* *

• ***MASAJUL ZONAL PE PARTEA ANTERIOARĂ A ARTICULAȚIEI GENUNCHIULUI***

Poziţia piciorului pacientului: piciorul întins pe pat sau flectat cu talpa pe pat.

Poziţia maseurului: în ortostatism, în lateral, cu şoldul drept la nivelul gambei pacientului şi cu piciorul stâng în faţă.

Netezirea

Piciorul pacientului este flectat, cu talpa pe pat.

Netezirea cu policele pe capsulă şi inserţia ei

Mâna dreaptă este suspendată cu policele pe partea latero-externă şi superioară a rotulei, cu indexul şi celelalte degete pe plica genunchiului, iar mâna stângă pe partea latero-internă (fig. II.86 a). Netezirea se efectuează cu policele ambelor mâini pe părţile latero-internă şi externă, pe spaţiul dintre rotulă şi femur, până la linia articulară, şi pe inserţia capsulei (pe femur), până la plica genunchilui (fig. II.86 b). Se continuă pe inserţia capsulei (pe marginea platoului tibial), până la rotulă, şi pe spaţiul dintre tibie şi rotulă, până la vârful inferior al acesteia. Se revine şi se reia.



Fig. II.86 a – Netezirea cu policele pe capsulă şi inserţia ei



Fig. II.86 b – Netezirea cu policele pe capsulă

Netezirea cu mâinile pe părţile latero-externă şi internă

Netezirea se efectuează simultan sau alternativ, cu palmele şi cu degetele desfăcute pe părţile laterale ale articulaţiei, începând de pe gambă, până pe coapsă, îmbrăcând articulaţia (fig. II.86 c). După netezirea cu mâinile, se trece la geluire.

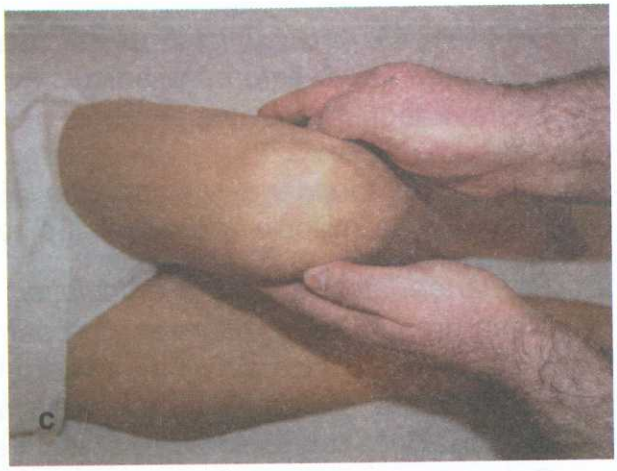

Fig. II.86 c – Netezirea cu mâinile pe părţile latero-externă şi internă

Geluirea

Geluirea cu unul sau cu două degete pe capsula articulară şi pe inserţia ei

Pe partea latero-externă a articulaţiei

Mâna stângă se poziţionează pe partea latero-internă a articulaţiei, fixând-o, iar mâna dreaptă este suspendată cu indexul la vârful inferior al rotulei şi cu mediusul suprapus sau alăturat. Geluirea se efectuează pe marginea externă a rotulei şi pe inserţia capsulei pe tibie, până la linia articulară (mâna se roteşte cu vârfurile degetelor spre plică), se continuă pe capsulă şi pe inserţia ei pe marginea platoului tibial, până la spaţiul popliteu (mâna se roteşte cu vârfurile degetelor spre rotulă), în continuare pe capsulă şi pe inserţia ei pe femur, până la rotulă, apoi pe marginea acesteia şi pe inserţia capsulei pe femur, până pe partea superioară a rotulei. Se revine şi se reia.

Pe partea latero-internă a articulaţiei

Mâna dreaptă se poziţionează pe partea latero-externă a articulaţiei, fixând-o, iar mâna stângă este suspendată cu indexul la vârful inferior al rotulei (pe partea latero-internă) şi cu mediusul suprapus peste index sau alăturat. Geluirea se efectuează pe partea latero-internă a rotulei şi pe inserţia capsulei pe tibie, până la linia articulară (mâna se roteşte cu vârfurile degetelor spre plică), se continuă pe capsulă şi pe inserţia ei, pe marginea platoului tibial, până la spaţiul popliteu (mâna se roteşte, cu vârfurile degetelor spre rotulă), în continuare pe capsulă şi pe inserţia ei pe femur, până la rotulă, apoi pe marginea acesteia şi pe inserţia capsulei pe femur, până pe partea superioară a rotulei. Se revine şi se reia.

Geluirea se poate efectua şi concomitent, cu policele ambelor mâini fixate la vârful inferior al rotulei, iar indexurile şi celelalte degete pe spaţiul popliteu. Se prelucrează pe traseul pe care s-a efectuat geluirea cu două degete.

Geluirea cu patru degete pe părţile latero-externă şi internă ale articulaţiei

Pe partea latero-externă a articulaţiei

Mâna stângă se poziţionează pe partea latero-internă a genunchiului, fixându-l, iar mâna dreaptă se fixează pe treimea latero-externă superioară a gambei, cu degetele pe şanţurile dintre tendoane şi ligamente. Geluirea se efectuează pe şi printre acestea, până pe treimea mijlocie a coapsei. Se revine şi se reia.

Pe partea latero-internă a articulaţiei

Mâna dreaptă se poziţionează pe partea latero-externă a genunchiului, fixându-l, iar mâna stângă se fixează pe treimea latero-internă superioară a gambei, cu degetele pe şi printre tendoane şi ligamente. Geluirea se efectuează pe şi printre acestea, până la treimea mijlocie a coapsei. Se revine şi se reia.

Geluirea pe aceste linii se poate efectua şi concomitent cu ambele mâini.

Se intercalează netezirile şi se trece la fricţiune.

Fricţiunea

Fricţiunea cu unul sau cu două degete pe capsula articulară şi pe inserţia ei

Pe partea latero-externă a articulaţiei

Mâna stângă se poziţionează pe partea latero-internă a articulaţiei, fixând-o, iar mâna dreaptă este suspendată cu indexul la vârful inferior al rotulei şi cu mediusul suprapus sau alăturat. Fricţiunea se efectuează pe marginea externă a rotulei şi pe inserţia capsulei pe tibie, până la linia articulară (mâna se roteşte cu vârfurile degetelor spre plică), se continuă pe capsulă şi pe inserţia ei pe marginea platoului tibial, până la spaţiul popliteu (mâna se roteşte cu vârfurile degetelor spre rotulă), în continuare pe capsulă şi pe inserţia ei pe femur, până la rotulă, apoi pe marginea acesteia şi pe inserţia capsulei pe femur, până pe partea superioară a rotulei. Se revine şi se reia.

Pe partea latero-internă a articulaţiei

Mâna dreaptă se poziţionează pe partea latero-externă a articulaţiei, fixând-o, iar mâna stângă este suspendată cu indexul la vârful inferior al rotulei (pe partea latero-internă) şi cu mediusul suprapus peste index sau alăturat. Fricţiunea se efectuează pe partea latero-internă a rotulei şi pe inserţia capsulei pe tibie, până la linia articulară (mâna se roteşte cu vârfurile degetelor spre plică), se continuă pe capsulă şi pe inserţia ei pe marginea platoului tibial, până la spaţiul popliteu (mâna se roteşte cu vârfurile degetelor spre rotulă), în continuare pe capsulă şi pe inserţia ei pe femur, până la rotulă, apoi pe marginea acesteia şi pe inserţia capsulei pe femur, până pe partea superioară a rotulei. Se revine şi se reia.

Fricţiunea se poate efectua şi concomitent, cu policele ambelor mâini fixate la vârful inferior al rotulei, iar indexurile şi celelalte degete pe spaţiul popliteu. Se prelucrează capsula şi inserţia ei pe traseul pe care s-a efectuat fricţiunea cu două degete.

Fricţiunea cu patru degete pe părţile latero-externă şi internă ale articulaţiei

Pe partea latero-externă

Mâna stângă se poziţionează pe partea latero-internă a genunchiului, fixându-l, iar mâna dreaptă se fixează pe treimea superioară latero-externă a gambei, cu degetele pe şanţurile dintre tendoane şi ligamente. Fricţiunea se efectuează pe şi printre acestea, până pe treimea mijlocie a coapsei. Se revine şi se reia.

Pe partea latero-internă

Mâna dreaptă se poziţionează pe partea latero-externă a genunchiului, fixându-l, iar mâna stângă se fixează pe treimea latero-internă superioară a gambei, cu degetele pe şi printre tendoane şi ligamente. Fricţiunea se efectuează pe şi printre acestea, până la treimea mijlocie a coapsei. Se revine şi se reia.

Fricţiunea pe aceste linii se poate efectua şi concomitent cu ambele mâini.

Se intercalează netezirile şi se trece la vibraţii.

Vibraţiile

Vibraţiile cu policele pe capsulă

Policele de la mâna dreaptă se fixează pe partea latero-externă superioară a rotulei, iar indexul şi celelalte degete pe plica genunchiului. Policele de la mâna stângă se fixează pe partea latero-internă a rotulei, iar indexul şi celelalte degete pe plica genunchiului. Vibraţiile se efectuează cu policele pe părţile latero-internă şi externă, pe spaţiul dintre rotulă şi femur, până la linia articulară şi pe inserţia capsulei (pe femur), până la plică. Se continuă pe inserţia capsulei (pe marginea platoului tibial), până la rotulă, şi pe spaţiul dintre tibie şi rotulă, până la vârful inferior al acesteia. Se revine şi se reia.

Vibraţiile cu mâinile pe părţile latero-externă şi internă

Vibraţiile se efectuează simultan sau alternativ, cu palmele şi cu degetele desfăcute pe părţile laterale ale articulaţiei, începând de pe gambă, până pe coapsă, îmbrăcând articulaţia.

Se efectuează netezirea.

Se întinde piciorul pacientului pe pat.

*

* *

Se intercalează netezirile specifice şi se trece la batere.

4. BATEREA

> ***ATENŢIE!***
> *Baterea şi vibraţiile sunt interzise în cazul pacienţilor cu varice.*

Poziţia maseurului: cu faţa spre regiunea de tratat:

– baterea cu căuşul, cu partea cubitală se efectuează pe toată regiunea (evitând articulaţia genunchiului);

– baterea cu pumnii se efectuează pe partea anterioară a coapsei şi, în funcţie de musculatură, pe părţile anterioară şi latero-externă ale gambei;

– baterea sub formă de ciupitură se efectuează pe toată regiunea.

Maseurul revine la poziţia anterioară.

Se intercalează netezirea cu două mâini şi se trece la vibraţii.

5. VIBRAŢIILE

a) Vibraţiile cu două mâini

Linia 1 – pe grupele de muşchi anterioare. Mâna dreaptă se fixează pe partea antero-latero-externă a labei piciorului, iar mâna stângă pe partea antero-latero-internă. Vibraţiile se efectuează pe partea anterioară a gambei, a genunchiului şi a coapsei, până pe creasta iliacă anterioară. Se revine şi se reia.

Linia 2 – pe grupele de muşchi latero-externe, pe faţa tibiei şi pe grupa de muşchi latero-internă. Mâna dreaptă se fixează pe maleola externă, iar mâna stângă pe maleola internă. Vibraţiile se efectuează (concomitent cu ambele mâini) cu mâna dreaptă pe partea latero-externă a gambei, a genunchiului şi a coapsei, până la creasta iliacă laterală, iar cu mâna stângă pe partea latero-internă a gambei, a genunchiului şi a coapsei, până la plica pelvină, apoi spre linia mediană a coapsei. Se revine şi se reia.

b) Vibraţiile cu patru degete

Linia 1 – pe grupele de muşchi latero-externe. Mâna dreaptă este suspendată deasupra calcaneului, sub maleola externă, cu degetele: 2 pe şanţul format de grupa de muşchi anterioară şi cea latero-externă, 3 şi 4 pe şanţurile dintre muşchii grupei latero-externe, iar 5 pe şanţul creat de grupa de muşchi posterioară şi cea latero-externă. Vibraţiile se efectuează (urmărind şanţurile indicate) pe gambă, pe genunchi şi pe coapsă, până pe creasta iliacă laterală. Se revine şi se reia.

Linia 2 – pe grupele de muşchi anterioare. Mâna dreaptă este suspendată deasupra articulaţiei gleznei, cu degetele: 2 pe şanţul dintre muchia anterioară a tibiei şi grupa de muşchi anterioară, 3 şi 4 pe şanţurile dintre muşchii grupei anterioare, iar 5 pe şanţul creat de grupa de muşchi latero-externă şi cea posterioară. Vibraţiile se efectuează pe

gambă şi pe genunchi. Se continuă pe coapsă (cu degetele: 2 pe şanţul format de grupa de muşchi latero-internă şi cea anterioară, 3 şi 4 pe şanţurile dintre fasciculele şi muşchii grupei anterioare, iar 5 pe şanţul creat de grupa de muşchi latero-externă şi cea anterioară), până pe creasta iliacă anterioară. Se revine şi se reia.

Linia 3 – pe faţa tibiei şi pe grupa de muşchi latero-internă. Mâna stângă este suspendată deasupra calcaneului, sub maleola internă, cu degetele: 2 pe şanţul dintre muchia anterioară a tibiei şi grupa de muşchi anterioară, 3 şi 4 pe faţa tibiei, iar 5 pe şanţul dintre grupa de muşchi posterioară şi muchia posterioară a tibiei. Vibraţiile se efectuează pe muchiile şi faţa tibiei şi pe articulaţia genunchiului. Se continuă pe coapsă (cu degetele: 2 pe şanţul dintre grupele de muşchi anterioară şi latero-internă, 3 şi 4 pe şanţurile dintre muşchii grupei latero-interne, iar 5 pe şanţul dintre grupele de muşchi posterioară şi latero-internă), până la plica pubiană. Se revine şi se reia.

Pe liniile 1 şi 3 vibraţiile se pot efectua şi cu ambele mâini (concomitent).

Se intercalează netezirea cu două mâini şi se trece la manevrele ajutătoare.

B. MANEVRELE COMPLEMENTARE

Manevrele complementare care se efectuează sunt:

– rulatul şi cernutul pe gambă şi coapsă (fig. II.87 a, b, c, d). Piciorul pacientului este în triplă flexie cu talpa pe pat;

– tracţiunile şi tracţiunile cu scuturături pentru articulaţia genunchiului;

– compresiunile pe rotulă.



Fig. II.87 a – Rulatul antero-posterior pe coapsă

Policele de la mâna dreaptă se fixează pe partea externă inferioară a rotulei, iar indexul cu celelalte degete pe partea externă superioară. Policele de la mâna stângă se fixează pe partea latero-internă inferioară a rotulei, iar indexul cu celelalte degete pe partea latero-internă superioară. Se efectuează compresiuni şi mobilizarea rotulei în sus, în jos, lateral-dreapta, lateral-stânga, de câte ori este nevoie.

Se intercalează netezirea cu două mâini şi se trece la mişcări.



Fig. II.87 b – Rulatul antero-posterior pe gambă



Fig. II.87 c – Rulatul latero-lateral pe gambă



Fig. II.87 d – Cernutul pe gambă

C. PROCEDURI COMPLEMENTARE

MIŞCĂRILE

Mişcările care se efectuează sunt: pasive, pasivo-active, active, active cu încărcătură şi active cu opoziţie.

1. Mişcări pasive

Poziţia maseurului: în ortostatism, cu faţa spre articulaţia genunchiului.

a) Mişcarea de flexie a coapsei pe bazin şi a gambei pe coapsă

Mâna stângă se fixează pe plica genunchiului, cu policele pe partea latero-internă a articulaţiei, ridică genunchiul, iar mâna dreaptă fixată pe articulaţia gleznei efectuează mişcarea de flexie a gambei pe coapsă şi a coapsei pe bazin, lent şi progresiv, până la limita dureroasă. Piciorul se readuce la poziţia iniţială, fiind susţinut de mâna stângă a maseurului.

b) Mişcarea de extensie

Mâna stângă fixează coapsa, iar mâna dreaptă pe partea posterioară a articulaţiei gleznei ridică gamba, lent şi progresiv, până la limita dureroasă. Gamba se readuce la poziţia iniţială, fiind susţinută de mâna dreaptă a maseurului (fig. II.88).



Fig. II.88 – Mişcarea de extensie a gambei

Mişcările de flexie şi de extensie se pot efectua şi cu pacientul în şezut la marginea patului.

Poziţia maseurului este în ortostatism, în lateral.

Mâna dreaptă/stângă fixează coapsa, iar mâna stângă/dreaptă pe calcaneu efectuează flexia şi extensia gambei pe coapsă, până la limita dureroasă (de câte ori este nevoie).

2. Mişcări active

Maseurul indică pacientului să efectueze aceste mişcări, ajutat sau singur. În funcţie de diagnostic, maseurul exercită încărcătură adecvată pe segmentul mobilizat cu mâna dreaptă fixată pe articulaţia gleznei şi/sau opoziţie la mişcare, tot cu mâna dreaptă, fixată pe articulaţia gleznei.

Se efectuează netezirea şi se trece la articulaţia genunchiului drept.

• *ARTICULAŢIA GENUNCHIULUI DREPT – PARTEA ANTERIOARĂ*

Pentru genunchiul drept, poziţia pacientului, a maseurului şi a mâinilor acestuia, precum şi liniile cu limitele lor sunt identice cu cele de la articulaţia genunchiului stâng. În ce priveşte liniile, deosebirea constă în faptul că linia 1 este grupa de muşchi latero-internă şi se prelucrează cu mâna dreaptă, iar linia 3 sunt grupele de muşchi latero-externe şi se prelucrează cu mâna stângă.

VII. MASAJUL GAMBEI

• ***Delimitare zonală***

În partea distală, gamba este delimitată de linia articulară a gleznei, iar în partea proximală, de linia articulară a genunchiului.

• ***Descriere anatomică***

Oase:

– tibia;

– peroneul.

Muşchi (tabelul II.VII):

TABELUL II.VII

A. GRUPA DE MUŞCHI ANTERIOARĂ

MUŞCHI	ORIGINE	INSERŢIE	ACŢIUNE
Tibialul anterior (gambier)	- Pe condilul extern - Pe cele 2/3 supero-interne ale peroneului - Pe faţa postero-externă a tibiei - Pe membrana interosoasă	- Pe faţa infero-internă a cuneiformului I - Pe baza metatarsianului I	- Flexor distal al piciorului - Inversia piciorului (când piciorul este în flexie)
Extensorul lung al halucelui	- Treimea medie a feţei anterioare a peroneului	- Pe baza ultimei falange a halucelui	- Extensia (flexia dorsală) a halucelui - Flexia dorsală a piciorului
Extensorul lung al degetelor	- Pe cele 2/3 supero-interne ale peroneului - Tuberozitatea externă a tibiei	- Pe faţa dorsală a falangelor 2 şi 3 ale degetelor 2-5	- Extensia degetelor - Flexia dorsală a picioarelor - Eversia

B. GRUPA DE MUŞCHI LATERALĂ

MUŞCHI	ORIGINE	INSERŢIE	ACŢIUNE
Peronierul lung	- Pe peroneu (cap şi treimea superioară) - Pe tuberozitatea externă a tibiei	- Pe baza metatarsianului 1 – faţa externă - Pe tuberculul metatarsianului 5 (scurtul peronier)	- Eversia piciorului - Flexor plantar
Peronierul scurt	- Pe peroneu (cap şi treimea superioară) - Pe tuberozitatea externă a tibiei	- Pe baza metatarsianului 1 – faţa externă - Pe tuberculul metatarsianului 5 – faţa externă	- Eversia piciorului - Flexor plantar

C. GRUPA DE MUŞCHI POSTERIOARĂ

MUŞCHI	ORIGINE	INSERŢIE	ACŢIUNE
PLANUL SUPERFICIAL			
Gastrocnemian Tricepsul sural a. gemen extern	- Pe faţa posterioară a condilului femural extern	- Pe tendonul ahilian	- Flexor plantar - Flexor al genunchiului (cu membrul pelvin neîncărcat)
b. gemen intern	- Faţa postero-superioară a condilului intern femural	- Pe tendonul ahilian	- Flexor plantar - Flexor al genunchiului (cu membrul pelvin neîncărcat)
Solear	- Pe treimea postero-superioară a peroneului - Pe linia oblică şi marginea internă a tibiei	- Pe tendonul ahilian	- Flexor plantar - Flexor al genunchiului (cu membrul pelvin neîncărcat)
PLANUL PROFUND			
Popliteu	- Pe epicondilul lateral femural	- Pe treimea superioară a feţei posterioare a tibiei	- Rotaţia internă a gambei - Flexor al gambei (pe primele 20 de grade) - Extensor al gambei (90-130 de grade)
Flexorul lung al degetelor	- Pe faţa posterioară a tibiei	- Pe baza ultimelor falange ale degetelor 2–5	- Flexor plantar: al labei piciorului şi al degetelor 2–5
Flexorul lung al halucelui	- Cele 2/3 infero-posterioare ale peroneului - Pe membrana interosoasă	- Pe baza ultimei falange a halucelui	- Flexor al ultimei falange a halucelui - Flexor plantar
Tibialul posterior	- Cele 2/3 supero-interne ale peroneului - Pe faţa postero-externă a tibiei - Pe membrana interosoasă	- Pe tuberculul scafoid - Pe cuneiforme - Pe cuboid - Pe metatarsienele 2, 3 şi 4	- Inversia piciorului - Flexor plantar

Articulaţii:

– articulaţia genunchiului: mobilă, uniaxială, formată între oasele: capătul proximal al tibiei împreună cu rotula şi capătul distal al femurului;

– articulaţia tibio-peronială: uniaxială, formată între: oasele gambei (tibia şi peroneul) pe treimea proximală;

– articulaţia gleznei: mobilă, pluriaxială, formată între: extremitatea distală a oaselor gambei şi tarsiene.

• ***Delimitare regională***

În partea distală, regiunea gambei este delimitată de degetele membrului inferior, iar în partea proximală, de treimea mijlocie a coapsei sau de articulaţia coxofemurală (plica fesieră, pelvină şi inghinală):

ORDINEA ŞI TEHNICA DE PRELUCRARE

Tratamentul pe regiunea gambelor se începe prelucrând cu toate manevrele masajului pe partea posterioară a gambei piciorului drept şi apoi a gambei piciorului stâng, se continuă pe partea anterioară a gambei stângi şi apoi a gambei drepte.

Poziţia pacientului:

– pentru partea posterioară este în decubit ventral cu pernă sub abdomen şi rulou sub glezne sau în decubit lateral, cu pernă între genunchi şi glezne;

– pentru partea anterioară este în decubit dorsal sau lateral.

Poziţia maseurului: în ortostatism, în lateral.

Poziţia pacientului şi a maseurului nu se descrie la fiecare manevră, ci numai când se schimbă.

Fiecare manevră (cu formele ei) se repetă de 3-5 ori, pe aceeaşi linie şi în cadrul aceloraşi limite (în funcţie de diagnostic).

În cadrul acestei regiuni, se efectuează masajul zonal pe gambă, manevrele pe care se pune accentul fiind frământatul şi fricţiunea.

• ***GAMBA DREAPTĂ – PARTEA POSTERIOARĂ***

Poziţia pacientului: în decubit ventral, cu picioarele în uşoară abducţie.

Poziţia maseurului: în ortostatism, lateral stânga faţă de pacient, cu şoldul drept la nivelul labei piciorului acestuia şi cu piciorul stâng în faţă.

A. MANEVRELE PRINCIPALE

1. NETEZIREA

a) Netezirea cu două mâini

Linia 1 – pe grupele de muşchi posterioare. Mâna dreaptă se fixează pe partea postero-externă a calcaneului, iar mâna stângă pe partea postero-internă. Netezirea se efectuează pe gambă, pe plica genunchiului şi pe coapsă, până pe treimea mijlocie sau plica fesieră, apoi în lateral. Se revine şi se reia.

Linia 2 – pe grupele de muşchi latero-externe, pe faţa tibiei şi pe grupa de muşchi latero-internă. Mâna dreaptă se poziţionează pe partea latero-externă a calcaneului, iar mâna stângă pe partea latero-internă. Netezirea se efectuează (concomitent cu ambele mâini) cu mâna dreaptă pe partea latero-externă a gambei, a genunchiului şi a coapsei, până pe treimea mijlocie sau creasta iliacă laterală, cu mâna stângă pe partea latero-internă a gambei, a genunchiului şi a coapsei, până la plica pelvină, apoi spre linia mediană posterioară a coapsei. Se revine şi se reia.

b) Netezirea cu patru degete

Linia 1 – pe grupele de muşchi latero-externe. Mâna dreaptă este suspendată cu degetele: 2 pe partea latero-externă a calcaneului, pe partea posterioară a maleolei şi în continuare pe şanţul dintre grupa de muşchi posterioară şi cea latero-externă, 3 şi 4 pe calcaneu, pe maleolă şi pe şanţurile dintre muşchii grupei latero-externe, iar 5 pe calcaneu, pe partea anterioară a maleolei, apoi pe şanţul creat între grupa de muşchi latero-externă şi cea anterioară. Netezirea se efectuează (urmărind şanţurile indicate) pe gambă, pe genunchi şi pe coapsă, până la treimea mijlocie sau până la creasta iliacă laterală. Se revine şi se reia.

Linia 2 – pe grupele de pe muşchi posterioare. Mâna dreaptă este suspendată cu degetele: 2 pe partea latero-internă a calcaneului, pe partea posterioară a maleolei şi în continuare pe şanţul dintre grupa de muşchi posterioară şi muchia posterioară a tibiei, 3 pe partea latero-internă a calcaneului, a tendonului ahilian şi pe şanţul dintre muşchii grupei posterioare, 4 pe partea latero-externă a calcaneului, a tendonului ahilian şi pe şanţul dintre muşchii grupei posterioare, iar 5 pe partea latero-externă a calcaneului, pe partea posterioară a maleolei, apoi pe şanţul dintre grupa de muşchi latero-externă şi cea posterioară. Netezirea se efectuează pe gambă, pe plica genunchiului, se continuă pe coapsă (cu degetele: 2 pe şanţul dintre grupele de muşchi latero-internă şi posterioară, 3 şi 4 pe şanţurile dintre muşchii grupei posterioare, iar 5 pe şanţul dintre grupele de muşchi latero-externă şi posterioară), până pe treimea mijlocie sau plica fesieră. Se revine şi se reia.

Linia 3 – pe faţa tibiei şi pe grupa de muşchi latero-internă. Mâna stângă este suspendată cu degetele: 5 pe partea latero-internă a calcaneului, pe partea anterioară a maleolei, în continuare pe şanţul dintre muchia anterioară a tibiei şi grupa de muşchi anterioară, 4 şi 3 pe calcaneu, pe maleolă şi pe faţa tibiei, iar 2 pe calcaneu, pe partea

posterioară a maleolei, apoi pe şanţul creat de muchia posterioară a tibiei şi grupa de muşchi posterioară. Netezirea se efectuează pe muchiile şi faţa tibiei şi pe articulaţia genunchiului. Se continuă pe coapsă (cu degetele: 5 pe şanţul dintre grupa de muşchi anterioară şi cea latero-internă, 4 şi 3 pe şanţurile dintre muşchii grupei latero-interne, iar 2 pe şanţul dintre grupa de muşchi latero-internă şi cea posterioară), până la plica pelvină. Se revine şi se reia.

c) Netezirea sub formă de pieptene pe grupele de muşchi posterioare de pe gambă şi de pe coapsă

Mâna dreaptă se fixează pe partea postero-externă a tendonului ahilian, iar mâna stângă pe partea postero-internă. Netezirea se efectuează pe gambă (păşind peste plica genunchiului), se continuă pe coapsă, până la plica fesieră. Se revine şi se reia.

Se intercalează netezirea cu două mâini şi se trece la frământat.

2. FRĂMÂNTATUL

a) Frământatul cu o mână

Linia 1 – pe grupele de muşchi latero-externe. Mâna dreaptă se fixează pe calcaneu, sub maleola externă, cu policele pe şanţul creat de grupa de muşchi latero-externă şi cea posterioară, iar cu indexul pe şanţul dintre grupa de muşchi anterioară şi cea latero-externă. Frământatul se efectuează (urmărind şanţurile indicate, adunând concomitent cu policele şi cu indexul) pe musculatura de pe gambă, până la articulaţia genunchiului (peste care se păşeşte). Se continuă pe musculatura de pe coapsă, până la creasta iliacă laterală. Se revine şi se reia.

Linia 2 – pe grupele de muşchi posterioare. Mâna dreaptă se fixează pe calcaneu, cu policele pe şanţul dintre grupa de muşchi posterioară şi muchia posterioară a tibiei, iar cu indexul pe şanţul dintre grupele de muşchi posterioară şi latero-externă. Frământatul se efectuează (adunând concomitent cu policele şi cu indexul) pe musculatura de pe gambă, până la articulaţia genunchiului (peste care se păşeşte). Se continuă pe musculatura de pe coapsă (cu policele pe şanţul dintre grupele de muşchi latero-internă şi posterioară şi cu indexul pe şanţul dintre grupa de muşchi latero-externă şi cea posterioară), până la treimea mijlocie sau plica fesieră. Se revine şi se reia.

Linia 3 – pe grupa de muşchi latero-internă. Mâna stângă se fixează pe partea latero-internă, sub articulaţia genunchiului, cu policele pe şanţul format de grupa de muşchi latero-internă şi cea posterioară, iar cu indexul pe şanţul dintre grupa de muşchi latero-internă şi cea anterioară (în deschiderea creată de acestea aflându-se grupa de muşchi latero-internă). Frământatul se efectuează (adunând concomitent cu indexul şi cu policele) pe musculatura de pe coapsă, până la plica pelvină. Se revine şi se reia.

Se intercalează netezirea cu două mâini şi se trece la frământatul cu două mâini.

b) Frământatul cu două mâini

Poziţia maseurului: cu faţa spre regiunea de tratat.

Linia 1 – pe grupele de muşchi latero-externe. Mâna dreaptă se fixează pe calcaneu, sub maleola externă, cu policele pe şanţul format de grupa de muşchi latero-externă şi cea posterioară, iar cu indexul pe şanţul dintre grupele de muşchi latero-externă şi cea anterioară, mâna stângă fiind oglinda mâinii drepte. Frământatul se efectuează (urmărind şanţurile indicate, adunând concomitent cu policele şi cu indexurile) pe musculatura de pe gambă, până la articulaţia genunchiului (peste care se păşeşte). Se continuă pe musculatura de pe coapsă, până la creasta iliacă laterală. Se revine şi se reia.

Linia 2 – pe grupele de muşchi posterioare. Mâna dreaptă se fixează pe calcaneu, cu policele pe şanţul dintre grupa de muşchi posterioară şi muchia posterioară a tibiei, iar cu indexul pe şanţul creat de grupele de muşchi posterioară şi cea latero-externă, mâna stângă fiind oglinda mâinii drepte. Frământatul se efectuează (adunând concomitent cu indexurile şi cu policele) pe musculatura de pe gambă, până la articulaţia genunchiului (peste care se păşeşte). Se continuă pe musculatura de pe coapsă (cu policele pe şanţul dintre grupa de muşchi latero-internă şi cea posterioară şi cu indexurile pe şanţul dintre grupele de muşchi latero-externă şi posterioară), până la treimea mijlocie sau plica fesieră. Se revine şi se reia.

Linia 3 – pe grupa de muşchi latero-internă. Mâna stângă se fixează pe partea latero-internă, sub articulaţia genunchiului, cu policele pe şanţul dintre grupa de muşchi latero-internă şi cea posterioară, iar cu indexul pe şanţul creat de grupa de muşchi latero-internă şi cea anterioară (în deschiderea acestora aflându-se grupa de muşchi latero-internă), mâna dreaptă fiind oglinda mâinii stângi. Frământatul se efectuează (adunând concomitent cu policele şi cu indexurile) pe musculatura de pe coapsă, până la plica pelvină. Se revine şi se reia.

Se intercalează netezirea cu două mâini şi se trece la frământatul în contratimp.

c) Frământatul în contratimp

Pentru această formă de frământat, poziţia maseurului şi a mâinilor acestuia, precum şi liniile cu limitele lor sunt identice cu cele practicate la frământatul cu două mâini.

Maseurul revine la poziţia anterioară.

Se intercalează netezirile specifice şi se trece la frământatul sub formă de geluire.

d) Geluirea cu patru degete

Linia 1 – pe grupele de muşchi latero-externe. Mâna dreaptă este suspendată cu degetele: 2 pe partea latero-externă a calcaneului, pe partea posterioară a maleolei şi în continuare pe şanţul dintre grupele de muşchi posterioară şi latero-externă, 3 şi 4 pe calcaneu, pe maleolă şi pe şanţurile dintre muşchii grupei latero-externe, iar 5 pe calcaneu, pe partea anterioară a maleolei, apoi pe şanţul dintre grupa de muşchi latero-externă şi cea anterioară. Geluirea se efectuează (urmărind şanţurile indicate) pe gambă, pe genunchi şi pe coapsă, până la creasta iliacă laterală. Se revine şi se reia.

Linia 2 – pe grupele de muşchi posterioare. Mâna dreaptă este suspendată cu degetele: 2 pe partea latero-internă a calcaneului, pe partea posterioară a maleolei, în continuare pe şanţul dintre grupa de muşchi posterioară şi muchia posterioară a tibiei, 3 pe partea latero-internă a calcaneului, a tendonului ahilian şi pe şanţul dintre muşchii grupei posterioare, 4 pe partea latero-externă a calcaneului, a tendonului ahilian şi pe şanţul dintre muşchii grupei posterioare, iar 5 pe partea latero-externă a calcaneului, pe partea posterioară a maleolei, apoi pe şanţul dintre grupele de muşchi latero-externă şi posterioară. Geluirea se efectuează pe gambă, pe plica genunchiului, se continuă pe coapsă (cu degetele: 2 pe şanţul dintre grupele de muşchi latero-internă şi posterioară, 3 şi 4 pe şanţurile dintre muşchii grupei posterioare, iar 5 pe şanţul creat de grupele de muşchi latero-externă şi posterioară), până pe treimea mijlocie sau până pe plica fesieră. Se revine şi se reia.

Linia 3 – pe faţa şi muchiile tibiei şi pe grupa de muşchi latero-internă. Mâna stângă este suspendată cu degetele: 5 pe partea latero-internă a calcaneului, pe partea anterioară a maleolei, în continuare pe şanţul dintre muchia anterioară a tibiei şi grupa de muşchi anterioară, 4 şi 3 pe calcaneu, pe maleolă şi pe faţa tibiei, iar 2 pe calcaneu, pe partea posterioară a maleolei, apoi pe şanţul creat de muchia posterioară a tibiei şi grupa de muşchi posterioară. Geluirea se efectuează pe muchiile şi faţa tibiei şi pe articulaţia genunchiului. Se continuă pe coapsă (cu degetele: 5 pe şanţul dintre grupa de muşchi anterioară şi cea latero-internă, 4 şi 3 pe şanţurile dintre muşchii grupei latero-interne, iar 2 pe şanţul dintre grupa de muşchi latero-internă şi cea posterioară), până la plica pelvină. Se revine şi se reia.

Geluirea pe liniile 1 şi 3 se poate efectua şi cu ambele mâini concomitent.

Se intercalează netezirile specifice şi se trece la fricţiune.

3. FRICŢIUNEA

Fricţiunea cu patru degete

Linia 1 – pe grupele de muşchi latero-externe. Mâna dreaptă este suspendată cu degetele: 2 pe partea latero-externă a calcaneului, pe partea posterioară a maleolei, în continuare pe şanţul dintre grupele de muşchi posterioară şi latero-externă, 3 şi 4 pe calcaneu, pe maleolă şi pe şanţurile dintre muşchii grupei latero-externe, iar 5 pe calcaneu, pe partea anterioară a maleolei, apoi pe şanţul dintre grupele de muşchi latero-externă şi cea anterioară. Fricţiunea se efectuează (urmărind şanţurile indicate) pe gambă, pe genunchi şi pe coapsă, până pe treimea mijlocie sau creasta iliacă laterală. Se revine şi se reia.

Linia 2 – pe grupele de muşchi posterioare. Mâna dreaptă este suspendată cu degetele: 2 pe partea latero-internă a calcaneului, pe partea posterioară a maleolei şi în continuare pe şanţul dintre grupa de muşchi posterioară şi muchia posterioară a tibiei, 3 pe partea latero-internă a calcaneului, a tendonului ahilian şi pe şanţul dintre muşchii grupei posterioare, 4 pe partea latero-externă a calcaneului, a tendonului ahilian, pe şan-

ţul dintre muşchii grupei posterioare, iar 5 pe partea latero-externă a calcaneului, pe partea posterioară a maleolei, apoi pe şanţul dintre grupele de muşchi latero-externă şi cea posterioară. Fricţiunea se efectuează pe gambă, pe plica genunchiului, se continuă pe coapsă (cu degetele: 2 pe şanţul dintre grupele de muşchi latero-internă şi posterioară, 3 şi 4 pe şanţurile dintre muşchii grupei posterioare, iar 5 pe şanţul dintre grupele de muşchi latero-externă şi posterioară), până pe treimea mijlocie sau pe plica fesieră. Se revine şi se reia.

Linia 3 – pe faţa tibiei şi grupa de muşchi latero-internă. Mâna stângă este suspendată cu degetele: 5 pe partea latero-internă a calcaneului, pe partea anterioară a maleolei, în continuare pe şanţul dintre muchia anterioară a tibiei şi grupa de muşchi anterioară, 4 şi 3 pe calcaneu, pe maleolă şi pe faţa tibiei, iar 2 pe calcaneu, pe partea posterioară a maleolei, apoi pe şanţul creat de muchia posterioară a tibiei şi grupa de muşchi posterioară. Fricţiunea se efectuează pe muchiile şi faţa tibiei şi pe articulaţia genunchiului. Se continuă pe coapsă (cu degetele: 5 pe şanţul dintre grupa de muşchi anterioară şi cea latero-internă, 4 şi 3 pe şanţurile dintre muşchii grupei latero-interne, iar 2 pe şanţul dintre grupa de muşchi latero-internă şi cea posterioară), până la plica pelvină. Se revine şi se reia.

Fricţiunea pe liniile 1 şi 3 se poate efectua şi cu ambele mâini (concomitent).

Se intercalează netezirile specifice şi se trece la batere.

4. BATEREA

> ***ATENŢIE!***
> *Baterea şi vibraţiile sunt interzise în cazul pacienţilor cu varice.*

Poziţia maseurului: cu faţa spre regiunea de tratat.

Baterea cu căuşul, cu partea cubitală, cu pumnul şi sub formă de ciupitură se efectuează pe gambă, evitându-se plica genunchiului şi pe coapsă.

Maseurul revine la poziţia anterioară.

Se intercalează netezirea cu două mâini şi se trece la vibraţii.

5. VIBRAŢIILE

a) Vibraţiile cu două mâini

Linia 1 – pe grupele de muşchi posterioare. Mâna dreaptă se fixează pe partea postero-externă a calcaneului, iar mâna stângă pe partea postero-internă. Vibraţiile se efectuează pe gambă, pe plica genunchiului şi pe coapsă, până pe treimea mijlocie sau plica fesieră, apoi în lateral. Se revine şi se reia.

Linia 2 – pe grupele de muşchi latero-externe, faţa tibiei şi pe grupa de muşchi latero-internă. Mâna dreaptă se poziţionează pe partea latero-externă a calcaneului, iar mâna stângă pe partea latero-internă. Vibraţiile se efectuează (concomitent cu ambele mâini) cu mâna dreaptă pe partea latero-externă a gambei, a genunchiului şi a coapsei, până pe treimea mijlocie sau creasta iliacă laterală. Cu mâna stângă pe faţa tibiei, pe genunchi şi pe coapsă, până la plica pelvină, apoi spre linia mediană-posterioară a coapsei. Se revine şi se reia.

b) Vibraţiile cu patru degete

Linia 1 – pe grupele de muşchi latero-externe. Mâna dreaptă este suspendată cu degetele: 2 pe partea latero-externă a calcaneului, pe partea posterioară a maleolei, în continuare pe şanţul dintre grupele de muşchi posterioară şi latero-externă, 3 şi 4 pe calcaneu, pe maleolă şi pe şanţurile dintre muşchii grupei latero-externe, iar 5 pe calcaneu, pe partea anterioară a maleolei, apoi pe şanţul dintre grupa de muşchi latero-externă şi cea anterioară. Vibraţiile se efectuează (urmărind şanţurile indicate) pe gambă, pe genunchi şi pe coapsă, până pe treimea mijlocie sau creasta iliacă laterală. Se revine şi se reia.

Linia 2 – pe grupele de muşchi posterioare. Mâna dreaptă este suspendată cu degetele: 2 pe partea latero-internă a calcaneului, pe partea posterioară a maleolei şi în continuare pe şanţul dintre grupa de muşchi posterioară şi muchia posterioară a tibiei, 3 pe partea latero-internă a calcaneului, a tendonului ahilian şi pe şanţul dintre muşchii grupei posterioare, 4 pe partea latero-externă a calcaneului, a tendonului ahilian şi pe şanţul dintre muşchii grupei posterioare, iar 5 pe partea latero-externă a calcaneului, pe partea posterioară a maleolei, apoi pe şanţul dintre grupa de muşchi latero-externă şi cea posterioară. Vibraţiile se efectuează pe gambă, pe plica genunchiului, se continuă pe coapsă (cu degetele: 2 pe şanţul dintre grupele de muşchi latero-internă şi posterioară, 3 şi 4 pe şanţurile dintre muşchii grupei posterioare, iar 5 pe şanţul dintre grupele de muşchi latero-externă şi posterioară), până pe treimea mijlocie sau plica fesieră. Se revine şi se reia.

Linia 3 – pe faţa tibiei şi pe grupa de muşchi latero-internă. Mâna stângă este suspendată cu degetele: 5 pe partea latero-internă a calcaneului, pe partea anterioară a maleolei şi în continuare pe şanţul dintre muchia anterioară a tibiei şi grupa de muşchi anterioară, 4 şi 3 pe calcaneu, pe maleolă şi pe faţa tibiei, iar 2 pe calcaneu, pe partea posterioară a maleolei, apoi pe şanţul creat de muchia posterioară a tibiei şi grupa de muşchi posterioară. Vibraţiile se efectuează pe muchiile şi faţa tibiei şi pe articulaţia genunchiului. Se continuă pe coapsă (cu degetele: 5 pe şanţul dintre grupa de muşchi anterioară şi cea latero-internă, 4 şi 3 pe şanţurile dintre muşchii grupei latero-interne, iar 2 pe şanţul creat de grupa de muşchi latero-internă şi cea posterioară), până pe plica pelvină. Se revine şi se reia.

Partea plantară se prelucrează cu pacientul în poziţie de decubit dorsal.

Se intercalează netezirea cu două mâini şi se trece la mişcări.

B. PROCEDURI COMPLEMENTARE

MIŞCĂRILE

Mişcările care se efectuează sunt: pasive, pasivo-active, active, active cu încărcătură şi active cu opoziţie

1. Mişcări pasive – flexia gambei pe coapsă

Poziţia maseurului: în ortostatism, cu faţa spre regiunea de tratat.

Mâna stângă fixează coapsa, iar mâna dreaptă (pe partea anterioară a articulaţiei gleznei) efectuează mişcarea de flexie a gambei pe copasă, lent şi progresiv, până la limita dureroasă (de câte ori este nevoie).

2. Mişcări active

Maseurul indică pacientului să efectueze flexia gambei pe coapsă, ajutat sau singur, cu încărcătură adecvată exercitată cu mâna dreaptă pe calcaneu sau/şi cu opoziţie efectuată tot cu mâna dreaptă pe calcaneu.

Se efectuează netezirea şi se trece la masajul gambei stângi.

• *GAMBA STÂNGĂ – PARTEA POSTERIOARĂ*

Pentru gamba membrului inferior stâng, poziţia pacientului, a maseurului şi a mâinilor acestuia este identică cu cea de la masajul gambei membrului inferior drept. În ce priveşte liniile, deosebirea constă în faptul că la gamba stângă linia 1 este grupa de muşchi latero-internă şi se prelucrează cu mâna dreaptă, iar linia 3 este grupa de muşchi latero-externă şi se prelucrează cu mâna stângă.

Pentru efectuarea masajului pe partea anterioară, pacientul îşi schimbă poziţia în decubit dorsal.

• *GAMBA STÂNGĂ – PARTEA ANTERIOARĂ*

Poziţia pacientului: în decubit dorsal, cu picioarele în uşoară abducţie.

Poziţia maseurului: în ortostatism lateral dreapta faţă de pacient, cu şoldul drept la nivelul articulaţiei gleznei şi piciorul stâng în faţă.

A. MANEVRELE PRINCIPALE

1. NETEZIREA

a) Netezirea cu două mâini

Linia 1 – pe partea dorsală a labei piciorului şi pe grupele de muşchi anterioare. Mâna dreaptă se fixează pe partea antero-latero-externă a labei piciorului, iar mâna stângă pe partea antero-latero-internă. Netezirea se efectuează (concomitent cu ambele mâini), pe partea dorsală a labei piciorului şi pe articulaţia gleznei. Se continuă pe gambă, pe genunchi şi pe coapsă, până pe plica inghinală. Se revine şi se reia.

Linia 2 – pe grupele de muşchi latero-externe, pe faţa tibiei şi pe grupa de muşchi latero-internă. Mâna dreaptă se fixează pe partea latero-externă a calcaneului, iar mâna stângă pe partea latero-internă. Netezirea se efectuează (concomitent cu ambele mâini) cu mâna dreaptă pe partea latero-externă a gambei, a genunchiului şi a coapsei, până pe treimea mijlocie sau până pe creasta iliacă laterală, cu mâna stângă pe faţa tibiei, pe partea latero-internă a genunchiului şi a coapsei, până pe treimea mijlocie sau plica pelvină, apoi spre partea anterioară a coapsei. Se revine şi se reia.

b) Netezirea cu patru degete

Linia 1 – pe grupele de muşchi latero-externe. Mâna dreaptă este suspendată cu degetele: 5 pe partea latero-externă a calcaneului, pe partea posterioară a maleolei şi în continuare pe şanţul dintre grupa de muşchi posterioară şi cea latero-externă, 4 şi 3 pe calcaneu, pe maleolă şi printre tendoanele şi muşchii latero-externi, iar 2 pe calcaneu, pe partea anterioară a maleolei, apoi pe şanţul dintre grupa de muşchi anterioară şi cea latero-externă. Netezirea se efectuează (urmărind şanţurile indicate) pe gambă, pe articulaţia genunchiului şi pe coapsă, până pe creasta iliacă laterală. Se revine şi se reia.

Linia 2 – pe faţa dorsală a labei piciorului şi pe grupele de muşchi anterioare. Mâna dreaptă este suspendată cu degetele: 5 pe partea latero-externă a labei piciorului, 4 pe şi printre metatarsienele 5 şi 4, 3 pe metatarsianul 4, iar 2 printre metatarsienele 4 şi 3. Mâna stângă este suspendată cu degetele: 2 printre metatarsienele 3-2, 3 printre metatarsienele 2-1, 4 pe metatarsianul 1, iar 5 pe partea latero-internă a labei piciorului. Netezirea se efectuează pe partea dorsală a labei piciorului şi pe articulaţia gleznei. Se continuă pe partea anterioară a gambei (cu degetele mâinii drepte pe şanţurile dintre tendoanele şi muşchii de pe partea antero-laterală externă a gambei, iar cu degetele mâinii stângi pe faţa şi muchiile tibiei) şi pe articulaţia genunchiului, apoi pe coapsă (cu degetele mâinii drepte pe şanţurile dintre tendoanele şi muşchii de pe partea antero-latero-externă, iar degetele mâinii stângi printre tendoanele şi muşchii de pe partea antero-latero-internă), până pe plica inghinală. Se revine şi se reia.

Linia 3 – pe faţa tibiei şi pe grupa de muşchi latero-internă. Mâna stângă este suspendată cu degetele: 5 pe partea latero-internă a calcaneului, pe partea posterioară a maleolei şi în continuare pe şanţul dintre grupa de muşchi posterioară şi muchia posterioară a tibiei, 4 şi 3 pe calcaneu, pe maleolă şi pe faţa tibiei, iar 2 pe calcaneu, pe

marginea anterioară a maleolei, apoi pe şanţul dintre muchia anterioară a tibiei şi grupa de muşchi anterioară. Netezirea se efectuează pe muchiile şi faţa tibiei şi pe articulaţia genunchiului. Se continuă pe coapsă (cu degetele: 5 pe şanţul dintre grupele de muşchi latero-internă şi cea posterioară, 4 şi 3 pe şanţurile dintre muşchii grupei latero-interne, iar 2 pe şanţul dintre grupa de muşchi latero-internă şi cea anterioară), până la plica pelvină. Se revine şi se reia.

c) Netezirea sub formă de pieptene pe grupa de muşchi anterioară a coapsei

Partea dorsală a mâinii drepte se fixează pe partea antero-externă a coapsei, deasupra articulaţiei genunchiului, iar mâna stângă pe partea antero-internă. Netezirea se efectuează pe coapsă, până la plica inghinală. Se revine şi se reia.

Se intercalează netezirea cu două mâini şi se trece la frământatul cu o mână.

2. FRĂMÂNTATUL

a) Frământatul cu o mână

Linia 1 – pe grupele de muşchi latero-externe. Mâna dreaptă se fixează pe calcaneu, sub maleola externă, cu policele pe şanţul dintre grupele de muşchi anterioară şi latero-externă, iar cu indexul pe şanţul creat între grupa de muşchi latero-externă şi cea posterioară. Frământatul se efectuează (urmărind şanţurile indicate, adunând concomitent cu indexul şi cu policele) pe musculatura de pe gambă, până la articulaţia genunchiului (peste care se păşeşte). Se continuă pe musculatura de pe coapsă, până la creasta iliacă laterală. Se revine şi se reia.

Linia 2 – pe grupele de muşchi anterioare. Mâna dreaptă se fixează pe articulaţia gleznei, cu policele pe şanţul dintre muchia anterioară a tibiei şi grupa de muşchi anterioară, iar cu indexul pe şanţul dintre grupele de muşchi anterioară şi cea latero-externă. Frământatul se efectuează (adunând concomitent cu indexul şi cu policele) pe musculatura de pe gambă, până la articulaţia genunchiului (peste care se păşeşte). Se continuă pe musculatura de pe coapsă (cu policele pe şanţul format de grupa de muşchi latero-internă şi cea anterioară, iar cu indexul pe şanţul dintre grupa de muşchi anterioară şi cea latero-externă), până la plica inghinală. Se revine şi se reia.

Linia 3 – pe grupa de muşchi latero-internă. Mâna stângă se fixează pe partea latero-internă, sub articulaţia genunchiului, cu policele pe şanţul dintre grupele de muşchi latero-internă şi cea anterioară, iar cu indexul pe şanţul dintre grupele de muşchi latero-internă şi cea posterioară. Frământatul se efectuează (adunând concomitent cu indexul şi cu policele) pe musculatura de pe coapsă, până la plica pelvină. Se revine şi se reia.

Se intercalează netezirea cu două mâini şi se trece la frământatul cu două mâini.

b) Frământatul cu două mâini

Poziţia maseurului: cu faţa spre regiunea de tratat.

Linia 1 – pe grupele de muşchi latero-externe. Mâna dreaptă se fixează pe calcaneu, sub maleola externă, cu policele pe şanţul dintre grupele de muşchi anterioară şi cea latero-externă, iar cu indexul pe şanţul dintre grupa de muşchi latero-externă şi cea posterioară, mâna stângă fiind oglinda mâinii drepte. Frământatul se efectuează (urmărind şanţurile indicate, adunând concomitent cu indexurile şi cu policele) pe musculatura de pe gambă, până la articulaţia genunchiului (peste care se păşeşte). Se continuă pe musculatura de pe coapsă, până la creasta iliacă laterală. Se revine şi se reia.

Linia 2 – pe grupele de muşchi anterioare. Mâna dreaptă se fixează pe articulaţia gleznei, cu policele pe şanţul dintre muchia anterioară a tibiei şi grupa de muşchi anterioară, iar cu indexul pe şanţul dintre grupele de muşchi anterioară şi cea latero-externă, mâna stângă fiind oglinda mâinii drepte. Frământatul se efectuează (adunând concomitent cu indexurile şi cu policele) pe musculatura de pe gambă, până la articulaţia genunchiului (peste care se păşeşte). Se continuă pe musculatura de pe coapsă (cu policele pe şanţul dintre grupa de muşchi latero-internă şi cea anterioară, iar cu indexurile pe şanţurile dintre grupa de muşchi anterioară şi cea latero-externă), până la plica inghinală. Se revine şi se reia.

Linia 3 – pe grupa de muşchi latero-internă. Mâna stângă se fixează pe partea latero-internă, sub articulaţia genunchiului, cu policele pe şanţul dintre grupa de muşchi anterioară şi cea latero-internă, iar cu indexul pe şanţul creat de grupa de muşchi latero-internă şi cea posterioară, mâna dreaptă fiind oglinda mâinii stângi. Frământatul se efectuează (adunând concomitent cu indexurile şi cu policele) pe musculatura de pe coapsă, până la plica pelvină. Se revine şi se reia.

Se intercalează netezirea cu două mâini şi se trece la frământatul în contratimp.

c) Frământatul în contratimp

Pentru această formă de frământat, poziţia maseurului şi a mâinilor acestuia, precum şi liniile cu limitele lor sunt identice cu cele de la frământatul cu două mâini.

Maseurul revine la poziţia anterioară.

Se intercalează netezirile specifice şi se trece la frământatul sub formă de geluire.

d) Geluirea cu patru degete

Linia 1 – pe grupele de muşchi latero-externe. Mâna dreaptă este suspendată cu degetele: 5 pe partea latero-externă a calcaneului, pe partea posterioară a maleolei şi în continuare pe şanţul dintre grupa de muşchi latero-externă şi cea posterioară, 4 şi 3 pe calcaneu, pe maleolă şi printre tendoanele şi muşchii latero-externi, iar 2 pe calcaneu, pe partea anterioară a maleolei, apoi pe şanţul dintre grupa de muşchi anterioară şi cea latero-externă. Geluirea se efectuează (urmărind şanţurile indicate) pe gambă, pe articulaţia genunchiului şi pe coapsă, până pe creasta iliacă laterală. Se revine şi se reia.

Linia 2 – pe faţa dorsală a labei piciorului şi pe grupele de muşchi anterioare. Mâna dreaptă este suspendată cu degetele: 5 pe partea latero-externă a labei piciorului, 4 pe şi printre metatarsienele 5 şi 4, 3 pe metatarsianul 4, iar 2 printre metatarsienele 4 şi 3.

În acelaşi timp, mâna stângă este suspendată cu degetele: 2 printre metatarsienele 3-2, 3 printre metatarsienele 2-1, 4 pe metatarsianul 1, iar 5 pe partea latero-internă a labei piciorului. Geluirea se efectuează concomitent cu ambele mâini pe partea dorsală a labei piciorului şi pe articulaţia gleznei. Se continuă pe partea anterioară a gambei (degetele mâinii drepte urmărind şanţurile dintre tendoanele şi muşchii de pe partea antero- latero-externă, iar degetele mâinii stângi urmărind faţa şi muchiile tibiei) şi pe articulaţia genunchiului, apoi pe coapsă (cu degetele mâinii drepte pe şanţurile dintre tendoanele şi muşchii de pe partea antero-latero-externă, iar cu degetele mâinii stângi printre tendoanele şi muşchii de pe partea antero-latero-internă), până pe plica inghinală. Se revine şi se reia.

Linia 3 – pe faţa tibiei şi pe grupa de muşchi latero-internă. Mâna stângă este suspendată cu degetele: 5 pe partea latero-internă a calcaneului, pe partea posterioară a maleolei şi în continuare pe şanţul dintre grupa de muşchi posterioară şi muchia posterioară a tibiei, 4 şi 3 pe calcaneu, pe maleolă şi pe faţa tibiei, iar 2 pe calcaneu, pe partea anterioară a maleolei, apoi pe şanţul dintre grupa de muşchi anterioară şi muchia anterioară a tibiei. Geluirea se efectuează pe faţa şi muchiile tibiei, pe articulaţia genunchiului. Se continuă pe coapsă (cu degetele: 5 pe şanţul format de grupa latero-internă şi cea posterioară, 4 şi 3 pe şanţurile dintre muşchii grupei latero-interne, iar 2 pe şanţul dintre grupele de muşchi latero-internă şi cea anterioară), până la plica pelvină. Se revine şi se reia.

Geluirea pe liniile 1 şi 3 se poate efectua şi concomitent cu ambele mâini.

Se intercalează netezirile specifice regiunii şi se trece la fricţiune.

3. FRICŢIUNEA

Fricţiunea cu patru degete

Linia 1 – pe grupele de muşchi latero-externe. Mâna dreaptă este suspendată cu degetele: 5 pe partea latero-externă a calcaneului, pe partea posterioară a maleolei şi în continuare pe şanţul dintre grupa de muşchi posterioară şi cea latero-externă, 4 şi 3 pe calcaneu, pe maleolă şi printre tendoanele şi muşchii latero-externi, iar 2 pe calcaneu, pe partea anterioară a maleolei, apoi pe şanţul dintre grupa de muşchi anterioară şi cea latero-externă. Fricţiunea se efectuează (urmărind şanţurile indicate) pe gambă, pe articulaţia genunchiului şi se continuă pe coapsă, până pe creasta iliacă laterală. Se revine şi se reia.

Linia 2 – pe faţa dorsală a labei piciorului şi pe grupele de muşchi anterioare. Mâna dreaptă este suspendată cu degetele: 5 pe partea latero-externă a labei piciorului, 4 pe şi printre metatarsienele 5 şi 4, 3 pe metatarsianul 4, iar 2 printre metatarsienele 4 şi 3. Mâna stângă este suspendată cu degetele: 2 printre metatarsienele 3-2, 3 printre metatarsienele 2-1, 4 pe metatarsianul 1, iar 5 pe partea latero-internă a labei piciorului. Fricţiunea se efectuează pe partea dorsală a labei piciorului şi pe articulaţia gleznei. Se continuă pe partea anterioară a gambei (cu degetele mâinii drepte pe şanţurile dintre

tendoanele şi muşchii de pe partea antero-latero-externă a gambei, iar cu degetele mâinii stângi pe faţa şi muchiile tibiei) şi pe articulaţia genunchiului, apoi pe coapsă (cu degetele mâinii drepte pe şanţurile dintre tendoanele şi muşchii de pe partea antero-latero-externă, iar cu degetele mâinii stângi printre tendoanele şi muşchii de pe partea antero-latero-internă), până pe plica inghinală. Se revine şi se reia.

Linia 3 – pe faţa tibiei şi pe grupa de muşchi latero-internă. Mâna stângă este suspendată cu degetele: 5 pe partea latero-internă a calcaneului, pe partea posterioară a maleolei şi în continuare pe şanţul dintre grupa de muşchi posterioară şi muchia posterioară a tibiei, 4 şi 3 pe calcaneu, pe maleolă şi pe faţa tibiei, iar 2 pe calcaneu, pe partea anterioară a maleolei, apoi pe şanţul dintre grupa de muşchi anterioară şi muchia anterioară a tibiei. Fricţiunea se efectuează pe faţa şi muchiile tibiei şi pe articulaţia genunchiului. Se continuă pe coapsă (cu degetele: 5 pe şanţul dintre grupa de muşchi latero-internă şi cea posterioară, 4 şi 3 pe şanţurile dintre muşchii grupei latero-interne, iar 2 pe şanţul creat între grupa de muşchi latero-internă şi cea anterioară), până la plica pelvină. Se revine şi se reia.

Fricţiunea pe liniile 1 şi 3 se poate efectua şi cu ambele mâini concomitent.

- ***MASAJUL PE FAŢA PLANTARĂ***

Netezirea

Netezirea cu o mână

Poziţia maseurului: la capătul patului, cu faţa spre partea plantară a piciorului pacientului.

Linia 1 – Mâna stângă fixează laba piciorului de la nivelul halucelui, iar mâna dreaptă cu degetele 2, 3, 4 şi 5 pe partea plantară şi cu policele pe partea latero-externă a labei piciorului. Netezirea se efectuează pe faţa plantară, până pe calcaneu. Se revine şi se reia.

Linia 2 – Mâna dreaptă fixează laba piciorului de la nivelul degetului 5, iar mâna stângă cu degetele 2, 3, 4 şi 5 fixate pe partea plantară şi cu policele pe partea latero-internă a labei piciorului. Netezirea se efectuează pe faţa plantară, până pe calcaneu. Se revine şi se reia.

Netezirea sub formă de pieptene

Mâna stângă fixează laba piciorului de la nivelul halucelui, iar mâna dreaptă efectuează netezirea sub formă de pieptene, începând de la nivelul falangelor, până pe calcaneu (insistând pe aponevroza plantară). Se revine şi se reia.

Se intercalează netezirea cu o mână şi se trece la frământatul cu o mână.

Frământatul

Frământatul cu o mână

Linia 1 – Mâna stângă fixează laba piciorului de la nivelul halucelui, iar mâna dreaptă se fixează la nivelul degetului mic pe partea latero-externă (cu degetele 2, 3, 4, 5 pe partea plantară, iar cu policele pe partea latero-externă şi anterioară). Frământatul se efectuează (adunând concomitent cu policele şi cu indexul) pe musculatura de pe partea latero-plantară, până pe calcaneu. Se revine şi se reia.

Linia 2 – Mâna dreaptă fixează laba piciorului de la nivelul degetului mic. Mâna stângă este suspendată (spre partea latero-internă a labei piciorului) cu indexul pe linia articulaţiilor metatarsofalangiene (la nivelul halucelui) şi cu policele la nivelul treimii mijlocii a părţii plantare. Frământatul se efectuează pe musculatura plantară, până pe partea latero-externă a labei piciorului. Se revine şi se reia.

Pe această linie, frământatul se poate efectua şi cu mâna dreaptă, mâna stângă susţinând halucele.

Se intercalează netezirea cu o mână şi se trece la frământatul cu două mâini şi în contratimp.

Frământatul cu două mâini şi frământatul în contratimp

Aceste manevre se efectuează pe aceleaşi linii (cu limitele lor) pe care s-a efectuat frământatul cu o mână.

Se intercalează netezirea cu o mână şi se trece la geluire.

Geluirea cu patru degete

Linia 1 – Mâna stângă fixează laba piciorului de la nivelul halucelui. Mâna dreaptă este suspendată cu degetele: 2 pe partea latero-externă, iar 3, 4 şi 5 pe articulaţiile falangometatarsiene. Geluirea se efectuează pe faţa plantară, până pe partea posterioară a calcaneului. Se revine şi se reia.

Linia 2 – Mâna dreaptă fixează laba piciorului de la nivelul degetelor 5 şi 4. Mâna stângă este suspendată cu degetele: 2 pe partea latero-internă, iar 3, 4 şi 5 pe articulaţiile falangometatarsiene. Geluirea se efectuează pe partea plantară, până pe partea posterioară a calcaneului (cu o presiune mai mare la nivelul aponevrozei plantare). Se revine şi se reia.

Se intercalează netezirea şi se trece la fricţiune.

Fricţiunea cu patru degete

Linia 1 – Mâna stângă fixează laba piciorului de la nivelul halucelui. Mâna dreaptă este suspendată cu degetele: 2 pe partea latero-externă, iar 3, 4 şi 5 pe articulaţiile falangometatarsiene. Fricţiunea se efectuează pe faţa plantară, până pe partea posterioară a calcaneului. Se revine şi se reia.

Linia 2 – Mâna dreaptă fixează laba piciorului de la nivelul degetelor 5 şi 4. Mâna stângă este suspendată cu degetele: 2 pe partea latero-internă, iar 3, 4 şi 5 pe articulaţiile falangometatarsiene. Fricţiunea se efectuează pe partea plantară, până pe partea posterioară a calcaneului (cu o presiune mai mare la nivelul aponevrozei plantare). Se revine şi se reia.

Pe aponevroza plantară, fricţiunea se efectuează şi cu nodozităţile degetelor.

Se intercalează netezirea şi se trece la vibraţii.

Vibraţiile pe partea plantară

Linia 1 – Mâna stângă fixează laba piciorului de la nivelul halucelui. Mâna dreaptă se poziţionează pe partea plantară şi pe cea latero-externă la nivelul degetelor 5, 4 şi 3. Vibraţiile se efectuează pe faţa plantară, până pe partea posterioară a calcaneului. Se revine şi se reia.

Linia 2 – Mâna dreaptă fixează laba piciorului de la nivelul degetelor 5 şi 4. Mâna stângă se poziţionează pe partea plantară şi pe cea latero-internă, la nivelul degetelor 1 şi 2. Vibraţiile se efectuează pe faţa plantară, până pe partea posterioară a calcaneului. Se revine şi se reia.

Pe aponevroza plantară se efectuează şi vibraţii cu nodozităţile degetelor.

Se efectuează netezirea.

Se intercalează netezirile specifice şi se trece la batere.

4. BATEREA

> ***ATENŢIE!***
> *Baterea şi vibraţiile sunt interzise în cazul pacienţilor cu varice.*

Poziţia maseurului este cu faţa la regiunea de tratat:

– baterea cu căuşul şi cu partea cubitală se efectuează pe părţile anterioară, latero-externă şi internă ale coapsei şi pe părţile anterioară şi latero-externă ale gambei;

– baterea cu pumnul se efectuează pe partea anterioară a coapsei şi, în funcţie de musculatură, pe părţile anterioară şi latero-externă ale gambei;

– baterea sub formă de ciupitură se efectuează pe toată regiunea;

– baterea cu partea cubitală şi cu pumnul se efectuează pe faţa plantară, insistându-se pe aponevroză;

– baterea cu ultima falangă a degetelor se efectuează pe faţa tibiei, pe tarsiene şi pe metatarsiene.

Maseurul revine la poziţia anterioară.

Se intercalează netezirea cu două mâini şi se trece la vibraţii.

5. VIBRAȚIILE

a) Vibrațiile cu două mâini

Linia 1 – pe fața dorsală a labei piciorului și pe grupele de mușchi anterioare. Mâna dreaptă se poziționează pe partea antero-latero-externă a labei piciorului. Mâna stângă se poziționează pe partea antero-latero-internă. Vibrațiile se efectuează concomitent cu ambele mâini pe partea dorsală a labei piciorului, pe articulația gleznei. Se continuă pe gambă, pe genunchi și pe coapsă, până pe plica inghinală. Se revine și se reia.

Linia 2 – pe grupele de mușchi latero-externe, pe fața tibiei și pe grupa de mușchi latero-internă. Mâna dreaptă se fixează pe partea latero-externă a calcaneului, iar mâna stângă pe partea latero-internă. Vibrațiile se efectuează (concomitent cu ambele mâini) cu mâna dreaptă pe partea latero-externă a gambei, a genunchiului și a coapsei, până pe treimea mijlocie sau creasta iliacă laterală, cu mâna stângă pe fața tibiei, pe partea latero-internă a articulației genunchiului, pe coapsă, până pe treimea mijlocie sau pe plica pelvină, apoi spre partea anterioară a coapsei. Se revine și se reia.

b) Vibrațiile cu patru degete

Linia 1 – pe grupele de mușchi latero-externe. Mâna dreaptă este suspendată cu degetele: 5 pe partea latero-externă a calcaneului, pe partea posterioară a maleolei și în continuare pe șanțul dintre grupa de mușchi posterioară și cea latero-externă, 4 și 3 pe calcaneu, pe maleolă și printre tendoanele și mușchii latero-externi, iar 2 pe calcaneu, pe partea anterioară a maleolei, apoi pe șanțul dintre grupele de mușchi anterioară și latero-externă. Vibrațiile se efectuează (urmărind șanțurile indicate) pe gambă, pe articulația genunchiului și se continuă pe coapsă, până pe creasta iliacă laterală. Se revine și se reia.

Linia 2 – pe fața dorsală a labei piciorului și pe grupele de mușchi anterioare. Mâna dreaptă este suspendată cu degetele: 5 pe partea latero-externă a labei piciorului, 4 pe și printre metatarsienele 5 și 4, 3 pe metatarsianul 4, iar 2 printre metatarsienele 4 și 3. Mâna stângă este suspendată cu degetele: 2 printre metatarsienele 3-2, 3 printre metatarsienele 2-1, 4 pe metatarsianul 1, iar 5 pe partea latero-internă a labei piciorului. Vibrațiile se efectuează concomitent cu ambele mâini pe partea dorsală a labei piciorului și pe articulația gleznei. Se continuă pe partea anterioară a gambei (cu degetele mâinii drepte pe șanțurile dintre tendoanele și mușchii de pe partea antero-latero- externă, iar cu degetele mâinii stângi pe fața și muchiile tibiei) și pe articulația genunchiului, apoi pe coapsă (cu degetele mâinii drepte pe șanțurile dintre tendoanele și mușchii de pe partea antero-latero-externă, iar cu degetele mâinii stângi printre tendoanele și mușchii de pe partea antero-latero-internă), până pe plica inghinală. Se revine și se reia.

Linia 3 – pe fața tibiei și pe grupa de mușchi latero-internă. Mâna stângă este suspendată cu degetele: 5 pe partea latero-internă a calcaneului, pe partea posterioară a maleolei și în continuare pe șanțul dintre grupa de mușchi posterioară și muchia posterioară a tibiei, 4 și 3 pe calcaneu, pe maleolă și pe fața tibiei, iar 2 pe calcaneu, pe par-

tea anterioară a maleolei, apoi pe şanţul dintre grupa de muşchi anterioară şi muchia anterioară a tibiei. Vibraţiile se efectuează pe faţa şi muchiile tibiei, pe articulaţia genunchiului. Se continuă pe coapsă (cu degetele: 5 pe şanţul dintre grupele de muşchi latero-internă şi posterioară, 4 şi 3 pe şanţurile dintre muşchii grupei latero-interne, iar 2 pe şanţul dintre grupa de muşchi latero-internă şi cea anterioară), până la plica pelvină. Se revine şi se reia.

Se intercalează netezirea cu ambele mâini şi se trece la manevrele ajutătoare.

B. MANEVRELE COMPLEMENTARE

Manevrele complementare care se efectuează sunt:

– rulatul şi cernutul pe gambă şi pe coapsă. Piciorul pacientului se fixează în triplă flexie cu talpa pe pat;

– tracţiunile şi tracţiunile cu scuturături pentru articulaţiile genunchiului, gleznei şi degetelor;

– rotaţia internă şi externă pentru articulaţia tibioperonială;

– compresiunile pe rotulă şi pe maleole.

Se intercalează netezirea cu două mâini şi se trece la mişcări.

C. PROCEDURI COMPLEMENTARE

MIŞCĂRILE

Mişcările care se efectuează sunt: pasive, pasivo-active, active, active cu încărcătură şi cu opoziţie.

1. Mişcări pasive

a) Mişcări din articulaţia genunchiului

– Flexia gambei pe coapsă şi a coapsei pe bazin

Poziţia maseurului este cu faţa la articulaţia genunchiului.

Mâna stângă cu degetele 2-5 pe plica genunchiului, iar policele pe partea latero-internă a articulaţiei genunchiului ridică piciorul. Mâna dreaptă se fixează pe articulaţia gleznei şi efectuează mişcarea de flexie a gambei pe coapsă şi a coapsei pe bazin, lent şi progresiv, până la limita dureroasă. Piciorul se readuce la poziţia iniţială, fiind susţinut de mâna stângă.

– *Extensia gambei pe coapsă*

Mâna stângă fixează coapsa, iar mâna dreaptă se fixează pe partea posterioară a calcaneului şi ridică gamba, lent şi progresiv, până la limita dureroasă, apoi se readuce la poziţia iniţială, susţinută de mâna dreaptă a maseurului.

b) Mişcări din articulaţia gleznei

Poziţia maseurului este cu faţa la articulaţia gleznei.

Mâna stângă fixează gamba, iar mâna dreaptă se fixează pe partea plantară şi efectuează mişcările de flexie dorsală şi plantară, rotaţie internă şi externă şi circumducţie.

c) Mişcări din articulaţiile intertarsiene

Cu mâna stângă se fixează calcaneul, iar cu mâna dreaptă fixată pe partea dorsală a labei piciorului se efectuează mobilizări ale oaselor tarsiene (de câte ori este nevoie).

d) Mişcări din articulaţiile tarsometatarsiene

Cu mâna stângă se fixează tarsienele, iar cu mâna dreaptă fixată pe partea plantară (la nivelul treimii distale a metatarsienelor) se efectuează mobilizări din articulaţiile tarsometatarsiene (de câte ori este nevoie).

e) Mişcări din articulaţiile intermetatarsiene

Indexul mâinii drepte se fixează pe partea plantară, la extremitatea distală a metatarsienelor, iar policele pe partea dorsală (în deschiderea creată de acestea aflându-se partea latero-externă a labei piciorului). Indexul mâinii stângi se fixează pe partea plantară, la extremitatea distală a metatarsienelor, iar policele pe partea dorsală (în deschiderea creată de acestea aflându-se partea latero-internă a labei piciorului). Indexurile ambelor mâini fixează partea plantară a labei piciorului (la nivelul liniei mediane). Prin alunecarea policelor concomitent spre părţile laterale, se efectuează tracţiuni în lateral şi mişcări de extensie dorsală a metatarsienelor. Mişcarea se repetă de câte ori este nevoie. Apoi, policele ambelor mâini fixează partea dorsală a labei piciorului (la nivelul liniei mediane). Prin alunecarea indexurilor concomitent spre părţile laterale, se efectuează tracţiuni în lateral şi mişcări de extensie plantară a metatarsienelor. Mişcarea se repetă de câte ori este nevoie.

f) Mişcări din articulaţiile metatarsofalangiene

Indexul mâinii stângi/drepte se fixează pe partea plantară, la nivelul treimii mijlocii a metatarsianului, iar policele pe faţa dorsală (fixând metatarsianul). Indexul mâinii drepte/stângi se fixează pe partea plantară a primei falange, iar policele pe partea dorsală. Se efectuează mişcări de flexie (dorsală şi plantară) şi de uşoare rotaţii. Se procedează în acelaşi mod pentru toate articulaţiile metatarsofalangiene.

g) Mişcări din articulaţiile interfalangiene

Indexul mâinii drepte se fixează pe partea plantară a primei falange, iar policele pe partea dorsală, fixând falanga. Indexul mâinii stângi se fixează pe partea plantară a următoarei falange, iar policele pe partea dorsală, efectuează mişcări de flexie dorsală, plantară şi uşoare rotaţii. În acelaşi mod, se procedează pentru toate articulaţiile interfalangiene.

2. Mişcări active

Maseurul indică pacientului să efectueze aceleaşi mişcări, ajutat sau singur, cu încărcătură sau cu opoziţie.

Se efectuează netezirea cu două mâini şi se trece la masajul gambei drepte – partea anterioară.

- ***GAMBA DREAPTĂ – PARTEA ANTERIOARĂ***

Pentru gamba membrului inferior drept, poziţia pacientului, a maseurului şi a mâinilor acestuia este identică cu cea de la masajul gambei membrului inferior stâng. În ce priveşte liniile, deosebirea constă în faptul că la gamba dreaptă linia 1 este faţa tibiei şi grupa de muşchi latero-internă şi se prelucrează cu mâna dreaptă, iar linia 3 sunt grupele de muşchi latero-externe şi se prelucrează cu mâna stângă.

VIII. MASAJUL ARTICULAŢIEI GLEZNEI

• ***Delimitare zonală***

În partea distală, articulaţia gleznei este delimitată de extremitatea proximală a oaselor tarsiene, iar în partea proximală, de extremitatea distală a tibiei şi peroneului (maleola externă şi internă).

• ***Descriere anatomică***

Oase care formează articulaţia:
– tibia;
– peroneul;
– astragalul.

Articulaţia gleznei este mobilă, pluriaxială.

Muşchii care mobilizează segmentele ce formează articulaţia (tabelul II.VIII):

TABELUL II.VIII

MUŞCHI	ORIGINE	INSERŢIE	ACŢIUNE
Tibialul posterior	- Pe cele 2/3 supero-interne ale peroneului - Pe faţa postero-externă a tibiei - Pe membrana interosoasă	- Pe tuberculul scafoid - Pe cuneiform - Pe cuboid - Pe metatarsienele 2, 3 şi 4	- Inversia piciorului - Flexor plantar
Tricepsul sural **a. gemen extern**	- Pe faţa posterioară cutanată a condilului extern femural	- Se face direct cu ajutorul unor fascicule musculare prin intermediul tendonului ahilian	- Flexor plantar - Flexor al genunchiului (cu membrul pelvin neîncărcat)
b. gemen intern	- Pe faţa postero-superioară a condilului intern femural	- Pe tendonul ahilian	- Flexor plantar - Flexor al genunchiului (cu membrul pelvin neîncărcat)

MUŞCHI	ORIGINE	INSERŢIE	ACŢIUNE
Solear	- Pe treimea postero-superioară a peroneului - Pe linia oblică şi marginea internă a tibiei	- Pe tendonul ahilian	- Flexor plantar - Flexor al genunchiului (cu membrul pelvin neîncărcat)
Flexorul lung al halucelui	- Pe cele 2/3 infero-posterioare ale peroneului - Pe membrana interosoasă	- Pe faţa posterioară a fibulei şi membrana interosoasă	- Flexor al ultimei falange a halucelui - Flexor plantar - Adducţie
Flexorul lung al degetelor	- Pe faţa posterioară a tibiei	- Pe baza ultimelor falange ale degetelor 2-5	- Flexor plantar al labei piciorului şi al degetelor 2-5 - Adducţie-pronaţie
Peronierul lung	- Pe peroneu (cap şi treimea superioară) - Pe tuberozitatea externă a tibiei	- Pe baza metatarsianului 1 – faţa externă - Pe tuberculul metatarsianului 5	- Eversia piciorului - Flexor plantar
Peronierul scurt	- Pe peroneu (cap şi treimea superioară) - Pe tuberozitatea externă a tibiei	- Pe baza metatarsianului 1 – faţa externă - Pe tuberculul metatarsianului 5	- Eversia piciorului - Flexor plantar
Extensorul lung al degetelor	- Pe cele 2/3 superioare interne ale peroneului - Pe tuberozitatea externă a tibiei	- Pe faţa dorsală a falangelor 2 şi 3 ale degetelor 2-5	- Extensia degetelor - Flexia dorsală a piciorului - Eversia piciorului

- ***Delimitarea regională***

În partea distală, regiunea gleznei este delimitată de degetele membrului inferior, iar în partea proximală, de articulaţia genunchiului.

ORDINEA ŞI TEHNICA DE PRELUCRARE

Tratamentul pe regiunea gleznelor se începe prelucrând cu toate manevrele masajului pe partea posterioară a articulaţiei gleznei piciorului drept şi apoi a celui stâng şi se continuă pe partea anterioară a articulaţiei gleznei piciorului stâng şi apoi a celui drept.

Poziţia pacientului:

– pentru partea posterioară este în decubit ventral, cu picioarele în uşoară abducţie, cu sau fără pernă sub abdomen şi rulou sub articulaţiile gleznelor;

– pentru partea anterioară poziţia pacientului este în decubit dorsal sau lateral.

Poziţia maseurului: în ortostatism, în lateral.

Poziţia pacientului şi a maseurului nu se descrie la fiecare manevră, ci numai când se schimbă.

Fiecare manevră (cu formele ei) se repetă de 3-5 ori, pe aceeaşi linie şi în cadrul aceloraşi limite (în funcţie de diagnostic).

În cadrul acestei regiuni, se efectuează masajul zonal pe articulaţia gleznei, manevrele pe care se pune accentul fiind geluirea şi fricţiunea.

• *ARTICULAŢIA GLEZNEI DREPTE – PARTEA POSTERIOARĂ*

Poziţia pacientului: în decubit ventral, cu picioarele în uşoară abducţie, cu sau fără rulou sub glezne.

Poziţia maseurului: în ortostatism, lateral stânga faţă de pacient, cu şoldul drept la nivelul labei piciorului pacientului.

A. MANEVRELE PRINCIPALE

1. NETEZIREA

a) Netezirea cu două mâini

Linia 1 – pe grupa de muşchi posterioară. Mâna dreaptă se fixează pe partea postero-externă a calcaneului, iar mâna stângă pe partea postero-internă (fig. II.89). Netezirea se efectuează pe partea posterioară a calcaneului, a gleznei şi a gambei, până pe articulaţia genunchiului, apoi în lateral. Se revine şi se reia.



Fig. II.89 – Netezirea cu două mâini – linia 1 (posterioară)

Linia 2 – pe grupa de muşchi latero-externă şi faţa tibiei. Mâna dreaptă se poziţionează pe partea latero-externă a calcaneului şi a gambei, iar mâna stângă pe partea latero-internă (fig. II.90). Netezirea se efectuează concomitent cu ambele mâini pe calcaneu, pe articulaţia gleznei şi pe gambă, până pe articulaţia genunchiului. Se revine şi se reia.

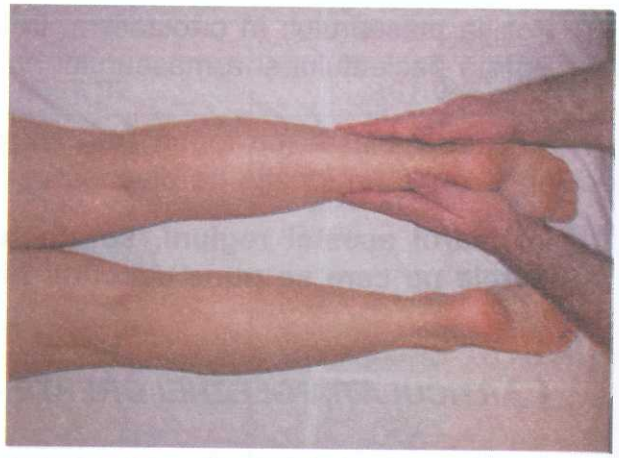

Fig. II.90 – Netezirea cu două mâini – linia 2 (latero-laterală)

b) Netezirea cu patru degete

Linia 1 – pe grupa de muşchi latero-externă. Mâna dreaptă este suspendată cu degetele: 2 pe partea latero-externă a calcaneului, pe partea posterioară a maleolei şi în continuare pe şanţul dintre grupa de muşchi posterioară şi cea latero-externă, 3 şi 4 pe calcaneu pe maleolă şi pe şanţurile dintre muşchii grupei latero-externe, iar 5 pe calcaneu pe partea anterioară a maleolei, apoi pe şanţul creat de grupa de muşchi latero-externă şi cea anterioară. Netezirea se efectuează (urmărind şanţurile indicate) pe calcaneu, pe articulaţia gleznei şi pe gambă, până pe partea latero-externă a articulaţiei genunchiului. Se revine şi se reia.

Linia 2 – pe grupa de muşchi posterioară. Mâna dreaptă este suspendată cu degetele: 2 pe partea latero-internă a calcaneului, pe partea posterioară a maleolei şi în continuare pe şanţul dintre grupa de muşchi posterioară şi muchia posterioară a tibiei, 3 pe partea latero-internă posterioară a calcaneului, a tendonului ahilian şi pe şanţul dintre muşchii grupei posterioare, 4 pe partea latero-externă posterioară a calcaneului, a tendonului ahilian şi pe şanţul dintre muşchii grupei posterioare, iar 5 pe partea latero-externă a calcaneului, pe partea posterioară a maleolei, apoi pe şanţul format de grupa de muşchi latero-externă şi cea posterioară. Netezirea se efectuează pe calcaneu şi pe gambă, până pe articulaţia genunchiului. Se revine şi se reia.

Linia 3 – pe faţa tibiei. Mâna stângă este suspendată cu degetele: 5 pe partea latero-internă a calcaneului, pe partea anterioară a maleolei şi în continuare pe şanţul dintre muchia anterioară a tibiei şi grupa de muşchi anterioară, 4 şi 3 pe calcaneu, pe maleolă şi pe faţa tibiei, iar 2 pe calcaneu, pe partea posterioară a maleolei, apoi pe şanţul dintre muchia posterioară a tibiei şi grupa de muşchi posterioară. Netezirea se efectuează pe calcaneu, pe muchiile şi pe faţa tibiei, până pe partea latero-internă a genunchiului. Se revine şi se reia.

c) Netezirea sub formă de pieptene pe grupa de mușchi posterioară

Mâna dreaptă se fixează pe partea latero-externă a tendonului ahilian, iar mâna stângă pe partea latero-internă. Netezirea se efectuează pe grupa de mușchi posterioară a gambei, până la plica genunchiului. Se revine și se reia.

d) Netezirea cu două degete pe muchiile superioare ale calcaneului

Mâna dreaptă se fixează pe calcaneu, cu policele și cu indexul sub maleole (fig. II.91 a). Netezirea se efectuează de o parte și de alta, pe liniile articulației și pe muchiile calcaneului, până pe tendonul lui Ahile (de aici, poziția degetelor se schimbă cu vârfurile orientate spre cap) (fig. II.91 b). Se continuă pe tendonul lui Ahile, până pe inserția cu mușchiul. Se revine și se reia.

Se intercalează netezirea cu două mâini și se trece la frământatul cu o mână.



Fig. II.91 a – Netezirea zonală cu două degete

2. FRĂMÂNTATUL

a) Frământatul cu o mână

Linia 1 – pe grupa de mușchi latero-externă. Mâna dreaptă se fixează pe calcaneu, sub maleola externă, cu policele pe șanțul creat de grupa de mușchi latero-externă și cea posterioară, iar cu indexul pe șanțul dintre grupa de mușchi anterioară și cea latero-externă. Frământatul se efectuează (urmărind șanțurile indicate, adunând concomitent cu policele și cu indexul) pe musculatura de pe gambă, până la partea latero-externă a articulației genunchiului. Se revine și se reia.



Fig. II.91 b – Netezirea zonală cu două degete

Linia 2 – pe grupa de mușchi posterioară. Mâna dreaptă se fixează pe calcaneu, cu policele pe șanțul dintre grupa de mușchi posterioară și muchia posterioară a tibiei, iar cu indexul pe șanțul dintre grupele de mușchi posterioară și latero-externă. Frământatul se efectuează (adunând concomitent cu policele și cu indexul) pe musculatura de pe gambă, până la plica genunchiului. Se revine și se reia.

Se intercalează netezirea cu două mâini și se trece la frământatul cu două mâini.

b) Frământatul cu două mâini

Poziţia maseurului: cu faţa spre regiunea de tratat.

Linia 1 – pe grupa de muşchi latero-externă. Mâna dreaptă se fixează pe calcaneu, sub maleola externă, cu policele pe şanţul dintre grupele de muşchi latero-externă şi posterioară, iar cu indexul pe şanţul dintre grupele de muşchi latero-externă şi anterioară, mâna stângă fiind oglinda mâinii drepte. Frământatul se efectuează (urmărind şanţurile indicate, adunând concomitent cu policele şi cu indexurile) pe musculatura de pe gambă, până la partea latero-externă a articulaţiei genunchiului. Se revine şi se reia.

Linia 2 – pe grupa de muşchi posterioară. Mâna dreaptă se fixează pe calcaneu, cu policele pe şanţul dintre grupa de muşchi posterioară şi muchia posterioară a tibiei, iar cu indexul pe şanţul dintre grupele de muşchi posterioară şi latero-externă, mâna stângă fiind oglinda mâinii drepte. Frământatul se efectuează (adunând concomitent cu indexurile şi cu policele) pe musculatura de pe gambă, până la plica genunchiului. Se revine şi se reia.

Se intercalează netezirea cu două mâini şi se trece la frământatul în contratimp.

c) Frământatul în contratimp

Pentru această formă de frământat, poziţia maseurului şi a mâinilor acestuia, precum şi liniile cu limitele lor sunt identice cu cele practicate la frământatul cu două mâini.

Maseurul revine la poziţia anterioară.

Se intercalează netezirile specifice şi se trece la frământatul sub formă de geluire.

d) Geluirea

- *Geluirea cu patru degete*

Linia 1 – pe grupa de muşchi latero-externă. Mâna dreaptă este suspendată cu degetele: 2 pe partea latero-externă a calcaneului, pe partea posterioară a maleolei şi în continuare pe şanţul dintre grupa de muşchi posterioară şi cea latero-externă, 3 şi 4 pe calcaneu, pe maleolă şi pe şanţurile dintre muşchii grupei latero-externe, iar 5 pe calcaneu, pe partea anterioară a maleolei, apoi pe şanţul dintre grupa de muşchi latero-externă şi cea anterioară (fig. II.92). Geluirea se efectuează (urmărind şanţurile indicate) pe calcaneu, pe articulaţia gleznei şi pe gambă, până pe partea latero-externă a articulaţiei genunchiului. Se revine şi se reia.

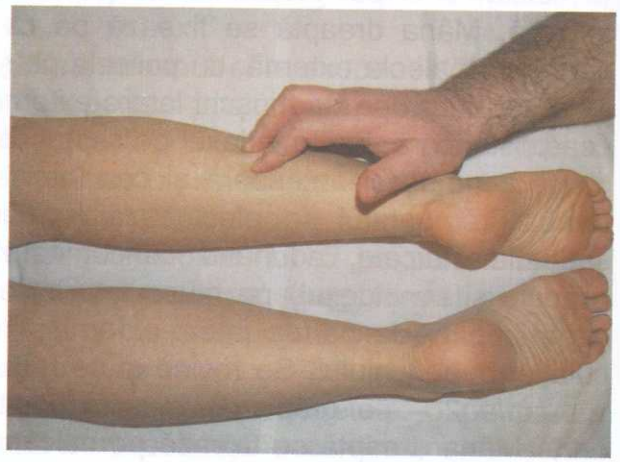

Fig. II.92 – Geluirea cu patru degete – linia 1 (latero-externă)

Linia 2 – pe grupa de muşchi posterioară. Mâna dreaptă este suspendată cu degetele: 2 pe partea latero-internă a calcaneului, pe partea posterioară a maleolei şi în continuare pe şanţul dintre grupa de

mușchi posterioară și muchia posterioară a tibiei, 3 pe partea latero-internă posterioară a calcaneului, a tendonului ahilian, pe șanțul dintre mușchii grupei posterioare, 4 pe partea latero-externă posterioară a calcaneului, a tendonului ahilian și pe șanțul dintre mușchii grupei posterioare, iar 5 pe partea latero-externă a calcaneului, pe partea posterioară a maleolei, apoi pe șanțul dintre grupa de mușchi latero-externă și cea posterioară (fig. II.93). Geluirea se efectuează pe calcaneu, pe tendonul lui Ahile și pe gambă, până pe articulația genunchiului. Se revine și se reia.

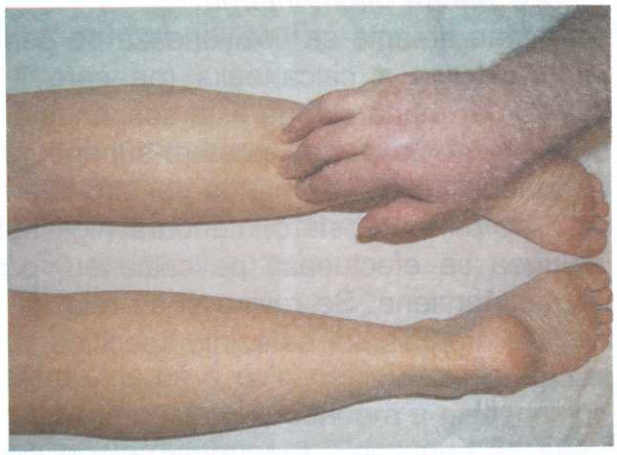

Fig. II.93 – Geluirea cu degetele – linia 2 (posterioară)

Linia 3 – pe fața tibiei. Mâna stângă este suspendată cu degetele: 5 pe partea latero-internă a calcaneului, pe partea anterioară a maleolei și în continuare pe șanțul dintre muchia anterioară a tibiei și grupa de mușchi anterioară, 4 și 3 pe calcaneu, pe maleolă și pe fața tibiei, iar 2 pe calcaneu, pe partea posterioară a maleolei, apoi pe șanțul dintre muchia posterioară a tibiei și grupa de mușchi posterioară. Geluirea se efectuează pe calcaneu, pe muchiile și pe fața tibiei, până pe partea latero-internă a articulației genunchiului. Se revine și se reia.

Pe liniile 1 și 3 geluirea se poate efectua și cu ambele mâini concomitent.

- *Geluirea pe calcaneu*

Poziția maseurului: în ortostatism cu fața spre partea plantară.

Pe partea latero-externă

Mâna stângă se poziționează pe partea latero-internă a calcaneului (pe care îl fixează), iar mâna dreaptă este suspendată cu degetele: 2 pe partea postero-superioară a calcaneului, 3 și 4 pe partea postero-externă, iar 5 pe partea postero-inferioară (fig. II.94). Geluirea se efectuează pe calcaneu, până pe metatarsiene. Se revine și se reia.

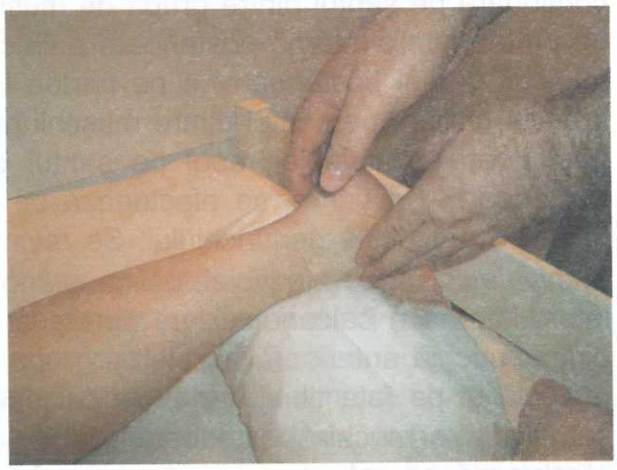

Fig. II.94 – Geluirea pe partea latero-externă a calcaneului

Pe partea latero-internă

Mâna dreaptă se poziţionează pe partea latero-externă a calcaneului (pe care îl fixează), iar mâna stângă este suspendată cu degetele: 2 pe partea postero-superioară a calcaneului, 3 şi 4 pe partea postero-internă, iar 5 pe partea postero-inferioară (fig. II.95). Geluirea se efectuează pe calcaneu, până pe metatarsiene. Se revine şi se reia.

Se intercalează netezirile specifice şi se trece la fricţiune.

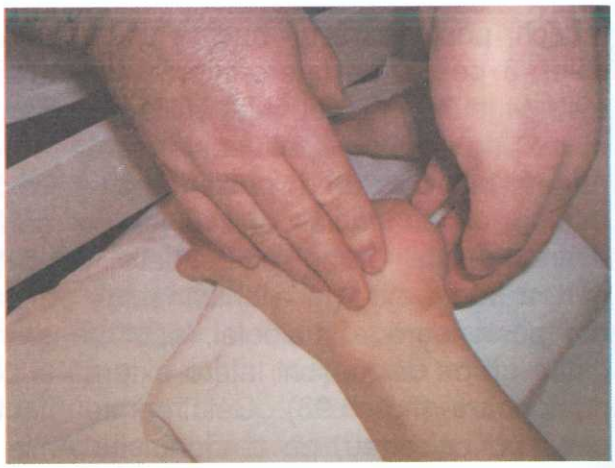

Fig. II.95 – Geluirea pe partea latero-internă a calcaneului

3. FRICŢIUNEA

a) Fricţiunea cu patru degete

Linia 1 – pe grupa de muşchi latero-externă. Mâna dreaptă este suspendată cu degetele: 2 pe partea latero-externă a calcaneului, pe partea posterioară a maleolei şi în continuare pe şanţul dintre grupele de muşchi posterioară şi cea latero-externă, 3 şi 4 pe calcaneu, pe maleolă şi pe şanţurile dintre muşchii grupei latero-externe, iar 5 pe calcaneu, pe partea anterioară a maleolei, apoi pe şanţul dintre grupa de muşchi latero-externă şi cea anterioară. Fricţiunea se efectuează (urmărind şanţurile indicate) pe calcaneu, pe articulaţia gleznei şi pe gambă, până pe partea latero-externă a articulaţiei genunchiului. Se revine şi se reia.

Linia 2 – pe grupa de muşchi posterioară. Mâna dreaptă este suspendată cu degetele: 2 pe partea latero-internă a calcaneului, pe partea posterioară a maleolei şi în continuare pe şanţul dintre grupa de muşchi posterioară şi muchia posterioară a tibiei, 3 pe partea latero-internă posterioară a calcaneului, a tendonului ahilian şi pe şanţul dintre muşchii grupei posterioare, 4 pe partea latero-externă posterioară a calcaneului, a tendonului ahilian, pe şanţul dintre muşchii grupei posterioare, iar 5 pe calcaneu, pe partea posterioară a maleolei, apoi pe şanţul dintre grupa de muşchi latero-externă şi cea posterioară. Fricţiunea se efectuează pe calcaneu, pe tendonul lui Ahile şi pe gambă, până pe articulaţia genunchiului. Se revine şi se reia.

Linia 3 – pe faţa tibiei. Mâna stângă este suspendată cu degetele: 5 pe partea latero-internă a calcaneului, pe partea anterioară a maleolei şi în continuare pe şanţul dintre muchia anterioară a tibiei şi grupa de muşchi anterioară, 4 şi 3 pe calcaneu, pe maleolă şi pe faţa tibiei, iar 2 pe calcaneu, pe partea posterioară a maleolei, apoi pe şanţul dintre muchia posterioară a tibiei şi grupa de muşchi posterioară. Fricţiunea se efectuează pe calcaneu, pe muchiile şi faţa tibiei, până pe partea latero-internă a articulaţiei genunchiului. Se revine şi se reia.

Pe liniile 1 şi 3 fricţiunea se poate efectua şi cu ambele mâini concomitent.

b) Fricţiunea pe calcaneu

Poziţia maseurului: în ortostatism, cu faţa spre partea plantară.

Pe partea latero-externă

Mâna stângă se poziţionează pe partea latero-internă a calcaneului (fixându-l), iar mâna dreaptă este suspendată cu degetele: 2 pe partea postero-superioară a calcaneului, 3 şi 4 pe partea postero-externă, iar 5 pe partea postero-inferioară. Fricţiunea se efectuează pe calcaneu, până pe metatarsiene. Se revine şi se reia.

Pe partea latero-internă

Mâna dreaptă se poziţionează pe partea latero-externă a calcaneului (fixându-l), iar mâna stângă este suspendată cu degetele: 2 pe partea postero-superioară a calcaneului, 3 şi 4 pe partea postero-internă, iar 5 pe partea postero-inferioară. Fricţiunea se efectuează pe calcaneu, până pe metatarsiene. Se revine şi se reia.

Se intercalează netezirile specifice şi se trece la batere.

4. BATEREA

> ***ATENŢIE!***
> *Baterea şi vibraţiile sunt interzise în cazul pacienţilor cu varice.*

Poziţia maseurului: cu faţa la regiunea de tratat.

Baterea cu căuşul, cu partea cubitală, cu pumnii şi sub formă de ciupitură se efectuează pe partea posterioară a gambei.

Maseurul revine la poziţia anterioară.

Se intercalează netezirea cu două mâini şi se trece la vibraţii.

5. VIBRAŢIILE

a) Vibraţiile cu două mâini

Linia 1 – pe grupa de muşchi posterioară. Mâna dreaptă se poziţionează pe partea postero-externă a calcaneului, iar mâna stângă pe partea postero-internă (cu policele pe tendonul lui Ahile). Vibraţiile se efectuează pe partea posterioară a calcaneului, a gleznei şi a gambei, până pe articulaţia genunchiului, apoi în lateral. Se revine şi se reia.

Linia 2 – pe grupa de muşchi latero-externă şi pe faţa tibiei. Mâna dreaptă se poziţionează pe partea latero-externă a calcaneului, iar mâna stângă pe partea latero-internă. Vibraţiile se efectuează concomitent cu ambele mâini pe calcaneu şi pe gambă, până pe articulaţia genunchiului. Se revine şi se reia.

b) Vibraţiile cu patru degete

Linia 1 – pe grupa de muşchi latero-externă. Mâna dreaptă este suspendată cu degetele: 2 pe partea latero-externă a calcaneului, pe partea posterioară a maleolei şi în continuare pe şanţul creat de grupa de muşchi posterioară şi latero-externă, 3 şi 4 pe calcaneu, pe maleolă, pe şanţurile dintre muşchii grupei latero-externe, iar 5 pe calcaneu, pe partea anterioară a maleolei, apoi pe şanţul dintre grupa de muşchi latero-externă şi cea anterioară. Vibraţiile se efectuează (urmărind şanţurile indicate) pe calcaneu şi pe gambă, până pe partea latero-externă a articulaţiei genunchiului. Se revine şi se reia.

Linia 2 – pe grupa de muşchi posterioară. Mâna dreaptă este suspendată cu degetele: 2 pe partea latero-internă a calcaneului, pe partea posterioară a maleolei şi în continuare pe şanţul dintre grupa de muşchi posterioară şi muchia posterioară a tibiei, 3 pe partea latero-internă posterioară a calcaneului, a tendonului ahilian şi pe şanţul dintre muşchii grupei posterioare, 4 pe partea latero-externă posterioară a calcaneului, a tendonului ahilian şi pe şanţul dintre muşchii grupei posterioare, iar 5 pe partea latero-externă a calcaneului, pe partea posterioară a maleolei, apoi pe şanţul dintre grupa latero-externă şi cea posterioară. Vibraţiile se efectuează pe calcaneu şi pe gambă, până pe articulaţia genunchiului. Se revine şi se reia.

Linia 3 – pe faţa tibiei. Mâna stângă este suspendată cu degetele: 5 pe partea latero-internă a calcaneului, pe partea anterioară a maleolei şi în continuare pe şanţul dintre muchia anterioară a tibiei şi grupa de muşchi anterioară, 4 şi 3 pe calcaneu, pe maleolă şi pe faţa tibiei, iar 2 pe calcaneu, pe partea posterioară a maleolei interne, apoi pe şanţul dintre muchia posterioară a tibiei şi grupa de muşchi posterioară. Vibraţiile se efectuează pe calcaneu, pe muchiile şi faţa tibiei, până pe partea latero-internă a articulaţiei genunchiului. Se revine şi se reia.

c) Vibraţiile pe muchiile superioare ale calcaneului

Mâna dreaptă se fixează pe calcaneu, cu policele şi cu indexul sub maleole. Vibraţiile se efectuează de o parte şi de alta, pe liniile articulaţiei şi pe muchiile calcaneului, până pe tendonul lui Ahile (de aici, poziţia degetelor se schimbă cu vârfurile spre cap) şi se continuă pe tendonul lui Ahile, până pe inserţia cu muşchiul. Se revine şi se reia.

Se efectuează netezirea cu două mâini şi se trece la masajul articulaţiei gleznei stângi – partea posterioară.

Faţa plantară a labei piciorului se prelucrează când pacientul este în decubit dorsal.

• *ARTICULAŢIA GLEZNEI STÂNGI – PARTEA POSTERIOARĂ*

Pentru masajul articulaţiei gleznei membrului inferior stâng, poziţia pacientului, a maseurului şi a mâinilor acestuia este identică cu cea de la masajul gleznei membrului inferior drept. În ceea ce priveşte liniile, deosebirea constă în faptul că la glezna stângă

linia 1 este faţa tibiei şi se prelucrează cu mâna dreaptă, iar linia 3 este grupa de muşchi latero-externă şi se prelucrează cu mâna stângă.

Pentru efectuarea masajului pe partea anterioară, pacientul îşi schimbă poziţia în decubit dorsal.

• *ARTICULAŢIA GLEZNEI STÂNGI – PARTEA ANTERIOARĂ*

Poziţia pacientului: în decubit dorsal, cu picioarele în uşoară abducţie.

Poziţia maseurului: în ortostatism, lateral dreapta faţă de pacient, cu şoldul drept la nivelul labei piciorului pacientului.

A. MANEVRELE PRINCIPALE

1. NETEZIREA

a) Netezirea cu două mâini

Linia 1 – pe faţa dorsală a labei piciorului şi pe grupa de muşchi anterioară. Mâna dreaptă se fixează pe partea antero-latero-externă a labei piciorului. Mâna stângă se fixează pe partea antero-latero-internă (fig. II.96). Netezirea se efectuează concomitent cu ambele mâini pe partea dorsală a labei piciorului şi pe articulaţia gleznei. Se continuă pe gambă (cu mâna dreaptă pe partea antero-latero-externă, iar cu mâna stângă pe partea antero-latero-internă), până pe articulaţia genunchiului. Se revine şi se reia.

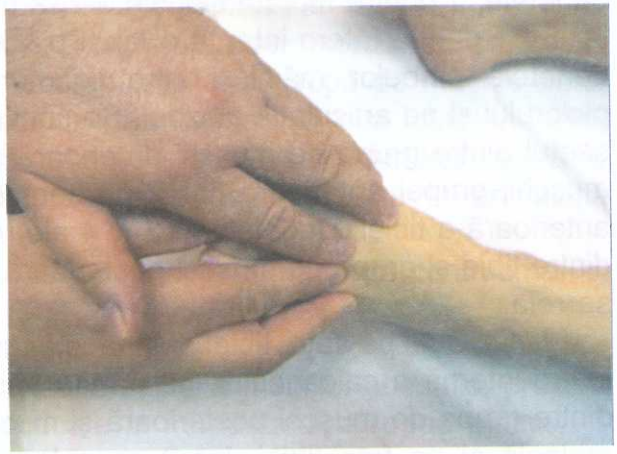

Fig. II.96 – Netezirea cu două mâini – linia 1 (faţa dorsală)

Linia 2 – pe grupa de muşchi latero-externă şi pe faţa tibiei. Mâna dreaptă se fixează pe calcaneu şi pe maleola externă, iar mâna stângă pe calcaneu şi pe maleola internă. Netezirea se efectuează (concomitent cu ambele mâini) cu mâna dreaptă pe partea latero-externă a calcaneului, a gleznei şi a gambei, până pe articulaţia genunchiului, iar cu mâna stângă pe partea latero-internă a calcaneului, a gleznei şi pe faţa tibiei, până pe articulaţia genunchiului. Se revine şi se reia.

b) Netezirea cu patru degete

Linia 1 – pe grupa de muşchi latero-externă. Mâna dreaptă este suspendată cu degetele: 5 pe partea latero-externă a calcaneului, pe partea posterioară a maleolei şi în

continuare pe şanţul dintre grupa de muşchi latero-externă şi cea posterioară, 4 şi 3 pe calcaneu, pe maleolă şi printre tendoanele şi muşchii latero-externi, iar 2 pe calcaneu, pe partea anterioară a maleolei, apoi pe şanţul dintre grupa de muşchi anterioară şi cea latero-externă (fig. II.97). Netezirea se efectuează (urmărind şanţurile indicate) pe calcaneu şi pe gambă, până pe articulaţia genunchiului. Se revine şi se reia.

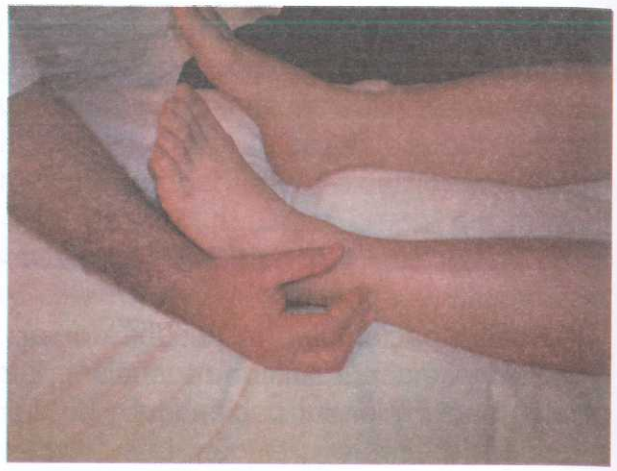

Fig. II.97 – Netezirea cu patru degete – linia 1

Linia 2 – pe partea dorsală a labei piciorului şi grupa de muşchi anterioară. Mâna dreaptă este suspendată cu degetele: 5 pe partea latero-externă a labei piciorului, 4 pe metatarsianul 5, 3 pe şi printre metatarsienele 4 şi 5, iar 2 printre metatarsienele 3 şi 4. Mâna stângă este suspendată cu degetele: 2 printre metatarsienele 3-2, 3 printre metatarsienele 2-1, 4 pe metatarsianul 1, iar 5 pe partea latero-internă a labei piciorului. Netezirea se efectuează (concomitent cu degetele ambelor mâini, printre ligamente şi tendoane) pe partea dorsală a labei piciorului şi pe articulaţia gleznei. Se continuă pe gambă (cu degetele mâinii drepte: 5 pe şanţul dintre grupa de muşchi anterioară şi cea latero-externă, 4 şi 3 pe şanţurile dintre muşchii grupei anterioare, iar 2 pe şanţul dintre grupa de muşchi anterioară şi muchia anterioară a tibiei. Degetele 2, 3 şi 4 ale mâinii stângi ajung pe faţa tibiei, iar 5 pe şanţul dintre tibie şi grupa de muşchi posterioară), până pe articulaţia genunchiului. Se revine şi se reia.

Linia 3 – pe faţa tibiei. Mâna stângă este suspendată cu degetele: 5 pe partea latero-internă a calcaneului, pe partea posterioară a maleolei şi în continuare pe şanţul dintre grupa de muşchi posterioară şi muchia posterioară a tibiei, 4 şi 3 pe calcaneu, pe maleolă şi pe faţa tibiei, iar 2 pe calcaneu, pe partea anterioară a maleolei, apoi pe şanţul dintre marginea anterioară a tibiei şi grupa de muşchi anterioară. Netezirea se efectuează pe calcaneu, pe muchiile şi faţa tibiei, până pe articulaţia genunchiului. Se revine şi se reia.

Se intercalează netezirea cu două mâini şi se trece la frământatul cu o mână.

2. FRĂMÂNTATUL

a) Frământatul cu o mână

Linia 1 – pe grupa de muşchi latero-externă. Mâna dreaptă se fixează pe calcaneu, sub maleola externă, cu policele pe şanţul format de grupele de muşchi anterioară şi latero-externă şi cu indexul pe şanţul dintre grupele de muşchi latero-externă şi posterioară. Frământatul se efectuează (urmărind şanţurile indicate, adunând concomitent cu

indexul şi cu policele) pe musculatura de pe gambă, până la partea latero-externă a articulaţiei genunchiului. Se revine şi se reia.

Linia 2 – pe grupa de muşchi anterioară. Mâna dreaptă se fixează pe articulaţia gleznei, cu policele pe şanţul dintre muchia anterioară a tibiei şi grupa de muşchi anterioară, iar cu indexul pe şanţul dintre grupa de muşchi anterioară şi cea latero-externă. Frământatul se efectuează (adunând concomitent cu indexul şi cu policele) pe musculatura de pe gambă, până la articulaţia genunchiului. Se revine şi se reia.

Se intercalează netezirea cu două mâini şi se trece la frământatul cu două mâini.

b) Frământatul cu două mâini

Poziţia maseurului: cu faţa spre regiunea de tratat.

Linia 1 – pe grupa de muşchi latero-externă. Mâna dreaptă se fixează pe calcaneu, sub maleola externă, cu policele pe şanţul format între grupa de muşchi anterioară şi cea latero-externă, iar cu indexul pe şanţul dintre grupele de muşchi latero-externă şi cea posterioară, mâna stângă fiind oglinda mâinii drepte. Frământatul se efectuează (adunând concomitent cu indexurile şi cu policele) pe musculatura de pe gambă, până la partea latero-externă a articulaţiei genunchiului. Se revine şi se reia.

Linia 2 – pe grupa de muşchi anterioară. Mâna dreaptă se fixează pe articulaţia gleznei, cu policele pe şanţul dintre muchia anterioară a tibiei şi grupa de muşchi anterioară, iar cu indexul pe şanţul dintre grupa de muşchi anterioară şi cea latero-externă, mâna stângă fiind oglinda mâinii drepte. Frământatul se efectuează (adunând concomitent cu indexurile şi cu policele) pe musculatura de pe gambă, până la articulaţia genunchiului. Se revine şi se reia.

Se intercalează netezirea cu două mâini şi se trece la frământatul în contratimp.

c) Frământatul în contratimp

Pentru această formă de frământat, poziţia maseurului şi a mâinilor acestuia, precum şi liniile cu limitele lor sunt identice cu cele practicate la frământatul cu două mâini.

Maseurul revine la poziţia anterioară.

Se intercalează netezirile specifice şi se trece la frământatul sub formă de geluire.

d) Geluirea cu patru degete

Linia 1 – pe grupa de muşchi latero-externă. Mâna dreaptă este suspendată cu degetele: 5 pe partea latero-externă a calcaneului, pe partea posterioară a maleolei şi în continuare pe şanţul dintre grupa de muşchi latero-externă şi cea posterioară, 4 şi 3 pe calcaneu, pe maleolă şi printre tendoanele şi muşchii latero-externi, iar 2 pe calcaneu, pe partea anterioară a maleolei şi apoi pe şanţul creat între grupa de muşchi anterioară şi cea latero-externă. Geluirea se efectuează pe calcaneu şi pe gambă, până pe articulaţia genunchiului. Se revine şi se reia.

Linia 2 – pe partea dorsală a labei piciorului şi pe grupa de muşchi anterioară. Mâna dreaptă este suspendată cu degetele: 5 pe partea latero-externă a labei piciorului, 4 pe metatarsianul 5, 3 pe şi printre metatarsienele 4 şi 5, iar 2 printre metatarsienele 3 şi 4.

Mâna stângă este suspendată cu degetele: 2 printre metatarsienele 3-2, 3 printre metatarsienele 2-1, 4 pe metatarsianul 1, iar 5 pe partea latero-internă a labei piciorului. Geluirea se efectuează (concomitent cu ambele mâini printre ligamente şi tendoane) pe partea dorsală a labei piciorului şi pe articulaţia gleznei. Se continuă pe gambă (cu degetele mâinii drepte: 5 pe şanţul creat între grupa de muşchi anterioară şi cea latero-externă, 4 şi 3 pe şanţurile dintre muşchii grupei anterioare, iar 2 pe şanţul dintre grupa de muşchi anterioară şi muchia anterioară a tibiei. Degetele 2, 3 şi 4 ale mâinii stângi ajung pe faţa tibiei, iar 5 pe şanţul dintre tibie şi grupa de muşchi posterioară), până pe articulaţia genunchiului. Se revine şi se reia.

Linia 3 – pe faţa tibiei. Mâna stângă este suspendată cu degetele: 5 pe partea latero-internă a calcaneului, pe partea posterioară a maleolei şi în continuare pe şanţul dintre grupa de muşchi posterioară şi muchia posterioară a tibiei, 4 şi 3 pe calcaneu, pe maleolă şi pe faţa tibiei, iar 2 pe calcaneu, pe partea anterioară a maleolei, apoi pe şanţul dintre muchia anterioară a tibiei şi grupa de muşchi anterioară. Geluirea se efectuează pe calcaneu, pe muchiile şi faţa tibiei, până pe articulaţia genunchiului. Se revine şi se reia.

Pe liniile 1 şi 3 geluirea se poate efectua şi cu ambele mâini concomitent.

Se intercalează netezirile specifice şi se trece la fricţiune.

3. FRICŢIUNEA

Fricţiunea cu patru degete

Linia 1 – pe grupa de muşchi latero-externă. Mâna dreaptă este suspendată cu degetele: 5 pe partea latero-externă a calcaneului, pe partea posterioară a maleolei şi în continuare pe şanţul dintre grupa de muşchi latero-externă şi cea posterioară, 4 şi 3 pe calcaneu, pe maleolă şi printre tendoanele şi muşchii latero-externi, iar 2 pe calcaneu, pe partea anterioară a maleolei, apoi pe şanţul dintre grupa de muşchi anterioară şi cea latero-externă. Fricţiunea se efectuează pe calcaneu şi pe gambă, până pe articulaţia genunchiului. Se revine şi se reia.

Linia 2 – pe partea dorsală a labei piciorului şi pe grupa de muşchi anterioară. Mâna dreaptă este suspendată cu degetele: 5 pe partea latero-externă a labei piciorului, 4 pe metatarsianul 5, 3 pe şi printre metatarsienele 4 şi 5, iar 2 printre metatarsienele 3 şi 4. Mâna stângă este suspendată cu degetele: 2 printre metatarsienele 3-2, 3 printre metatarsienele 2-1, 4 pe metatarsianul 1, iar 5 pe partea latero-internă a labei piciorului. Fricţiunea se efectuează (concomitent cu degetele ambelor mâini printre ligamente şi tendoane) pe partea dorsală a labei piciorului şi pe articulaţia gleznei. Se continuă pe gambă (cu degetele mâinii drepte: 5 pe şanţul dintre grupa de muşchi anterioară şi cea latero-externă, 4 şi 3 pe şanţurile dintre muşchii grupei anterioare, iar 2 pe şanţul dintre grupa de muşchi anterioară şi muchia anterioară a tibiei. Degetele 2, 3 şi 4 ale mâinii stângi ajung pe faţa tibiei, iar 5 pe şanţul dintre tibie şi muşchii posteriori), până pe articulaţia genunchiului. Se revine şi se reia.

Linia 3 – pe faţa tibiei. Mâna stângă este suspendată cu degetele: 5 pe partea latero-internă a calcaneului, pe partea posterioară a maleolei şi în continuare pe şanţul dintre grupa de muşchi posterioară şi muchia posterioară a tibiei, 4 şi 3 pe calcaneu, pe maleolă şi pe faţa tibiei, iar 2 pe calcaneu, pe partea anterioară a maleolei, apoi pe şanţul dintre muchia anterioară a tibiei şi grupa de muşchi anterioară. Fricţiunea se efectuează pe calcaneu, pe muchiile şi faţa tibiei, până pe articulaţia genunchiului. Se revine şi se reia.

Pe liniile 1 şi 3 fricţiunea se poate efectua şi cu ambele mâini (concomitent).

- ***MASAJUL PE FAŢA PLANTARĂ***

Netezirea

Netezirea cu o mână

Poziţia maseurului: la capătul patului, cu faţa spre partea plantară.

Linia 1 – Mâna stângă fixează laba piciorului pacientului de la nivelul degetului mare. Degetele 2, 3, 4 şi 5 ale mâinii drepte se fixează pe partea plantară a labei piciorului, iar policele pe partea latero-externă şi pe cea anterioară. Netezirea se efectuează pe faţa plantară, până pe calcaneu. Se revine şi se reia.

Linia 2 – Mâna dreaptă fixează laba piciorului de la nivelul degetului 5. Degetele 2, 3, 4 şi 5 de la mâna stângă se poziţionează pe partea plantară a labei piciorului, iar policele pe partea latero-internă. Netezirea se efectuează pe faţa plantară, până pe calcaneu. Se revine şi se reia.

Netezirea sub formă de pieptene

Mâna stângă fixează laba piciorului de la nivelul halucelui, iar mâna dreaptă efectuează netezirea sub formă de pieptene, începând de la nivelul falangelor, până pe calcaneu (insistând pe aponevroza plantară). Se revine şi se reia.

Se intercalează netezirea cu o mână şi se trece la frământat.

Frământatul

Frământatul cu o mână

Linia 1 – Mâna stângă fixează laba piciorului de la nivelul halucelui, iar mâna dreaptă se poziţionează la nivelul degetului mic, pe partea latero-externă (cu degetele 2, 3, 4, 5 pe partea plantară, iar policele pe partea latero-externă). Frământatul se efectuează (adunând concomitent cu policele şi cu indexul) pe musculatura de pe partea latero-plantară, până pe calcaneu. Se revine şi se reia.

Linia 2 – Mâna dreaptă fixează laba piciorului de la nivelul degetului mic. Mâna stângă este suspendată (spre partea latero-internă a labei piciorului) cu indexul pe linia articulaţiilor metatarsofalangiene (la nivelul halucelui) şi cu policele la nivelul treimii mijlocii a părţii plantare. Frământatul se efectuează pe musculatura plantară, începând de la partea latero-internă, până la partea latero-externă a labei piciorului. Se revine şi se reia.

Pe această linie frământatul se poate efectua şi cu mâna dreaptă, mâna stângă susţinând halucele.

Se intercalează netezirea cu o mână şi se trece la frământatul cu două mâini şi în contratimp.

Frământatul cu două mâini şi frământatul în contratimp

Aceste manevre se efectuează pe aceleaşi linii, cu aceleaşi limite ca la frământatul cu o mână.

Se intercalează netezirea cu o mână şi se trece la geluire.

Geluirea cu patru degete

Linia 1 – Mâna stângă fixează laba piciorului de la nivelul halucelui. Mâna dreaptă este suspendată cu degetele: 2 pe partea latero-externă a labei piciorului, iar 3, 4 şi 5 pe articulaţiile falangometatarsiene. Geluirea se efectuează pe faţa plantară, până pe partea posterioară a calcaneului. Se revine şi se reia.

Linia 2 – Mâna dreaptă fixează laba piciorului de la nivelul degetelor 5 şi 4. Mâna stângă este suspendată cu degetele: 2 pe partea latero-internă a labei piciorului, iar 3, 4 şi 5 pe articulaţiile falangometatarsiene. Geluirea se efectuează pe faţa plantară, până pe partea posterioară a calcaneului (cu o presiune mai mare la nivelul aponevrozei plantare). Se revine şi se reia.

Se intercalează netezirile specifice şi se trece la fricţiune.

Fricţiunea cu patru degete

Linia 1 – Mâna stângă fixează laba piciorului de la nivelul halucelui. Mâna dreaptă este suspendată cu degetele: 2 pe partea latero-externă a labei piciorului, iar 3, 4 şi 5 pe articulaţiile falangometatarsiene. Fricţiunea se efectuează pe faţa plantară, până pe partea posterioară a calcaneului. Se revine şi se reia.

Linia 2 – Mâna dreaptă fixează laba piciorului de la nivelul degetelor 5 şi 4. Mâna stângă este suspendată cu degetele: 2 pe partea latero-internă a labei piciorului, iar 3, 4 şi 5 pe articulaţiile falangometatarsiene. Fricţiunea se efectuează pe faţa plantară, până pe partea posterioară a calcaneului (cu o presiune mai mare la nivelul aponevrozei plantare). Se revine şi se reia.

Pe aponevroza plantară, fricţiunea se efectuează şi cu nodozităţile degetelor.

Se intercalează netezirea şi se trece la vibraţii.

Vibraţiile pe partea plantară

Linia 1 – Mâna stângă fixează laba piciorului de la nivelul halucelui, mâna dreaptă cu degetele 5, 4, 3, 2 pe faţa plantară, iar cu policele pe partea latero-externă. Vibraţiile se efectuează pe faţa plantară, începând de pe degete, până pe partea posterioară a calcaneului. Se revine şi se reia.

Linia 2 – Mâna dreaptă fixează laba piciorului de la nivelul degetelor 5 şi 4, mâna stângă cu degetele 5, 4, 3, 2 pe partea plantară, iar cu policele pe partea latero-internă.

Vibraţiile se efectuează pe faţa plantară, până pe partea posterioară a calcaneului. Se revine şi se reia.

Pe aponevroza plantară se efectuează şi vibraţii cu nodozităţile degetelor.

Se intercalează netezirea şi se trece la masajul zonal pe articulaţia gleznei.

*

* *

- ***MASAJUL ZONAL PE ARTICULAŢIA GLEZNEI***

Netezirea

Netezirea cu policele de la ambele mâini pe maleole

Mâna dreaptă se fixează pe partea latero-externă a labei piciorului, iar mâna stângă pe partea latero-internă, cu policele pe maleole (fig. II.98). Netezirea se efectuează circular, pe şi în jurul maleolelor.

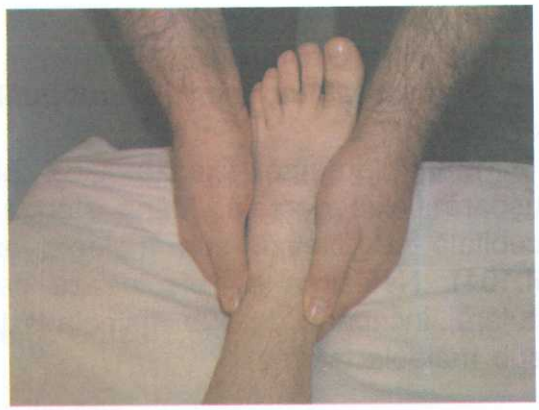

Fig. II.98 – Netezirea cu policele de la ambele mâini pe maleole

Netezirea cu degetele 2-5 de la ambele mâini pe şi în jurul maleolelor

Mâna dreaptă se fixează pe partea latero-externă a labei piciorului, cu degetele 2-5 pe maleola externă, iar mâna stângă pe partea latero-internă (fig. II.99). Netezirea se efectuează (concomitent cu degetele ambelor mâini) circular pe şi în jurul maleolelor.



Fig. II.99 – Netezirea cu degetele 2-5 pe maleole

Netezirea cu policele şi cu indexul pe linia articulară

Mâna stângă fixează laba piciorului în uşoară flexie dorsală, iar mâna dreaptă fixează policele şi indexul sub maleole (fig. II.100). Netezirea se efectuează pe linia articulară, până pe partea mediană anterioară, în continuare circular pe şi în jurul maleolelor.



Fig. II.100 – Netezirea cu policele şi indexul

Netezirea cu partea cubitală pe linia articulară

Mâna dreaptă fixează laba piciorului în uşoară flexie dorsală. Mâna stângă cu partea cubitală se fixează sub maleola externă (fig. II.101). Netezirea se efectuează pe linia articulară, începând de sub maleola externă, până sub maleola internă.



Fig. II.101 – Netezirea cu partea cubitală

Geluirea

Geluirea cu două degete pe linia articulară

Mâna dreaptă fixează laba piciorului în uşoară flexie dorsală, iar mâna stângă este suspendată cu indexul şi cu mediusul (suprapuse sau alăturate) fixate sub maleola internă.

Geluirea se efectuează pe linia articulară, până sub maleola externă. Se revine şi se reia.

Geluirea cu patru degete pe părţile latero-internă şi externă ale labei piciorului şi pe maleole

Pe partea latero-internă

Mâna dreaptă fixează laba piciorului în uşoară flexie dorsală, iar mâna stângă efectuează geluirea pe partea antero-latero-internă a tarsienelor şi pe maleolă.

Pe partea latero-externă

Mâna stângă susţine laba piciorului în uşoară flexie dorsală, iar mâna dreaptă efectuează geluirea pe tarsiene şi pe maleolă.

Se intercalează netezirile specifice şi se trece la fricţiune.

Fricţiunea

Fricţiunea cu două degete pe linia articulară

Mâna dreaptă fixează laba piciorului în uşoară flexie dorsală, iar mâna stângă este suspendată cu indexul şi cu mediusul (suprapuse sau alăturate) fixate sub maleola internă. Fricţiunea se efectuează pe linia articulară, până sub maleola externă. Se revine şi se reia.

Fricţiunea cu patru degete pe părţile latero-internă şi externă ale labei piciorului şi pe maleole

Pe partea latero-internă

Mâna dreaptă fixează laba piciorului în uşoară flexie dorsală, iar mâna stângă efectuează fricţiunea pe partea antero-latero-internă a tarsienelor şi pe maleolă.

Pe partea latero-externă

Mâna stângă susţine laba piciorului în uşoară flexie dorsală, iar mâna dreaptă efectuează fricţiunea pe tarsiene şi pe maleolă.

Se intercalează netezirile specifice şi se trece la vibraţii.

Vibraţiile

Vibraţiile cu policele de la ambele mâini pe maleole

Mâna dreaptă se fixează pe partea latero-externă a labei piciorului, iar mâna stângă pe partea latero-internă, cu policele pe maleole. Vibraţiile se efectuează pe şi în jurul maleolelor.

Vibraţiile cu degetele 2-5 pe şi în jurul maleolelor

Mâna dreaptă se fixează pe partea latero-externă a labei piciorului, cu degetele 2-5 pe maleolă, iar mâna stângă pe partea latero-internă. Vibraţiile se efectuează (concomitent cu degetele ambelor mâini) pe şi în jurul maleolelor.

Vibraţiile cu policele şi cu indexul pe linia articulară

Mâna stângă fixează laba piciorului în uşoară flexie dorsală. Mâna dreaptă fixează policele şi indexul sub maleole. Vibraţiile se efectuează pe linia articulară, până pe partea mediană anterioară a articulaţiei, apoi în jurul maleolelor.

Vibraţiile cu partea cubitală pe linia articulară

Mâna dreaptă fixează laba piciorului în uşoară flexie dorsală. Mâna stângă, cu partea cubitală, se fixează pe maleola externă. Vibraţiile se efectuează pe linia articulară, începând de sub maleola externă, până sub cea internă.

Se efectuează netezirea.

*

* *

Se intercalează netezirile specifice şi se trece la batere.

4. BATEREA

> ***ATENŢIE!***
> *Baterea şi vibraţiile sunt interzise în cazul pacienţilor cu varice.*

Poziţia maseurului: cu faţa spre regiunea de tratat:

– baterea cu căuşul şi cu partea cubitală se efectuează pe părţile anterioară şi latero-externă ale gambei;

– baterea cu pumnii se efectuează în funcţie de musculatură pe părţile anterioară şi latero-externă ale gambei;

– baterea sub formă de ciupitură se efectuează pe părţile anterioară şi latero-externă ale gambei;

– baterea cu partea cubitală şi cu pumnul se efectuează pe faţa plantară;

– baterea cu ultima falangă a degetelor se efectuează pe faţa tibiei, pe tarsiene şi pe metatarsiene.

Maseurul revine la poziţia anterioară.

Se intercalează netezirea cu două mâini şi se trece la vibraţii.

5. VIBRAŢIILE

a) Vibraţiile cu două mâini

Linia 1 – pe faţa dorsală a labei piciorului şi pe grupa de muşchi anterioară. Mâna dreaptă se fixează pe partea antero-latero-externă a labei piciorului, iar mâna stângă pe partea antero-latero-internă. Vibraţiile se efectuează concomitent, cu ambele mâini, pe faţa dorsală a labei piciorului şi pe articulaţia gleznei. Se continuă pe gambă (cu mâna dreaptă pe partea antero-latero-externă, iar cu mâna stângă pe partea antero-latero-internă), până pe articulaţia genunchiului. Se revine şi se reia.

Linia 2 – pe grupa de muşchi latero-externă şi pe faţa tibiei. Mâna dreaptă se fixează pe partea latero-externă a calcaneului şi a maleolei, iar mâna stângă pe partea latero-internă. Vibraţiile se efectuează (concomitent cu ambele mâini) cu mâna dreaptă pe partea latero-externă a calcaneului şi a gambei, până pe articulaţia genunchiului, iar cu mâna stângă pe partea latero-internă a calcaneului şi pe faţa tibiei, până pe articulaţia genunchiului. Se revine şi se reia.

b) Vibraţiile cu patru degete

Linia 1 – pe grupa de muşchi latero-externă. Mâna dreaptă este suspendată cu degetele: 5 pe partea latero-externă a calcaneului, pe partea posterioară a maleolei şi în continuare pe şanţul creat de grupa de muşchi latero-externă şi cea posterioară, 4 şi 3 pe calcaneu, pe maleolă şi printre tendoanele şi muşchii grupei latero-externe, iar 2 pe calcaneu, pe partea anterioară a maleolei, apoi pe şanţul dintre grupa de muşchi anterioară şi cea latero-externă. Vibraţiile se efectuează pe calcaneu şi pe gambă, până pe articulaţia genunchiului. Se revine şi se reia.

Linia 2 – pe faţa dorsală a labei piciorului şi pe grupa de muşchi anterioară. Mâna dreaptă este suspendată cu degetele: 5 pe partea latero-externă a labei piciorului, 4 pe metatarsianul 5, 3 pe şi printre metatarsienele 4 şi 5, iar 2 printre metatarsienele 3 şi 4. Mâna stângă este suspendată cu degetele: 2 printre metatarsienele 3-2, 3 printre metatarsienele 2-1, 4 pe metatarsianul 1, iar 5 pe partea latero-internă a labei piciorului. Vibraţiile se efectuează (concomitent cu degetele ambelor mâini printre ligamente şi tendoane) pe partea dorsală a labei piciorului şi pe articulaţia gleznei. Se continuă pe gambă (cu degetele mâinii drepte: 5 pe şanţul dintre grupa de muşchi anterioară şi cea latero-externă, 4 şi 3 pe şanţurile dintre muşchii grupei anterioare, iar 2 pe şanţul format de grupa de muşchi anterioară şi muchia anterioară a tibiei. Degetele 2, 3 şi 4 ale mâinii stângi ajung pe faţa tibiei, iar 5 pe şanţul dintre tibie şi muşchii posteriori), până pe articulaţia genunchiului. Se revine şi se reia.

Linia 3 – pe faţa tibiei. Mâna stângă este suspendată cu degetele: 5 pe partea latero-internă a calcaneului, pe partea posterioară a maleolei şi în continuare pe şanţul dintre grupa de muşchi posterioară şi muchia posterioară a tibiei, 4 şi 3 pe calcaneu, pe maleolă şi pe faţa tibiei, iar 2 pe calcaneu, pe partea anterioară a maleolei, apoi pe şanţul dintre muchia anterioară a tibiei şi grupa de muşchi anterioară. Vibraţiile se efectuează pe calcaneu, pe faţa şi muchiile tibiei, până pe articulaţia genunchiului. Se revine şi se reia.

Se intercalează netezirea cu două mâini şi se trece la manevrele ajutătoare.

B. MANEVRELE COMPLEMENTARE

Manevrele complementare care se efectuează sunt:

– rulatul şi cernutul pe gambă. Piciorul pacientului se fixează în triplă flexie cu talpa pe pat;

– tracţiunile şi tracţiunile cu scuturături pentru articulaţiile: gleznei, intertarsiene, tarsometatarsiene, metatarsofalangiene, interfalangiene şi intermetatarsiene;
– compresiunile pe maleole.

Se intercalează netezirea cu două mâini şi se trece la mişcări.

C. PROCEDURI COMPLEMENTARE

MIŞCĂRILE

Mişcările care se efectuează sunt: pasive, pasivo-active, active, active cu încărcătură şi cu opoziţie.

1. Mişcări pasive

a) Mişcări din articulaţia gleznei

Poziţia maseurului este cu faţa la articulaţia gleznei.

Mâna stângă fixează gamba, iar mâna dreaptă se poziţionează pe partea plantară (fig. II.102 a) şi efectuează mişcările de flexie dorsală şi plantară, de rotaţie internă şi externă şi de circumducţie.



Fig. II.102 a – Mişcări din articulaţia gleznei

b) Mişcări din articulaţiile intertarsiene

Mâna stângă fixează calcaneul, iar mâna dreaptă se fixează pe partea dorsală a labei piciorului (fig. II.102 b) şi efectuează mobilizări ale oaselor tarsiene (de câte ori este nevoie).



Fig. II.102 b – Mişcări din articulaţiile intertarsiene

c) Mişcări din articulaţiile tarsometatarsiene

Cu mâna stângă se fixează tarsienele, iar cu mâna dreaptă, poziţionată pe partea plantară (la nivelul treimii distale a metatarsienelor), se efectuează mobilizări din articulaţiile tarsometatarsiene (de câte ori este nevoie).

d) Mişcări din articulaţiile intermetatarsiene

Indexul mâinii drepte se fixează pe partea plantară, la extremitatea distală a metatarsienelor, iar policele pe partea dorsală (în deschiderea creată de acestea aflându-se partea latero-externă a labei piciorului). Indexul mâinii stângi se fixează pe partea plantară, la extremitatea distală a metatarsienelor, iar policele pe partea dorsală (în deschiderea creată de acestea aflându-se partea latero-internă a labei piciorului). Indexurile ambelor mâini fixează partea plantară a labei piciorului (la nivelul liniei mediane). Prin alunecarea policelor concomitent spre părţile laterale, se efectuează tracţiuni în lateral şi mişcări de extensie dorsală a metatarsienelor. Mişcarea se repetă de câte ori este nevoie. Apoi, policele ambelor mâini fixează partea dorsală a labei piciorului (la nivelul liniei mediane). Prin alunecarea indexurilor concomitent spre părţile laterale, se efectuează tracţiuni în lateral şi mişcări de extensie plantară a metatarsienelor. Mişcarea se repetă de câte ori este nevoie.

e) Mişcări din articulaţiile metatarsofalangiene

Indexul mâinii stângi/drepte se fixează pe partea plantară, la nivelul treimii mijlocii a metatarsianului, iar policele pe faţa dorsală (fixând metatarsianul). Indexul mâinii drepte/stângi se fixează pe partea plantară a primei falange, iar policele pe partea dorsală. Se efectuează mişcări de flexie (dorsală şi plantară) şi de uşoare rotaţii. Se procedează în acelaşi mod pentru toate articulaţiile metatarsofalangiene.

f) Mişcări din articulaţiile interfalangiene

Indexul mâinii drepte se fixează pe partea plantară a primei falange, iar policele pe partea dorsală, fixând falanga. Indexul mâinii stângi se fixează pe partea plantară a următoarei falange, iar policele pe partea dorsală, efectuează mişcări de flexie dorsală plantară şi uşoare rotaţii. În acelaşi mod, se procedează pentru toate articulaţiile interfalangiene.

2. Mişcări active

Maseurul indică pacientului să efectueze mişcările, ajutat sau singur, cu încărcătură sau cu opoziţie.

Se efectuează netezirea cu două mâini şi se trece la masajul gleznei drepte.

• ARTICULAŢIA GLEZNEI DREPTE – PARTEA ANTERIOARĂ

Poziţia pacientului, a maseurului şi a mâinilor acestuia este identică cu cea de la masajul gleznei membrului inferior stâng. În ceea ce priveşte liniile, deosebirea constă în faptul că la glezna dreaptă linia 1 este faţa tibiei şi se prelucrează cu mâna dreaptă, iar linia 3 este grupa de muşchi latero-externă şi se prelucrează cu mâna stângă.

IX. MASAJUL PICIORULUI PROPRIU-ZIS (LABA PICIORULUI)

• ***Delimitare zonală***

În partea distală, laba piciorului este delimitată de linia articulaţiilor metatarsofalangiene, iar în partea proximală, de linia articulaţiei gleznei.

• ***Descriere anatomică***

Oase:

– tarsiene (calcaneul, astragalul, navicularul, cuboidul şi trei oase cuneiforme);
– metatarsiene (în număr de cinci).

Muşchi (tabelul II.IX)*:*

TABELUL II.IX

MUŞCHI	ORIGINE	INSERŢIE	ACŢIUNE
Abductorul halucelui	- Pe tuberculul medial al calcaneului	- Pe partea medială a bazei primei falange a halucelui	- Statică, comună tuturor muşchilor plantei - Dinamică, acţiune slabă de abducţie şi de flexie a halucelui
Flexorul scurt al halucelui	- Pe primul cuneiform şi ligamentul plantar lung	- Printr-un capăt medial şi altul lateral pe părţile corespunzătoare ale bazei falangei 1 a halucelui	- Statică, în menţinerea bolţii plantare - Slab flexor al halucelui
Adductorul halucelui	Capăt oblic pe: - cuboid - cuneiform - baza metatarsienelor 2-4 Capăt transversal pe: - capsula articulaţiilor metatarsofalangiene 3-5 - ligament plantar lung	- Printr-un tendon unic pe partea laterală a primei falange a halucelui	- Adductor al halucelui - Statică, în menţinerea bolţii plantare
Abductorul degetului mic	- Pe tuberculii medial şi lateral ai tuberozităţii calcaneului - Pe aponevroza plantară	- Pe faţa laterală a bazei falangei proximale a degetului mic	- Statică, asigurând curbura bolţii plantare - Slab abductor - Flexor al degetului mic

MUŞCHI	ORIGINE	INSERŢIE	ACŢIUNE
Flexorul scurt al degetului mic	- Pe ligamentul plantar lung şi baza metatarsianului 5	- Pe faţa laterală a bazei falangei proximale a degetului mic	- Statică, asigurând prin ligamentul plantar lung menţinerea bolţii plantare - Slab flexor al degetului mic
Flexorul scurt al degetelor	- Pe tuberculul calcaneului - Pe aponevroza plantară	- Prin 4 tendoane perforate pe flexorul lung al degetelor pe falanga mijlocie a ultimelor 4 degete	- Statică, în menţinerea bolţii plantare - Flexează falanga a 2-a pe prima - Rol în mers
Pătratul plantei	- Pe marginea laterală şi medială a feţei plantare a calcaneului	- Pe tendonul flexorului lung al degetelor	- Flexia degetelor 2-3
Lombricali (4 muşchi mici)	- Pe tendoanele flexorului lung al degetelor	- Pe aponevroza dorsală a ultimelor 4 degete (2-5)	- Flexia primei falange - Extensia ultimelor două falange
Interosoşi ai piciorului pe partea plantară (în număr de 3)	- Pe metatarsienele 3, 4 şi 5, pe faţa care priveşte axul piciorului. Axul piciorului trece prin al 2-lea metatarsian	- Pe faţa medială a bazei falangelor proximale ale degetelor şi pe metatarsienele 3-5 unde au şi originea - Trimit expansiuni pe aponevroza dorsală a degetelor formată de tendonul muşchiului extensor lung al degetelor	- Flexia falangelor proximale - Extensia ultimelor 2 falange ale degetelor - Adducţia degetelor
Interosoşi ai piciorului pe partea dorsală (în număr de 4)	- Pe ambele oase metatarsiene care mărginesc spaţiul interosos	- Pe baza falangelor proximale ale degetelor 2, 3 şi 4 - Trimit expansiuni pe aponevroza dorsală a degetelor	- Flexia falangelor proximale - Extensia ultimelor 2 falange ale degetelor - Abducţia degetelor
Extensorul scurt al degetelor	- Pe ligamentul interosos din sinus tarsi şi pe ligamentul cruciat al tarsului	- Prin patru tendoane subţiri - Pe falangele proximale ale primelor 4 degete	- Extensor al degetelor - Extensor al halucelui
Extensorul scurt al halucelui	- Pe primul cuneiform - Pe ligamentul plantar lung	- Printr-un capăt medial şi altul lateral pe părţile corespunzătoare ale bazei primei falange a halucelui	- Extensor al falangei 1 şi al metatarsianului 1

Articulaţii:

– articulaţia gleznei (mobilă, pluriaxială), formată între oasele gambei şi tarsiene;

– articulaţia talocrurală, semimobilă;

– articulaţiile intertarsiene, semimobile (subtalară, talocalcaneonaviculară, calcaneocuboidiană, cuneonaviculară, cuboidonaviculară);

– articulaţiile intercuneene şi cuneocuboidiene, semimobile;

– articulaţiile tarsometatarsiene, semimobile;

– articulaţiile intermetatarsiene, semimobile;

– articulaţiile metatarsofalangiene (mobile, uniaxiale).

• ***Delimitare regională***

În partea distală, regiunea este delimitată de vârfurile degetelor labei piciorului, iar în partea proximală, de articulaţia genunchiului.

ORDINEA ŞI TEHNICA DE PRELUCRARE

Tratamentul pe regiunea labelor picioarelor se începe prelucrând cu toate manevrele masajului pe partea posterioară a labei piciorului drept şi apoi a celui stâng şi se continuă pe partea anterioară a labei piciorului stâng şi apoi a celui drept.

Poziţia pacientului:

– pentru partea posterioară este în decubit ventral, cu picioarele în uşoară abducţie, cu sau fără pernă sub abdomen şi rulou sub glezne;

– pentru partea anterioară este în decubit dorsal sau lateral, cu pernă între genunchi şi glezne.

Poziţia maseurului: în lateral.

Poziţia pacientului şi a maseurului nu se descrie la fiecare manevră, ci numai când se schimbă.

Fiecare manevră (cu formele ei) se repetă de 3-5 ori, pe aceeaşi linie şi în cadrul aceloraşi limite (în funcţie de diagnostic).

În cadrul acestei regiuni, se efectuează masajul zonal pe laba piciorului, manevrele pe care se pune accentul fiind frământatul şi fricţiunea.

• ***LABA PICIORULUI DREPT – PARTEA POSTERIOARĂ***

Poziţia pacientului: în decubit ventral, cu picioarele în uşoară abducţie.

Poziţia maseurului: în ortostatism, lateral stânga faţă de pacient, cu şoldul drept la nivelul labei piciorului şi cu piciorul stâng în faţă.

A. MANEVRELE PRINCIPALE

1. NETEZIREA

a) Netezirea cu două mâini

Linia 1 – pe grupa de muşchi posterioară. Mâna dreaptă se fixează pe partea postero-externă a calcaneului, iar mâna stângă pe partea postero-internă. Netezirea se efectuează pe partea posterioară a calcaneului, a gleznei şi a gambei, până pe plica genunchiului, apoi în lateral. Se revine şi se reia.

Linia 2 – pe grupa de muşchi latero-externă şi pe faţa tibiei. Mâna dreaptă se poziţionează pe partea latero-externă a calcaneului şi pe grupa de muşchi latero-externă, iar mâna stângă pe partea latero-internă a calcaneului şi pe faţa tibiei. Netezirea se efectuează (concomitent cu ambele mâini) pe calcaneu, gleznă şi gambă, până pe articulaţia genunchiului. Se revine şi se reia.

b) Netezirea cu patru degete

Linia 1 – pe grupa de muşchi latero-externă. Mâna dreaptă este suspendată cu degetele: 2 pe partea latero-externă a calcaneului, pe partea posterioară a maleolei şi în continuare pe şanţul format între grupa de muşchi posterioară şi cea latero-externă, 3 şi 4 pe calcaneu, pe maleolă, pe şanţurile dintre muşchii grupei latero-externe, iar 5 pe calcaneu, pe partea anterioară a maleolei, apoi pe şanţul dintre grupa de muşchi latero-externă şi cea anterioară. Netezirea se efectuează pe calcaneu şi pe gambă, până pe partea latero-externă a articulaţiei genunchiului. Se revine şi se reia.

Linia 2 – pe grupa de muşchi posterioară. Mâna dreaptă este suspendată cu degetele: 2 pe partea latero-internă a calcaneului, pe partea posterioară a maleolei şi în continuare pe şanţul dintre grupa de muşchi posterioară şi muchia posterioară a tibiei, 3 pe partea latero-internă posterioară a calcaneului, a tendonului ahilian şi pe şanţul dintre muşchii grupei posterioare, 4 pe partea latero-externă posterioară a calcaneului, a tendonului ahilian şi pe şanţul dintre muşchii grupei posterioare, iar 5 pe partea latero-externă a calcaneului, pe partea posterioară a maleolei, apoi pe şanţul dintre muşchii grupelor latero-externă şi posterioară. Netezirea se efectuează pe calcaneu şi pe gambă, până pe articulaţia genunchiului. Se revine şi se reia.

Linia 3 – pe faţa tibiei. Mâna stângă este suspendată cu degetele: 5 pe partea latero-internă a calcaneului, pe partea anterioară a maleolei şi în continuare pe şanţul dintre muchia anterioară a tibiei şi grupa de muşchi anterioară, 4 şi 3 pe calcaneu, pe maleolă şi pe faţa tibiei, iar 2 pe calcaneu, pe partea posterioară a maleolei, apoi pe şanţul dintre muchia posterioară a tibiei şi grupa de muşchi posterioară. Netezirea se efectuează pe calcaneu şi pe muchiile şi faţa tibiei, până pe partea latero-internă a articulaţiei genunchiului.

c) Netezirea sub formă de pieptene pe grupa de mușchi posterioară

Mâna dreaptă se poziționează pe partea latero-externă a tendonului ahilian, iar mâna stângă pe partea latero-internă. Netezirea se efectuează pe grupa de mușchi posterioară a gambei, până la plica genunchiului. Se revine și se reia.

d) Netezirea cu două degete pe muchiile superioare ale calcaneului

Mâna dreaptă se fixează pe calcaneu, cu policele și cu indexul sub maleole. Netezirea se efectuează pe liniile articulației și pe muchiile superioare ale calcaneului, până pe tendonul lui Ahile (de aici, se schimbă poziția degetelor cu vârfurile spre cap) și se continuă pe tendonul lui Ahile, până pe inserția cu mușchiul. Se revine și se reia.

Se intercalează netezirea cu două mâini și se trece la frământatul cu o mână.

2. FRĂMÂNTATUL

a) Frământatul cu o mână

Linia 1 – pe grupa de mușchi latero-externă. Mâna dreaptă se fixează pe calcaneu, sub maleola externă, cu policele pe șanțul format între grupa de mușchi latero-externă și cea posterioară, iar cu indexul pe șanțul dintre grupa de mușchi anterioară și cea latero-externă. Frământatul se efectuează (adunând concomitent cu policele și cu indexul) pe musculatura de pe gambă, până la partea latero-externă a articulației genunchiului. Se revine și se reia.

Linia 2 – pe grupa de mușchi posterioară. Mâna dreaptă se fixează pe calcaneu, cu policele pe șanțul dintre grupa de mușchi posterioară și muchia posterioară a tibiei și cu indexul pe șanțul dintre grupa de mușchi posterioară și cea latero-externă. Frământatul se efectuează (adunând concomitent cu policele și cu indexul) pe musculatura de pe gambă, până la plica genunchiului. Se revine și se reia.

Se intercalează netezirea cu două mâini și se trece la frământatul cu două mâini.

b) Frământatul cu două mâini

Poziția maseurului: cu fața spre regiunea de tratat.

Linia 1 – pe grupa de mușchi latero-externă. Mâna dreaptă se fixează pe calcaneu, sub maleola externă, cu policele pe șanțul dintre grupa de mușchi latero-externă și cea posterioară, iar cu indexul pe șanțul format de grupa de mușchi latero-externă și cea anterioară, mâna stângă fiind oglinda mâinii drepte. Frământatul se efectuează (adunând concomitent cu policele și cu indexurile) pe musculatura de pe gambă, până la partea latero-externă a articulației genunchiului. Se revine și se reia.

Linia 2 – pe grupa de mușchi posterioară. Mâna dreaptă se fixează pe calcaneu, cu policele pe șanțul dintre grupa de mușchi posterioară și muchia posterioară a tibiei și cu indexul pe șanțul dintre grupa de mușchi posterioară și cea latero-externă. Mâna stângă

este oglinda mâinii drepte. Frământatul se efectuează (adunând concomitent cu indexurile şi cu policele) pe musculatura de pe gambă, până la plica genunchiului. Se revine şi se reia.

Se intercalează netezirea cu două mâini şi se trece la frământatul în contratimp.

c) Frământatul în contratimp

Pentru această formă de frământat, poziţia maseurului şi a mâinilor acestuia, precum şi liniile cu limitele lor sunt identice cu cele practicate la frământatul cu două mâini.

Maseurul revine la poziţia anterioară.

Se intercalează netezirile specifice şi se trece la frământatul sub formă de geluire.

d) Geluirea

• *Geluirea cu patru degete*

Linia 1 – pe grupa de muşchi latero-externă. Mâna dreaptă este suspendată cu degetele: 2 pe partea latero-externă a calcaneului, pe partea posterioară a maleolei şi în continuare pe şanţul dintre grupa de muşchi posterioară şi cea latero-externă, 3 şi 4 pe calcaneu, pe maleolă şi pe şanţurile dintre muşchii grupei latero-externe, iar 5 pe calcaneu, pe partea anterioară a maleolei, apoi pe şanţul dintre grupa de muşchi latero-externă şi cea anterioară. Geluirea se efectuează pe calcaneu şi pe gambă, până pe partea latero-externă a articulaţiei genunchiului. Se revine şi se reia.

Linia 2 – pe grupa de muşchi posterioară. Mâna dreaptă este suspendată cu degetele: 2 pe partea latero-internă a calcaneului, pe partea posterioară a maleolei şi în continuare pe şanţul dintre grupa de muşchi posterioară şi muchia posterioară a tibiei, 3 pe partea latero-internă posterioară a calcaneului, a tendonului ahilian şi pe şanţul dintre muşchii grupei posterioare, 4 pe partea latero-externă posterioară a calcaneului, a tendonului ahilian şi pe şanţul dintre muşchii grupei posterioare, iar 5 pe partea latero-externă a calcaneului, pe partea posterioară a maleolei, apoi pe şanţul dintre muşchii grupei latero-externe şi a celei posterioare. Geluirea se efectuează pe calcaneu şi pe gambă, până pe articulaţia genunchiului. Se revine şi se reia.

Linia 3 – pe faţa tibiei. Mâna stângă este suspendată cu degetele: 5 pe partea latero-internă a calcaneului, pe partea anterioară a maleolei şi în continuare pe şanţul dintre muchia anterioară a tibiei şi grupa de muşchi anterioară, 4 şi 3 pe calcaneu, pe maleolă şi pe faţa tibiei, iar 2 pe calcaneu, pe partea posterioară a maleolei, apoi pe şanţul dintre muchia posterioară a tibiei şi grupa de muşchi posterioară. Geluirea se efectuează pe calcaneu, pe muchiile şi faţa tibiei, până pe partea latero-internă a articulaţiei genunchiului. Se revine şi se reia.

Pe liniile 1 şi 3 geluirea se poate efectua şi cu ambele mâini concomitent.

• *Geluirea pe calcaneu*

Poziţia maseurului: în ortostatism, la capătul patului, cu faţa spre partea plantară.

Pe partea latero-externă

Mâna stângă se poziţionează pe partea latero-internă a calcaneului (pe care îl fixează), iar mâna dreaptă este suspendată cu degetele: 2 pe partea postero-superioară a calcaneului, 3 şi 4 pe partea postero-externă, iar 5 pe partea postero-inferioară. Geluirea se efectuează pe calcaneu, până pe metatarsiene. Se revine şi se reia.

Pe partea latero-internă

Mâna dreaptă se poziţionează pe partea latero-externă a calcaneului (pe care îl fixează), iar mâna stângă este suspendată cu degetele: 2 pe partea postero-superioară a calcaneului, 3 şi 4 pe partea postero-internă, iar 5 pe partea postero-inferioară. Geluirea se efectuează pe calcaneu, până pe metatarsiene. Se revine şi se reia.

Se intercalează netezirile specifice şi se trece la fricţiune.

3. FRICŢIUNEA

a) Fricţiunea cu patru degete

Linia 1 – pe grupa de muşchi latero-externă. Mâna dreaptă este suspendată cu degetele: 2 pe partea latero-externă a calcaneului, pe partea posterioară a maleolei şi în continuare pe şanţul dintre grupa de muşchi posterioară şi cea latero-externă, 3 şi 4 pe calcaneu, pe maleolă şi pe şanţurile dintre muşchii grupei latero-externe, iar 5 pe calcaneu, pe partea anterioară a maleolei, apoi pe şanţul dintre grupa de muşchi latero-externă şi cea anterioară. Fricţiunea se efectuează pe calcaneu şi pe gambă, până pe partea latero-externă a articulaţiei genunchiului. Se revine şi se reia.

Linia 2 – pe grupa de muşchi posterioară. Mâna dreaptă este suspendată cu degetele: 2 pe partea latero-internă a calcaneului, pe partea posterioară a maleolei şi în continuare pe şanţul dintre grupa de muşchi posterioară şi muchia posterioară a tibiei, 3 pe partea latero-internă posterioară a calcaneului, a tendonului ahilian şi pe şanţul dintre muşchii grupei posterioare, 4 pe partea latero-externă posterioară a calcaneului, a tendonului ahilian şi pe şanţul dintre muşchii grupei posterioare, iar 5 pe partea latero-externă a calcaneului, pe partea posterioară a maleolei, apoi pe şanţul dintre muşchii grupei latero-externe şi ai celei posterioare. Fricţiunea se efectuează pe calcaneu şi pe gambă, până pe articulaţia genunchiului. Se revine şi se reia.

Linia 3 – pe faţa tibiei. Mâna stângă este suspendată cu degetele: 5 pe partea latero-internă a calcaneului, pe partea anterioară a maleolei şi în continuare pe şanţul dintre muchia anterioară a tibiei şi grupa de muşchi anterioară, 4 şi 3 pe calcaneu, pe maleolă şi pe faţa tibiei, iar 2 pe calcaneu, pe partea posterioară a maleolei, apoi pe şanţul dintre muchia posterioară a tibiei şi grupa de muşchi posterioară. Fricţiunea se efectuează pe calcaneu, pe muchiile şi pe faţa tibiei, până pe partea latero-internă a articulaţiei genunchiului. Se revine şi se reia.

Pe liniile 1 şi 3 fricţiunea se poate efectua şi cu ambele mâini concomitent.

b) Fricţiunea pe calcaneu

Poziţia maseurului: în ortostatism, cu faţa spre partea plantară.

Pe partea latero-externă

Mâna stângă se poziţionează pe partea latero-internă a calcaneului, fixându-l, iar mâna dreaptă este suspendată cu degetele: 2 pe partea postero-superioară a calcaneului, 3 şi 4 pe partea postero-externă, iar 5 pe partea postero-inferioară. Fricţiunea se efectuează pe calcaneu, până pe metatarsiene. Se revine şi se reia.

Pe partea latero-internă

Mâna dreaptă se poziţionează pe partea latero-externă a calcaneului, fixându-l, iar mâna stângă este suspendată cu degetele: 2 pe partea postero-superioară a calcaneului, 3 şi 4 pe partea postero-internă, iar 5 pe partea postero-inferioară. Fricţiunea se efectuează pe calcaneu, până pe metatarsiene. Se revine şi se reia.

Maseurul revine la poziţia anterioară.

Se intercalează netezirile specifice şi se trece la batere.

4. BATEREA

> ***ATENŢIE!***
> *Baterea şi vibraţiile sunt interzise în cazul pacienţilor cu varice.*

Poziţia maseurului: cu faţa spre regiunea de tratat.

Baterea cu căuşul, cu partea cubitală, cu pumnii şi sub formă de ciupitură se efectuează pe partea posterioară a gambei.

Maseurul revine la poziţia anterioară.

Se intercalează netezirea cu două mâini şi se trece la vibraţii.

5. VIBRAŢIILE

a) Vibraţiile cu două mâini

Linia 1 – pe grupa de muşchi posterioară. Mâna dreaptă se poziţionează pe partea postero-externă a calcaneului, iar mâna stângă pe partea postero-internă. Vibraţiile se efectuează pe partea posterioară a calcaneului şi a gambei, până pe articulaţia genunchiului, apoi în lateral. Se revine şi se reia.

Linia 2 – pe grupa de muşchi latero-externă şi pe faţa tibiei. Mâna dreaptă se poziţionează pe partea latero-externă a calcaneului şi pe grupa de muşchi latero-externă, iar mâna stângă pe partea latero-internă a calcaneului şi pe faţa tibiei. Vibraţiile se efectuează (concomitent cu ambele mâini) pe calcaneu şi pe gambă, până pe articulaţia genunchiului. Se revine şi se reia.

b) Vibraţiile cu patru degete

Linia 1 – pe grupa de muşchi latero-externă. Mâna dreaptă este suspendată cu degetele: 2 pe partea latero-externă a calcaneului, pe partea posterioară a maleolei şi în continuare pe şanţul dintre grupa de muşchi posterioară şi cea latero-externă, 3 şi 4 pe calcaneu, pe maleolă şi pe şanţurile dintre muşchii grupei latero-externe, iar 5 pe calcaneu, pe partea anterioară a maleolei, apoi pe şanţul dintre grupa de muşchi latero-externă şi cea anterioară. Vibraţiile se efectuează pe calcaneu şi pe gambă, până pe partea latero-externă a articulaţiei genunchiului. Se revine şi se reia.

Linia 2 – pe grupa de muşchi posterioară. Mâna dreaptă este suspendată cu degetele: 2 pe partea latero-internă a calcaneului, pe partea posterioară a maleolei şi în continuare pe şanţul dintre grupa de muşchi posterioară şi muchia posterioară a tibiei, 3 pe partea latero-internă a calcaneului, a tendonului ahilian şi pe şanţul dintre muşchii grupei posterioare, 4 pe partea latero-externă posterioară a calcaneului, a tendonului ahilian şi pe şanţul dintre muşchii grupei posterioare, iar 5 pe partea latero-externă a calcaneului, pe partea posterioară a maleolei, apoi pe şanţul dintre muşchii grupei latero-externe şi ai celei posterioare. Vibraţiile se efectuează pe calcaneu şi pe gambă, până pe articulaţia genunchiului. Se revine şi se reia.

Linia 3 – pe faţa tibiei. Mâna stângă este suspendată cu degetele: 5 pe partea latero-internă a calcaneului, pe partea anterioară a maleolei şi în continuare pe şanţul dintre muchia anterioară a tibiei şi grupa de muşchi anterioară, 4 şi 3 pe calcaneu, pe maleolă şi pe faţa tibiei, iar 2 pe calcaneu, pe partea posterioară a maleolei, apoi pe şanţul dintre muchia posterioară a tibiei şi grupa de muşchi posterioară. Vibraţiile se efectuează pe calcaneu, pe muchiile şi faţa tibiei, până pe partea latero-internă a articulaţiei genunchiului. Se revine şi se reia.

c) Vibraţiile cu două degete pe muchiile superioare ale calcaneului

Mâna dreaptă se fixează pe calcaneu, cu policele şi cu indexul sub maleole. Vibraţiile se efectuează pe liniile articulaţiei şi pe muchiile superioare ale calcaneului, până pe tendonul lui Ahile (de aici, poziţia degetelor se schimbă cu vârfurile spre cap). Se continuă pe tendonul lui Ahile, până pe inserţia cu muşchiul. Se revine şi se reia.

Se efectuează netezirea şi se trece la masajul regiunii labei piciorului stâng – partea posterioară.

Faţa plantară a labei piciorului se prelucrează cu pacientul în poziţie de decubit dorsal.

• *LABA PICIORULUI STÂNG – PARTEA POSTERIOARĂ*

Pentru masajul labei membrului inferior stâng, poziţia pacientului, a maseurului şi a mâinilor acestuia este identică cu cea de la masajul labei membrului inferior drept. În ceea ce priveşte liniile, deosebirea constă în faptul că pentru masajul labei membrului

inferior stâng linia 1 este faţa tibiei şi se prelucrează cu mâna dreaptă, iar linia 3 este grupa de muşchi latero-externă şi se prelucrează cu mâna stângă.

Pentru efectuarea masajului pe partea anterioară, pacientul îşi schimbă poziţia în decubit dorsal.

• *LABA PICIORULUI STÂNG – PARTEA ANTERIOARĂ*

Poziţia pacientului: în decubit dorsal, cu picioarele în uşoară abducţie.

Poziţia maseurului: în ortostatism, lateral dreapta faţă de pacient (cu şoldul drept la nivelul labei piciorului acestuia) sau la capătul patului.

A. MANEVRELE PRINCIPALE

1. NETEZIREA

a) Netezirea cu două mâini

Linia 1 – pe partea dorsală a labei piciorului şi grupa de muşchi anterioară. Mâna dreaptă se fixează pe partea antero-latero-externă a labei piciorului, iar mâna stângă pe partea antero-latero-internă (fig. II.103). Netezirea se efectuează (concomitent cu ambele mâini) pe faţa dorsală a labei piciorului şi pe articulaţia gleznei. Se continuă pe gambă (cu mâna dreaptă pe partea antero-latero-externă, iar cu mâna stângă pe partea antero-latero-internă), până pe articulaţia genunchiului. Se revine şi se reia.



Fig. II.103 – Netezirea cu două mâini

Linia 2 – pe grupa de muşchi latero-externă şi pe faţa tibiei. Mâna dreaptă se poziţionează pe partea latero-externă a calcaneului şi pe grupa de muşchi latero-externă, iar mâna stângă pe partea latero-internă a calcaneului şi pe faţa tibiei. Netezirea se efectuează (concomitent cu ambele mâini) pe calcaneu şi pe gambă, până pe articulaţia genunchiului. Se revine şi se reia.

b) Netezirea cu patru degete

Linia 1 – pe grupa de muşchi latero-externă. Mâna dreaptă este suspendată cu degetele: 5 pe partea latero-externă a calcaneului, pe partea posterioară a maleolei şi în

continuare pe şanţul dintre grupa de muşchi latero-externă şi cea posterioară, 4 şi 3 pe calcaneu, pe maleolă şi printre tendoanele şi muşchii latero-externi, iar 2 pe calcaneu, pe partea anterioară a maleolei, apoi pe şanţul dintre grupa de muşchi anterioară şi cea latero-externă. Netezirea se efectuează pe calcaneu şi pe gambă, până pe articulaţia genunchiului. Se revine şi se reia.

Linia 2 – pe partea dorsală a labei piciorului şi pe grupa de muşchi anterioară. Mâna dreaptă este suspendată cu degetele: 5 pe partea latero-externă a degetului 5 şi a labei piciorului, 4 pe partea anterioară a degetului şi metatarsianului 5, 3 printre degetele şi metatarsienele 5 şi 4, iar 2 pe şi printre degetele şi metatarsienele 4 şi 3. Mâna stângă este suspendată cu degetele: 2 pe şi printre degetele şi metatarsienele 3 şi 2, 3 pe şi printre degetele şi metatarsienele 2 şi 1, 4 pe degetul şi metatarsianul 1, iar 5 pe partea latero-internă a degetului 1 şi a labei piciorului. Netezirea se efectuează pe faţa dorsală a labei piciorului şi pe articulaţia gleznei. Se continuă pe gambă (cu degetele mâinii drepte: 5 pe şanţul dintre grupele de muşchi anterioară şi latero-externă, 4 şi 3 pe şanţurile dintre muşchii grupei anterioare, iar 2 pe şanţul dintre grupa de muşchi anterioară şi muchia anterioară a tibiei. Mâna stângă ajunge cu degetele 2, 3 şi 4 pe faţa tibiei, iar 5 pe şanţul dintre muchia posterioară a tibiei şi grupa de muşchi posterioară). Netezirea se efectuează până pe articulaţia genunchiului. Se revine şi se reia.

Linia 3 – pe faţa tibiei. Mâna stângă este suspendată cu degetele: 5 pe partea latero-internă a calcaneului, pe partea posterioară a maleolei şi în continuare pe şanţul dintre grupa de muşchi posterioară şi muchia posterioară a tibiei, 4 şi 3 pe calcaneu, pe maleolă şi pe faţa tibiei, iar 2 pe calcaneu, pe partea anterioară a maleolei, apoi pe şanţul dintre muchia anterioară a tibiei şi pe grupa de muşchi anterioară. Netezirea se efectuează pe calcaneu, pe muchiile şi pe faţa tibiei, până pe articulaţia genunchiului. Se revine şi se reia.

Se intercalează netezirea cu două mâini şi se trece la frământatul cu o mână.

2. FRĂMÂNTATUL

a) Frământatul cu o mână

Linia 1 – pe grupa de muşchi latero-externă. Mâna dreaptă se fixează pe calcaneu, sub maleola externă, cu policele pe şanţul dintre grupele de muşchi anterioară şi latero-externă, iar cu indexul pe şanţul dintre grupa de muşchi latero-externă şi cea posterioară (între acestea aflându-se grupa de muşchi latero-externă). Frământatul se efectuează (adunând concomitent cu indexul şi cu policele) pe musculatura de pe gambă, până la partea latero-externă a articulaţiei genunchiului. Se revine şi se reia.

Linia 2 – pe grupa de muşchi anterioară. Mâna dreaptă se fixează pe articulaţia gleznei, cu policele pe şanţul dintre muchia anterioară a tibiei şi pe grupa de muşchi anterioară, iar cu indexul pe şanţul dintre grupa de muşchi anterioară şi cea latero-externă (între acestea aflându-se grupa de muşchi anterioară a gambei). Frământatul se

efectuează (adunând concomitent cu indexul şi cu policele) pe musculatura de pe gambă, până la articulaţia genunchiului. Se revine şi se reia.

Se intercalează netezirea cu două mâini şi se trece la frământatul cu două mâini.

b) Frământatul cu două mâini

Poziţia maseurului: în ortostatism, cu faţa spre regiunea de tratat.

Linia 1 – pe grupa de muşchi latero-externă. Mâna dreaptă se fixează pe calcaneu, sub maleola externă, cu policele pe şanţul creat de grupa de muşchi anterioară şi cea latero-externă, iar cu indexul pe şanţul dintre grupa de muşchi latero-externă şi cea posterioară (între acestea aflându-se grupa de muşchi latero-externă), mâna stângă fiind oglinda mâinii drepte. Frământatul se efectuează (adunând concomitent cu indexurile şi cu policele) pe musculatura de pe gambă, până la partea latero-externă a articulaţiei genunchiului. Se revine şi se reia.

Linia 2 – pe grupa de muşchi anterioară. Mâna dreaptă se fixează pe articulaţia gleznei, cu policele pe şanţul dintre muchia anterioară a tibiei şi grupa de muşchi anterioară, iar cu indexul pe şanţul dintre grupele de muşchi anterioară şi cea latero-externă, mâna stângă fiind oglinda mâinii drepte. Frământatul se efectuează (adunând concomitent cu indexurile şi cu policele) pe musculatura de pe gambă, până la articulaţia genunchiului. Se revine şi se reia.

Se intercalează netezirea cu două mâini şi se trece la frământatul în contratimp.

c) Frământatul în contratimp

Pentru această formă de frământat, poziţia maseurului şi a mâinilor acestuia, precum şi liniile cu limitele lor sunt identice cu cele practicate la frământatul cu două mâini.

Maseurul revine la poziţia anterioară.

Se intercalează netezirile specifice şi se trece la frământatul sub formă de geluire.

d) Geluirea cu patru degete

Linia 1 – pe grupa de muşchi latero-externă. Mâna dreaptă este suspendată cu degetele: 5 pe partea latero-externă a calcaneului, pe partea posterioară a maleolei şi în continuare pe şanţul dintre grupele de muşchi latero-externă şi cea posterioară, 4 şi 3 pe calcaneu, pe maleolă şi printre tendoanele şi muşchii grupei latero-externe, iar 2 pe calcaneu, pe partea anterioară a maleolei, apoi pe şanţul format de grupa de muşchi anterioară şi cea latero-externă. Geluirea se efectuează pe calcaneu şi pe gambă, până pe articulaţia genunchiului. Se revine şi se reia.

Linia 2 – pe partea dorsală a labei piciorului şi pe grupa de muşchi anterioară. Mâna dreaptă este suspendată cu degetele: 5 pe partea latero-externă a degetului 5 şi a labei piciorului, 4 pe partea anterioară a degetului şi metatarsianului 5, 3 printre degetele şi metatarsienele 5 şi 4, iar 2 pe şi printre degetele şi metatarsienele 4 şi 3. Mâna stângă este suspendată cu degetele: 2 pe şi printre degetele şi metatarsienele 3 şi 2, 3 pe şi printre degetele şi metatarsienele 2 şi 1, 4 pe degetul şi metatarsianul 1, iar 5 pe partea latero-internă a degetului 1 şi a labei piciorului. Geluirea se efectuează pe faţa dorsală a

labei piciorului şi pe articulaţia gleznei. Se continuă pe gambă (cu degetele mâinii drepte: 5 pe şanţul dintre grupa de muşchi anterioară şi cea latero-externă, 4 şi 3 pe şanţurile dintre muşchii grupei anterioare, iar 2 pe şanţul dintre grupa de muşchi anterioară şi muchia anterioară a tibiei. Mâna stângă ajunge cu degetele 2, 3 şi 4 pe faţa tibiei, iar 5 pe şanţul dintre muchia posterioară a tibiei şi grupa de muşchi posterioară), până pe articulaţia genunchiului. Se revine şi se reia.

Linia 3 – pe faţa tibiei. Mâna stângă este suspendată cu degetele: 5 pe partea latero-internă a calcaneului, pe partea posterioară a maleolei şi în continuare pe şanţul dintre grupa de muşchi posterioară şi muchia posterioară a tibiei, 4 şi 3 pe calcaneu, pe maleolă şi pe faţa tibiei, iar 2 pe calcaneu, pe partea anterioară a maleolei, apoi pe şanţul dintre muchia anterioară a tibiei şi grupa de muşchi anterioară. Geluirea se efectuează pe calcaneu, pe muchiile şi pe faţa tibiei, până pe articulaţia genunchiului. Se revine şi se reia.

Pe liniile 1 şi 3 geluirea se poate efectua şi cu ambele mâini concomitent.

Se intercalează netezirile specifice şi se trece la fricţiune.

3. FRICŢIUNEA

Fricţiunea cu patru degete

Linia 1 – pe grupa de muşchi latero-externă. Mâna dreaptă este suspendată cu degetele: 5 pe partea latero-externă a calcaneului, pe partea posterioară a maleolei şi în continuare pe şanţul dintre grupa de muşchi latero-externă şi cea posterioară, 4 şi 3 pe calcaneu, pe maleolă şi printre tendoanele şi muşchii grupei latero-externe, iar 2 pe calcaneu, pe partea anterioară a maleolei, apoi pe şanţul dintre grupa de muşchi anterioară şi cea latero-externă. Fricţiunea se efectuează pe calcaneu şi pe gambă, până pe articulaţia genunchiului. Se revine şi se reia.

Linia 2 – pe partea dorsală a labei piciorului şi pe grupa de muşchi anterioară. Mâna dreaptă este suspendată cu degetele: 5 pe partea latero-externă a degetului 5 şi a labei piciorului, 4 pe partea anterioară a degetului şi metatarsianului 5, 3 printre degetele şi metatarsienele 5 şi 4, iar 2 pe şi printre degetele şi metatarsienele 4 şi 3. Mâna stângă este suspendată cu degetele: 2 pe şi printre degetele şi metatarsienele 3 şi 2, 3 pe şi printre degetele şi metatarsienele 2 şi 1, 4 pe degetul şi metatarsianul 1, iar 5 pe partea latero-internă a degetului 1 şi a labei piciorului. Fricţiunea se efectuează pe faţa dorsală a labei piciorului, pe articulaţia gleznei. Se continuă pe gambă (cu degetele: 5 al mâinii drepte pe şanţul dintre grupele de muşchi anterioară şi grupa latero-externă, 4 şi 3 pe şanţurile dintre muşchii grupei anterioare, iar 2 pe şanţul dintre grupa de muşchi anterioară şi muchia anterioară a tibiei. Mâna stângă ajunge cu degetele 2, 3 şi 4 pe faţa tibiei, iar 5 pe şanţul dintre muchia posterioară a tibiei şi grupa de muşchi posterioară), până pe articulaţia genunchiului. Se revine şi se reia.

Linia 3 – pe faţa tibiei. Mâna stângă este suspendată cu degetele: 5 pe partea latero-internă a calcaneului, pe partea posterioară a maleolei şi în continuare pe şanţul

dintre grupa de muşchi posterioară şi muchia posterioară a tibiei, 4 şi 3 pe calcaneu, pe maleolă şi pe faţa tibiei, iar 2 pe calcaneu, pe partea anterioară a maleolei, apoi pe şanţul dintre muchia anterioară a tibiei şi grupa de muşchi anterioară. Fricţiunea se efectuează pe calcaneu, pe muchiile şi pe faţa tibiei, până pe articulaţia genunchiului. Se revine şi se reia.

Pe liniile 1 şi 3 fricţiunea se poate efectua şi cu ambele mâini concomitent.

*

* *

- ***MASAJUL ZONAL PE LABA PICIORULUI***

– PARTEA PLANTARĂ –

Netezirea

Netezirea cu o mână

Poziţia maseurului: cu faţa spre partea plantară a piciorului pacientului.

Linia 1 – Mâna stângă fixează laba piciorului de la nivelul degetului mare. Mâna dreaptă cu degetele 2, 3, 4 şi 5 se fixează pe partea plantară a labei piciorului, iar cu policele pe partea latero-externă. Netezirea se efectuează pe faţa plantară, până pe calcaneu. Se revine şi se reia.

Linia 2 – Mâna dreaptă fixează laba piciorului de la nivelul degetului 5. Mâna stângă cu degetele 2, 3, 4 şi 5 se fixează pe partea plantară a labei piciorului, iar cu policele pe partea latero-internă. Netezirea se efectuează pe faţa plantară a labei piciorului, până pe calcaneu. Se revine şi se reia.

Netezirea sub formă de pieptene

Mâna stângă fixează laba piciorului de la nivelul halucelui, iar mâna dreaptă efectuează netezirea sub formă de pieptene, începând de la nivelul falangelor, până pe calcaneu (insistând pe aponevroza plantară). Se revine şi se reia.

Se intercalează netezirea cu o mână şi se trece la frământatul cu o mână.

Frământatul

Frământatul cu o mână

Linia 1 – Mâna stângă fixează laba piciorului de la nivelul halucelui, iar mâna dreaptă se fixează la nivelul degetului mic pe partea latero-externă (cu degetele 2, 3, 4, 5 pe partea plantară, iar cu policele pe partea latero-externă). Frământatul se efectuează

(adunând concomitent cu policele şi cu indexul) pe musculatura de pe partea latero-plantară, până pe calcaneu. Se revine şi se reia.

Linia 2 – Mâna dreaptă fixează laba piciorului de la nivelul degetului mic. Mâna stângă este suspendată (spre partea latero-internă a labei piciorului) cu indexul pe linia articulaţiilor metatarsofalangiene (la nivelul halucelui) şi cu policele la nivelul treimii mijlocii a părţii plantare. Frământatul se efectuează pe musculatura plantară, începând de la partea latero-internă, până pe partea latero-externă a labei piciorului. Se revine şi se reia.

Pe această linie, frământatul se poate efectua şi cu mâna dreaptă, mâna stângă susţinând halucele.

Se intercalează netezirea cu o mână şi se trece la frământatul cu două mâini şi în contratimp.

Frământatul cu două mâini şi frământatul în contratimp

Aceste manevre se efectuează pe aceleaşi linii şi în cadrul aceloraşi limite ca la frământatul cu o mână.

Se intercalează netezirea cu o mână şi se trece la geluire.

Geluirea cu patru degete

Linia 1 – Cu mâna stângă se fixează laba piciorului de la nivelul halucelui. Mâna dreaptă este suspendată cu degetele: 2 pe partea latero-externă a labei piciorului, iar 3, 4 şi 5 pe articulaţiile falangometatarsiene. Geluirea se efectuează pe faţa plantară, până pe partea posterioară a calcaneului. Se revine şi se reia.

Linia 2 – Cu mâna dreaptă se fixează laba piciorului de la nivelul degetelor 5 şi 4. Mâna stângă este suspendată cu degetele: 2 pe partea latero-internă a labei piciorului, iar 3, 4 şi 5 pe articulaţiile falangometatarsiene. Geluirea se efectuează pe faţa plantară, până pe partea posterioară a calcaneului (cu o presiune mai mare la nivelul aponevrozei plantare). Se revine şi se reia.

Se intercalează netezirea şi se trece la fricţiune.

Fricţiunea

Fricţiunea cu patru degete

Linia 1 – Cu mâna stângă se fixează laba piciorului de la nivelul halucelui. Mâna dreaptă este suspendată cu degetele: 2 pe partea latero-externă a labei piciorului, iar 3, 4 şi 5 pe articulaţiile falangometatarsiene. Fricţiunea se efectuează pe faţa plantară, până pe partea posterioară a calcaneului. Se revine şi se reia.

Linia 2 – Cu mâna dreaptă se fixează laba piciorului de la nivelul degetelor 5 şi 4. Mâna stângă este suspendată cu degetele: 2 pe partea latero-internă a labei piciorului, iar 3, 4 şi 5 pe articulaţiile falangometatarsiene. Fricţiunea se efectuează pe faţa plan-

tară, până pe partea posterioară a calcaneului (cu o presiune mai mare la nivelul aponevrozei plantare). Se revine şi se reia.

Pe aponevroza plantară, fricţiunea se efectuează şi cu nodozităţile degetelor.

Se intercalează netezirea şi se trece la vibraţii.

Vibraţiile

Linia 1 – Mâna stângă fixează laba piciorului de la nivelul halucelui. Mâna dreaptă se poziţionează pe partea plantară şi latero-externă, la nivelul degetelor 5, 4 şi 3. Vibraţiile se efectuează pe faţa plantară, până pe partea posterioară a calcaneului. Se revine şi se reia.

Linia 2 – Mâna dreaptă fixează laba piciorului de la nivelul degetelor 5 şi 4. Mâna stângă se poziţionează pe partea plantară şi pe cea latero-internă, la nivelul degetelor 1 şi 2. Vibraţiile se efectuează pe faţa plantară, până pe partea posterioară a calcaneului. Se revine şi se reia.

Pe aponevroza plantară se efectuează şi vibraţii cu nodozităţile degetelor.

Se efectuează netezirea şi se trece la partea dorsală.

– PARTEA DORSALĂ –

Netezirea

Netezirea cu patru degete

Linia 1 – Cu mâna stângă se fixează laba piciorului de la nivelul halucelui, iar mâna dreaptă este suspendată cu degetele: 5 pe partea latero-externă a degetului şi metatarsianului 5, 4 pe degetul şi metatarsianul 5, 3 pe şi printre degetele şi metatarsienele 5 şi 4, iar 2 pe şi printre degetele şi metatarsienele 3 şi 4. Netezirea se efectuează pe şi printre degete şi metatarsiene, până la articulaţia gleznei. Se revine şi se reia.

Linia 2 – Cu mâna dreaptă se fixează laba piciorului de la nivelul degetului 5, iar mâna stângă este suspendată cu degetele: 2 pe şi printre degetele şi metatarsienele 2 şi 3, 3 pe şi printre degetele şi metatarsienele 2 şi 1, 4 pe degetul şi metatarsianul 1, iar 5 pe partea latero-internă a degetului 1 şi a labei piciorului. Netezirea se efectuează pe şi printre degete şi metatarsiene, până la articulaţia gleznei. Se revine şi se reia.

Geluirea

Geluirea cu patru degete

Linia 1 – Cu mâna stângă se fixează laba piciorului de la nivelul halucelui, iar mâna dreaptă este suspendată cu degetele: 5 pe partea latero-externă a degetului şi meta-

tarsianului 5, 4 pe degetul şi metatarsianul 5, 3 pe şi printre degetele şi metatarsienele 5 şi 4, iar 2 pe şi printre degetele şi metatarsienele 3 şi 4. Geluirea se efectuează pe şi printre degete şi metatarsiene, până la articulaţia gleznei. Se revine şi se reia.

Linia 2 – Cu mâna dreaptă se fixează laba piciorului de la nivelul degetului 5, iar mâna stângă este suspendată cu degetele: 2 pe şi printre degetele şi metatarsienele 2 şi 3, 3 pe şi printre degetele şi metatarsienele 2 şi 1, 4 pe degetul şi metatarsianul 1, iar 5 pe partea latero-internă a degetului 1 şi a labei piciorului. Geluirea se efectuează pe şi printre degete şi metatarsiene, până la articulaţia gleznei. Se revine şi se reia.

Se intercalează netezirea şi se trece la fricţiune.

Fricţiunea

Fricţiunea cu patru degete

Linia 1 – Cu mâna stângă se fixează laba piciorului de la nivelul halucelui, iar mâna dreaptă este suspendată cu degetele: 5 pe partea latero-externă a degetului şi metatarsianului 5, 4 pe degetul şi metatarsianul 5, 3 pe şi printre degetele şi metatarsienele 5 şi 4, iar 2 pe şi printre degetele şi metatarsienele 3 şi 4. Fricţiunea se efectuează pe şi printre degete şi metatarsiene, până la articulaţia gleznei. Se revine şi se reia.

Linia 2 – Cu mâna dreaptă se fixează laba piciorului de la nivelul degetului 5, iar mâna stângă este suspendată cu degetele: 2 pe şi printre degetele şi metatarsienele 2 şi 3, 3 pe şi printre degetele şi metatarsienele 2 şi 1, 4 pe degetul şi metatarsianul 1, iar 5 pe partea latero-internă a degetului 1 şi a labei piciorului. Fricţiunea se efectuează pe şi printre degete şi metatarsiene, până la articulaţia gleznei. Se revine şi se reia.

Se intercalează netezirea şi se trece la vibraţii.

Vibraţiile

Vibraţiile cu patru degete

Linia 1 – Cu mâna stângă se fixează laba piciorului de la nivelul halucelui, iar mâna dreaptă este suspendată cu degetele: 5 pe partea latero-externă a degetului şi metatarsianului 5, 4 pe degetul şi metatarsianul 5, 3 pe şi printre degetele şi metatarsienele 5 şi 4, iar 2 pe şi printre degetele şi metatarsienele 3 şi 4. Vibraţiile se efectuează pe şi printre degete şi metatarsiene, până la articulaţia gleznei. Se revine şi se reia.

Linia 2 – Cu mâna dreaptă se fixează laba piciorului de la nivelul degetului 5, iar mâna stângă este suspendată cu degetele: 2 pe şi printre degetele şi metatarsienele 2 şi 3, 3 pe şi printre degetele şi metatarsienele 2 şi 1, 4 pe degetul şi metatarsianul 1, iar 5 pe partea latero-internă a degetului 1 şi a labei piciorului. Vibraţiile se efectuează pe şi printre degete şi metatarsiene, până la articulaţia gleznei. Se revine şi se reia.

Se efectuează netezirea.

*

* *

Se intercalează netezirile specifice şi se trece la batere.

4. BATEREA

ATENŢIE!

Baterea şi vibraţiile sunt interzise în cazul pacienţilor cu varice.

Poziţia maseurului: cu faţa spre regiunea de tratat:

– baterea cu căuşul şi cu partea cubitală se efectuează pe părţile anterioară şi latero-externă ale gambei;

– baterea cu pumnii se efectuează în funcţie de musculatură pe părţile anterioară şi latero-externă ale gambei;

– baterea sub formă de ciupitură se efectuează pe părţile anterioară şi latero-externă ale gambei;

– baterea cu partea cubitală şi cu pumnul se efectuează pe faţa plantară;

– baterea cu ultima falangă a degetelor se efectuează pe faţa tibiei, tarsiene, metatarsiene şi pe degete.

Maseurul revine la poziţia iniţială.

Se intercalează netezirea cu două mâini şi se trece la vibraţii.

5. VIBRAŢIILE

a) Vibraţiile cu două mâini

Linia 1 – pe partea dorsală a labei piciorului şi pe grupa de muşchi anterioară. Mâna dreaptă se fixează pe partea antero-latero-externă a labei piciorului, iar mâna stângă pe partea antero-latero-internă. Vibraţiile se efectuează (concomitent cu ambele mâini) pe faţa dorsală a labei piciorului şi pe articulaţia gleznei. Se continuă pe gambă, cu mâna dreaptă pe partea antero-latero-externă, iar cu mâna stângă pe partea antero-latero-internă, până pe articulaţia genunchiului. Se revine şi se reia.

Linia 2 – pe grupa de muşchi latero-externă şi pe faţa tibiei. Mâna dreaptă se poziţionează pe partea latero-externă a calcaneului şi pe grupa de muşchi latero-externă, iar mâna stângă pe partea latero-internă a calcaneului şi pe faţa tibiei. Vibraţiile se efectuează (concomitent cu ambele mâini) pe calcaneu şi pe gambă, până pe articulaţia genunchiului. Se revine şi se reia.

b) Vibraţiile cu patru degete

Linia 1 – pe grupa de muşchi latero-externă. Mâna dreaptă este suspendată cu degetele: 5 pe partea latero-externă a calcaneului, pe partea posterioară a maleolei şi în continuare pe şanţul dintre grupele de muşchi latero-externă şi cea posterioară, 4 şi 3 pe calcaneu, pe maleolă şi printre tendoanele şi muşchii latero-externi, iar 2 pe calcaneu, pe partea anterioară a maleolei, apoi pe şanţul dintre grupele de muşchi anterioară şi latero-externă. Vibraţiile se efectuează pe calcaneu şi pe gambă, până pe articulaţia genunchiului. Se revine şi se reia.

Linia 2 – pe partea dorsală a labei piciorului şi pe grupa de muşchi anterioară. Mâna dreaptă este suspendată cu degetele: 5 pe partea latero-externă a degetului 5 şi a labei piciorului, 4 pe partea anterioară a degetului şi metatarsianului 5, 3 printre degetele şi metatarsienele 5 şi 4, iar 2 pe şi printre degetele şi metatarsienele 4 şi 3. Mâna stângă este suspendată cu degetele: 2 pe şi printre degetele şi metatarsienele 3 şi 2, 3 pe şi printre degetele şi metatarsienele 2 şi 1, 4 pe degetul şi metatarsianul 1, iar 5 pe partea latero-internă a degetului 1 şi a labei piciorului. Vibraţiile se efectuează pe faţa dorsală a labei piciorului şi pe articulaţia gleznei. Se continuă pe gambă (cu degetele: 5 ale mâinii drepte pe şanţul dintre grupa de muşchi anterioară şi cea latero-externă, 4 şi 3 pe şanţurile dintre muşchii grupei anterioare, iar 2 pe şanţul dintre grupa de muşchi anterioară şi muchia anterioară a tibiei. Mâna stângă ajunge cu degetele 2, 3 şi 4 pe faţa tibiei, iar cu degetul 5 pe şanţul dintre muchia tibiei şi grupa de muşchi posterioară), până pe articulaţia genunchiului. Se revine şi se reia.

Linia 3 – pe faţa tibiei. Mâna stângă este suspendată cu degetele: 5 pe partea latero-internă a calcaneului, pe partea posterioară a maleolei şi în continuare pe şanţul dintre grupa de muşchi posterioară şi muchia posterioară a tibiei, 4 şi 3 pe calcaneu, pe maleolă şi pe faţa tibiei, iar 2 pe calcaneu, pe partea anterioară a maleolei, apoi pe şanţul dintre muchia anterioară a tibiei şi grupa de muşchi anterioară. Vibraţiile se efectuează pe calcaneu, pe muchiile şi pe faţa tibiei, până pe articulaţia genunchiului. Se revine şi se reia.

Se efectuează netezirea cu două mâini şi se trece la manevrele ajutătoare.

B. MANEVRELE COMPLEMENTARE

Manevrele complementare care se efectuează sunt:

– rulatul şi cernutul pe gambă. Piciorul pacientului se fixează în triplă flexie cu talpa pe pat;

– tracţiunile şi tracţiunile cu scuturături pentru articulaţiile: gleznei, intertarsiene, tarsometatarsiene, metatarsofalangiene, interfalangiene şi intermetatarsiene;

– compresiunile pe maleole.

Se intercalează netezirea cu două mâini şi se trece la mişcări.

C. PROCEDURI COMPLEMENTARE

MIŞCĂRILE

Mişcările care se efectuează sunt: pasive, pasivo-active, active, active cu încărcătură şi cu opoziţie.

1. Mişcări pasive

a) Mişcări din articulaţia gleznei

Poziţia maseurului este cu faţa spre articulaţia gleznei.

Mâna stângă fixează gamba, iar mâna dreaptă se fixează pe partea plantară şi efectuează mişcări de flexie dorsală şi plantară (fig. II.104 a):

– mişcarea de rotaţie internă (fig. II.104 b);

– mişcarea de rotaţie externă (fig. II.104 c);

– mişcările de circumducţie (spre dreapta şi spre stânga).



Fig. II.104 a – Mişcări din articulaţia gleznei şi a articulaţiilor labei piciorului

b) Mişcări din articulaţiile intertarsiene

Cu mâna stângă se prinde calcaneul, iar cu mâna dreaptă fixată pe partea dorsală a labei piciorului se efectuează mobilizări ale oaselor tarsiene (de câte ori este nevoie).



Fig. II.104 b – Mişcarea de rotaţie

c) Mişcări din articulaţiile tarsometatarsiene

Cu mâna stângă se fixează tarsienele, iar cu mâna dreaptă fixată pe partea plantară la nivelul treimii distale a metatarsienelor se efectuează mobilizări ale oaselor metatarsiene (de câte ori este nevoie).



Fig. II.104 c – Mişcarea de rotaţie

d) Mişcări din articulaţiile intermetatarsiene

Indexul mâinii drepte se fixează pe partea plantară, la extremitatea distală a metatarsienelor, iar policele pe partea dorsală (în deschiderea creată de acestea aflându-se partea latero-

externă a labei piciorului). Indexul mâinii stângi se fixează pe partea plantară, la extremitatea distală a metatarsienelor, iar policele pe partea dorsală (în deschiderea creată de acestea aflându-se partea latero-internă a labei piciorului). Indexurile ambelor mâini fixează partea plantară a labei piciorului (la nivelul liniei mediane). Prin alunecarea policelor concomitent spre părţile laterale, se efectuează tracţiuni în lateral şi mişcări de extensie dorsală a metatarsienelor. Mişcarea se repetă de câte ori este nevoie. Apoi, policele ambelor mâini fixează partea dorsală a labei piciorului (la nivelul liniei mediane). Prin alunecarea indexurilor concomitent spre părţile laterale, se efectuează tracţiuni în lateral şi mişcări de extensie plantară a metatarsienelor. Mişcarea se repetă de câte ori este nevoie.

e) Mişcări din articulaţiile metatarsofalangiene

Indexul mâinii stângi/drepte se fixează pe partea plantară, la nivelul treimii mijlocii a metatarsianului, iar policele pe faţa dorsală (fixând metatarsianul). Indexul mâinii drepte/stângi se fixează pe partea plantară a primei falange, iar policele pe partea dorsală. Se efectuează mişcări de flexie (dorsală şi plantară) şi de uşoare rotaţii. Se procedează în acelaşi mod pentru toate articulaţiile metatarsofalangiene.

f) Mişcări din articulaţiile interfalangiene

Indexul mâinii drepte se fixează pe partea plantară a primei falange, iar policele pe partea dorsală, fixând falanga. Indexul mâinii stângi se fixează pe partea plantară a următoarei falange, iar policele pe partea dorsală, efectuează mişcări de flexie dorsală, plantară şi uşoare rotaţii. În acelaşi mod, se procedează pentru toate articulaţiile interfalangiene.

2. Mişcări active

Maseurul indică pacientului să efectueze mişcările, ajutat sau singur, cu încărcătură sau cu opoziţie, în funcţie de diagnostic.

Se efectuează netezirea cu două mâini şi se trece la masajul labei piciorului drept.

- ***LABA PICIORULUI DREPT – PARTEA ANTERIOARĂ***

Pentru masajul labei membrului inferior drept, poziţia pacientului, a maseurului şi a mâinilor acestuia este identică cu cea de la masajul membrului inferior stâng. În ceea ce priveşte liniile, deosebirea constă în faptul că pentru masajul labei membrului inferior drept linia 1 este faţa tibiei şi se prelucrează cu mâna dreaptă, iar linia 3 este grupa de muşchi latero-externă şi se prelucrează cu mâna stângă.

X. MASAJUL DEGETELOR DE LA MEMBRELE INFERIOARE

• ***Delimitare zonală***

În partea distală, zona este delimitată de vârful degetelor, iar în partea proximală, de linia articulaţiilor metatarsofalangiene.

• ***Descriere anatomică***

Oase: 14 falange.

Muşchi (tabelul II.X):

TABELUL II.X

MUŞCHI	ORIGINE	INSERŢIE	ACŢIUNE
Abductorul halucelui	Prin capătul oblic: - Pe cuboid - Pe cuneiform - Pe baza metatarsienelor 2 şi 4 Prin capătul transversal: - Pe capsula articulaţiilor metatarsofalangiene 3 şi 5	- Printr-un tendon unic pe partea laterală a primei falange a halucelui	- Statică, comună tuturor muşchilor plantei - Dinamică, acţiune slabă de abducţie şi de flexie a halucelui
Flexorul scurt al halucelui	- Pe primul cuneiform şi ligamentul plantar lung	- Printr-un capăt medial şi lateral pe părţile corespunzătoare ale bazei primei falange a halucelui	- Statică, în menţinerea bolţii plantare - Slab flexor al halucelui
Adductorul halucelui	- Pe cuboid, cuneiform, baza metatarsienelor 2-4 şi ligamentul plantar lung (capăt oblic) - Pe capsula articulaţiilor metatarsofalangiene 3-5 (capăt transversal)	- Printr-un tendon unic pe partea laterală a primei falange a halucelui	- Adductor al halucelui - Statică, în menţinerea boltei plantare
Abductorul degetului mic	- Pe tuberculii mediali şi laterali ai tuberozităţii calcaneului - Pe aponevroza plantară	- Pe faţa laterală a bazei falangei proximale a degetului mic	- Statică, asigurând curbura boltei plantare - Slab abductor - Flexor al degetului mic

MUŞCHI	ORIGINE	INSERŢIE	ACŢIUNE
Flexorul scurt al degetului mic	- Pe ligamentul plantar lung şi baza metatarsianului 5	- Pe faţa laterală a bazei falangei proximale a degetului mic	- Statică, asigurând prin ligamentul plantar lung menţinerea boltei plantare - Slab flexia degetului mic
Extensorul scurt al degetelor	- Pe ligamentul intraosos din sinus tarsi şi pe ligamentul cruciat al tarsului	- Prin 4 tendoane subţiri pe falangele proximale ale primelor 4 degete	- Extensia degetelor
Extensorul scurt al halucelui	- Pe treimea medie a feţei anterioare a peroneului	- Pe baza ultimei falange a halucelui	- Extensia şi flexia dorsală a halucelui

Articulaţii:

– Articulaţiile falangometatarsiene (mobile, uniaxiale). Oasele degetelor participă la formarea acestor articulaţii.

– Articulaţiile interfalangiene (mobile, uniaxiale).

• ***Delimitare regională***

În partea distală, regiunea este delimitată de vârful degetelor, iar în partea proximală, de articulaţia genunchiului.

ORDINEA ŞI TEHNICA DE PRELUCRARE

Tratamentul pe regiunea degetelor ambelor picioare se începe prelucrând cu toate manevrele masajului pe partea posterioară a regiunii degetelor piciorului drept şi apoi a celui stâng şi se continuă pe partea anterioară a regiunii degetelor membrului inferior stâng şi apoi a celui drept.

Poziţia pacientului:

– pentru partea posterioară este în decubit ventral, cu picioarele în uşoară abducţie, cu sau fără rulou sub articulaţiile gleznelor, sau lateral, cu pernă între genunchi şi glezne;

– pentru partea anterioară este în decubit dorsal sau lateral, cu pernă între genunchi şi glezne.

Poziţia maseurului: în ortostatism, în lateral.

Poziţia pacientului şi a maseurului nu se descrie la fiecare manevră, ci numai când se schimbă.

Fiecare manevră (cu formele ei) se repetă de 3-5 ori, pe aceeaşi linie şi în cadrul aceloraşi limite (în funcţie de diagnostic).

În cadrul acestei regiuni, se efectuează masajul zonal pe degetele de la laba piciorului, manevrele pe care se pune accentul fiind frământatul şi fricţiunea.

• ***DEGETELE PICIORULUI DREPT – PARTEA POSTERIOARĂ***

Poziţia pacientului: în decubit ventral, cu picioarele în uşoară abducţie.

Poziţia maseurului: în ortostatism, în lateral, cu şoldul drept la nivelul labei piciorului stâng al pacientului şi cu piciorul stâng în faţă.

A. MANEVRELE PRINCIPALE

1. NETEZIREA

a) Netezirea cu două mâini

Linia 1 – pe grupa de muşchi posterioară. Mâna dreaptă se fixează pe partea postero-externă a calcaneului, iar mâna stângă pe partea postero-internă. Netezirea se efectuează pe partea posterioară a calcaneului, a gleznei şi a gambei, până pe articulaţia genunchiului, apoi în lateral. Se revine şi se reia.

Linia 2 – pe grupa de muşchi latero-externă şi pe faţa tibiei. Mâna dreaptă se poziţionează pe partea latero-externă a calcaneului şi pe grupa de muşchi latero-externă, iar mâna stângă pe partea latero-internă a calcaneului şi pe faţa tibiei. Netezirea se efectuează (concomitent cu ambele mâini) pe calcaneu, pe gleznă, pe faţa tibiei şi pe partea latero-externă a gambei, până pe articulaţia genunchiului. Se revine şi se reia.

b) Netezirea cu patru degete

Linia 1 – pe grupa de muşchi latero-externă. Mâna dreaptă este suspendată cu degetele: 2 pe partea latero-externă a calcaneului, pe partea posterioară a maleolei şi în continuare pe şanţul dintre grupele de muşchi posterioară şi cea latero-externă, 3 şi 4 pe calcaneu, pe maleolă şi pe şanţurile dintre muşchii grupei latero-externe, iar 5 pe calcaneu, pe partea anterioară a maleolei, apoi pe şanţul dintre grupele de muşchi latero-externă şi cea anterioară. Netezirea se efectuează pe calcaneu, pe gleznă şi pe gambă, până pe partea latero-externă a articulaţiei genunchiului. Se revine şi se reia.

Linia 2 – pe grupa de muşchi posterioară. Mâna dreaptă este suspendată cu degetele: 2 pe partea latero-internă a calcaneului, pe partea posterioară a maleolei şi în continuare pe şanţul dintre grupa de muşchi posterioară şi muchia posterioară a tibiei, 3 pe partea latero-internă posterioară a calcaneului, a tendonului ahilian şi pe şanţul dintre muşchii grupei posterioare, 4 pe partea latero-externă posterioară a calcaneului, a tendonului ahilian şi pe şanţul dintre muşchii grupei posterioare, iar 5 pe partea latero-externă a calcaneului, pe partea posterioară a maleolei, apoi pe şanţul format de muşchii grupelor latero-externe şi ai celei posterioare. Netezirea se efectuează pe calcaneu, pe gleznă şi pe gambă, până pe plica genunchiului. Se revine şi se reia.

Linia 3 – pe faţa tibiei. Mâna stângă este suspendată cu degetele: 5 pe partea latero-internă a calcaneului, pe partea anterioară a maleolei şi în continuare pe şanţul

dintre muchia anterioară a tibiei şi grupa de muşchi anterioară, 4 şi 3 pe calcaneu, pe maleolă şi pe faţa tibiei, iar 2 pe calcaneu, pe partea posterioară a maleolei, apoi pe şanţul dintre muchia posterioară a tibiei şi grupa de muşchi posterioară. Netezirea se efectuează pe calcaneu, pe gleznă şi pe faţa şi muchiile tibiei, până pe partea latero-internă a articulaţiei genunchiului. Se revine şi se reia.

c) Netezirea sub formă de pieptene pe grupa de muşchi posterioară

Mâna dreaptă se fixează pe partea latero-externă a tendonului ahilian, iar mâna stânga pe partea latero-internă. Netezirea se efectuează pe grupa de muşchi posterioară a gambei, până la plica genunchiului. Se revine şi se reia.

d) Netezirea cu două degete pe muchiile superioare ale calcaneului

Mâna dreaptă se fixează pe calcaneu, cu policele şi cu indexul sub maleole. Netezirea se efectuează pe liniile articulaţiei şi pe muchiile superioare ale calcaneului, până pe tendonul lui Ahile (de aici, poziţia degetelor se schimbă cu vârfurile orientate spre cap). Se continuă pe tendonul lui Ahile, până pe inserţia cu muşchiul. Se revine şi se reia.

Se intercalează netezirea cu două mâini şi se trece la frământatul cu o mână.

2. FRĂMÂNTATUL

a) Frământatul cu o mână

Linia 1 – pe grupa de muşchi latero-externă. Mâna dreaptă se fixează pe calcaneu, sub maleola externă, cu policele pe şanţul dintre grupa de muşchi latero-externă şi cea posterioară, iar cu indexul pe şanţul dintre grupa de muşchi anterioară şi cea latero-externă. Frământatul se efectuează (adunând concomitent cu policele şi cu indexul) pe musculatura de pe gambă, până la partea latero-externă a articulaţiei genunchiului. Se revine şi se reia.

Linia 2 – pe grupa de muşchi posterioară. Mâna dreaptă se fixează pe calcaneu, cu policele pe şanţul dintre grupa de muşchi posterioară şi muchia posterioară a tibiei, iar cu indexul pe şanţul dintre grupa de muşchi posterioară şi cea latero-externă. Frământatul se efectuează (adunând concomitent cu policele şi cu indexul) pe musculatura de pe gambă, până la plica genunchiului. Se revine şi se reia.

Se intercalează netezirea cu două mâini şi se trece la frământatul cu două mâini.

b) Frământatul cu două mâini

Poziţia maseurului: cu faţa spre regiunea de tratat.

Linia 1 – pe grupa de muşchi latero-externă. Mâna dreaptă se fixează pe calcaneu, sub maleola externă, cu policele pe şanţul dintre grupa de muşchi latero-externă şi cea posterioară, iar cu indexul pe şanţul dintre grupa de muşchi latero-externă şi cea anterioară. Mâna stângă este oglinda mâinii drepte. Frământatul se efectuează (adunând

concomitent cu policele şi cu indexurile) pe musculatura de pe gambă, până la partea latero-externă a articulaţiei genunchiului. Se revine şi se reia.

Linia 2 – pe grupa de muşchi posterioară. Mâna dreaptă se fixează pe calcaneu, cu policele pe şanţul dintre grupa de muşchi posterioară şi muchia posterioară a tibiei, iar cu indexul pe şanţul dintre grupa de muşchi posterioară şi cea latero-externă, mâna stângă fiind oglinda mâinii drepte. Frământatul se efectuează (adunând concomitent cu indexurile şi cu policele) pe musculatura de pe gambă, până la plica genunchiului. Se revine şi se reia.

Se intercalează netezirea cu două mâini şi se trece la frământatul în contratimp.

c) Frământatul în contratimp

Pentru această formă de frământat, poziţia maseurului şi a mâinilor acestuia, precum şi liniile cu limitele lor sunt identice cu cele practicate la frământatul cu două mâini.

Maseurul revine la poziţia anterioară.

Se intercalează netezirile specifice şi se trece la frământatul sub formă de geluire.

d) Geluirea

• *Geluirea cu patru degete*

Linia 1 – pe grupa de muşchi latero-externă. Mâna dreaptă este suspendată cu degetele: 2 pe partea latero-externă a calcaneului, pe partea posterioară a maleolei şi în continuare pe şanţul dintre grupele de muşchi posterioară şi latero-externă, 3 şi 4 pe calcaneu, pe maleolă şi pe şanţurile dintre muşchii grupei latero-externe, iar 5 pe calcaneu, pe partea anterioară a maleolei, apoi pe şanţul dintre grupele de muşchi latero-externă şi anterioară. Geluirea se efectuează pe calcaneu, pe gleznă şi pe gambă, până pe partea latero-externă a articulaţiei genunchiului. Se revine şi se reia.

Linia 2 – pe grupa de muşchi posterioară. Mâna dreaptă este suspendată cu degetele: 2 pe partea latero-internă a calcaneului, pe partea posterioară a maleolei şi în continuare pe şanţul dintre grupa de muşchi posterioară şi muchia posterioară a tibiei, 3 pe partea latero-internă posterioară a calcaneului, a tendonului ahilian şi pe şanţul dintre muşchii grupei posterioare, 4 pe partea latero-externă posterioară a calcaneului, a tendonului ahilian şi pe şanţul dintre muşchii grupei posterioare, iar 5 pe partea latero-externă a calcaneului, pe partea posterioară a maleolei, apoi pe şanţul dintre muşchii grupelor latero-externe şi ai celei posterioare. Geluirea se efectuează pe calcaneu, pe gleznă şi pe gambă, până pe plica genunchiului. Se revine şi se reia.

Linia 3 – pe faţa tibiei. Mâna stângă este suspendată cu degetele: 5 pe partea latero-internă a calcaneului, pe partea anterioară a maleolei şi în continuare pe şanţul dintre muchia anterioară a tibiei şi grupa de muşchi anterioară, 4 şi 3 pe calcaneu, pe maleolă şi pe faţa tibiei, iar 2 pe calcaneu, pe partea posterioară a maleolei, apoi pe şanţul dintre muchia posterioară a tibiei şi grupa de muşchi posterioară. Geluirea se efectuează pe calcaneu, pe gleznă, pe muchiile şi pe faţa tibiei, până pe partea latero-internă a articulaţiei genunchiului. Se revine şi se reia.

Pe liniile 1 şi 3 geluirea se poate efectua şi cu ambele mâini concomitent.

• *Geluirea pe calcaneu*

Poziţia maseurului: în ortostatism, la capătul patului, cu faţa spre partea plantară.

Pe partea latero-externă

Mâna stângă se poziţionează pe partea latero-internă a calcaneului, fixându-l, iar mâna dreaptă este suspendată cu degetele: 2 pe partea postero-superioară a calcaneului, 3 şi 4 pe partea postero-externă, iar 5 pe partea postero-inferioară. Geluirea se efectuează pe calcaneu, până pe metatarsiene. Se revine şi se reia.

Pe partea latero-internă

Mâna dreaptă se poziţionează pe partea latero-externă a calcaneului, fixându-l, iar mâna stângă este suspendată cu degetele: 2 pe partea postero-superioară a calcaneului, 3 şi 4 pe partea postero-internă, iar 5 pe partea postero-inferioară. Geluirea se efectuează pe calcaneu, până pe metatarsiene. Se revine şi se reia.

Se intercalează netezirile specifice şi se trece la fricţiune.

3. FRICŢIUNEA

a) Fricţiunea cu patru degete

Linia 1 – pe grupa de muşchi latero-externă. Mâna dreaptă este suspendată cu degetele: 2 pe partea latero-externă a calcaneului, pe partea posterioară a maleolei şi în continuare pe şanţul dintre grupa de muşchi posterioară şi cea latero-externă, 3 şi 4 pe calcaneu, pe maleolă şi pe şanţurile dintre muşchii grupei latero-externe, iar 5 pe calcaneu, pe partea anterioară a maleolei, apoi pe şanţul dintre grupele de muşchi latero-externă şi anterioară. Fricţiunea se efectuează pe calcaneu, pe gleznă şi pe gambă, până pe partea latero-externă a articulaţiei genunchiului. Se revine şi se reia.

Linia 2 – pe grupa de muşchi posterioară. Mâna dreaptă este suspendată cu degetele: 2 pe partea latero-internă a calcaneului, pe partea posterioară a maleolei şi în continuare pe şanţul dintre grupa de muşchi posterioară şi muchia posterioară a tibiei, 3 pe partea latero-internă posterioară a calcaneului, a tendonului ahilian şi pe şanţul dintre muşchii grupei posterioare, 4 pe partea latero-externă posterioară a calcaneului, a tendonului ahilian, pe şanţul dintre muşchii grupei posterioare, iar 5 pe partea latero-externă a calcaneului, pe partea posterioară a maleolei, apoi pe şanţul dintre muşchii grupelor latero-externe şi posterioare. Fricţiunea se efectuează pe calcaneu şi pe gambă, până pe articulaţia genunchiului. Se revine şi se reia.

Linia 3 – pe faţa tibiei. Mâna stângă este suspendată cu degetele: 5 pe partea latero-internă a calcaneului, pe partea anterioară a maleolei şi în continuare pe şanţul dintre muchia anterioară a tibiei şi grupa de muşchi anterioară, 4 şi 3 pe calcaneu, pe maleolă şi pe faţa tibiei, iar 2 pe calcaneu, pe partea posterioară a maleolei, apoi pe şanţul dintre muchia posterioară a tibiei şi grupa de muşchi posterioară. Fricţiunea se

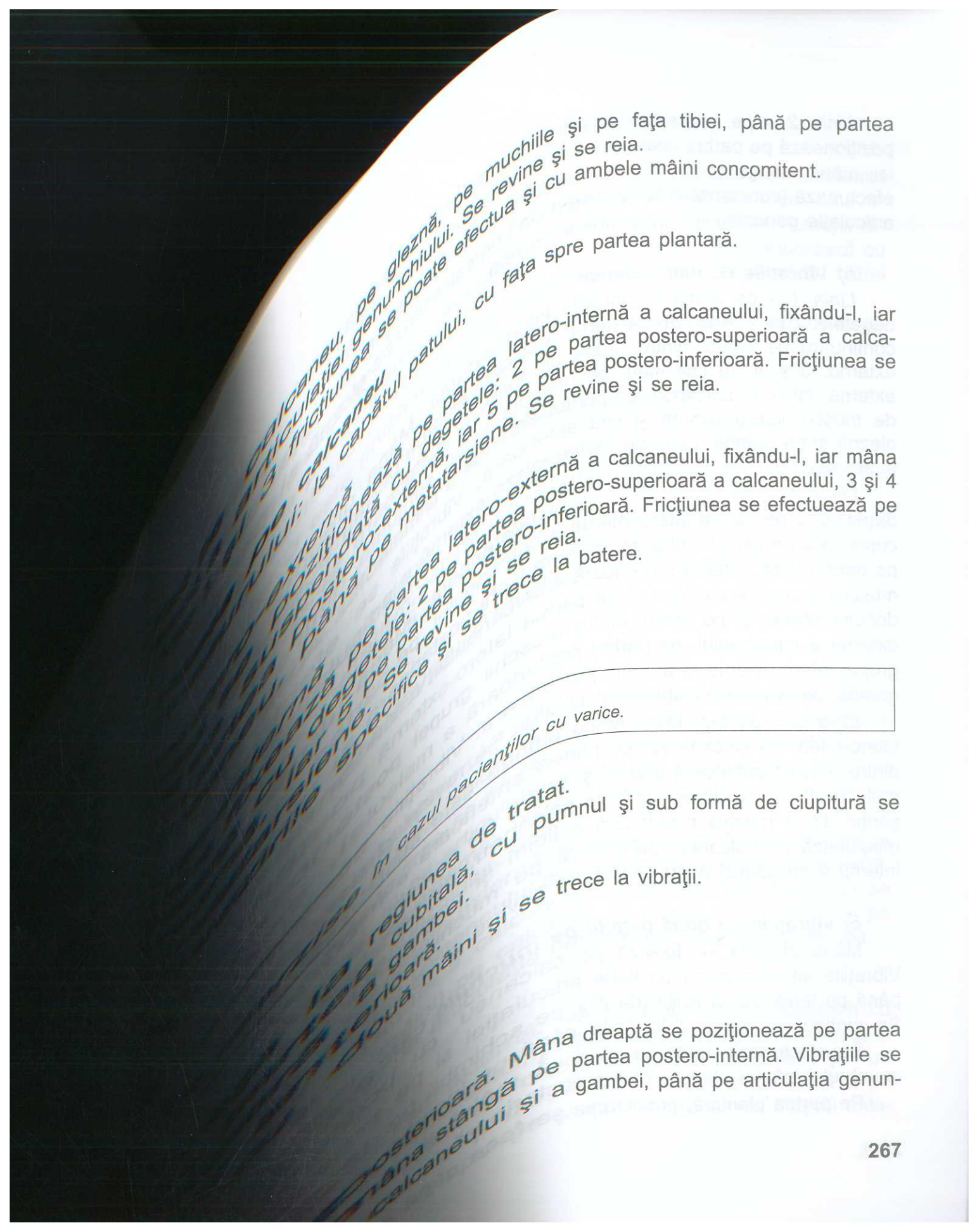

calcaneu, pe gleznă, pe muchiile şi pe faţa tibiei, până pe partea articulaţiei genunchiului. Se revine şi se reia.

3 fricţiunea se poate efectua şi cu ambele mâini concomitent.

pe calcaneu

externă poziţionează pe partea latero-internă a calcaneului, fixându-l, iar suspendată cu degetele: 2 pe partea postero-superioară a calcaneului; la capătul patului, cu faţa spre partea plantară.

postero-externă, iar 5 pe partea postero-inferioară. Fricţiunea se pană pe metatarsiene. Se revine şi se reia.

externă pe partea latero-externă a calcaneului, fixându-l, iar mâna exează degetele: 2 pe partea postero-superioară a calcaneului, 3 şi 4 cu iar 5 pe partea postero-inferioară. Fricţiunea se efectuează pe tarsiene. Se revine şi se reia.

specifice şi se trece la batere.

în cazul pacienţilor cu varice.

regiunea de tratat.

cubitală, cu pumnul şi sub formă de ciupitură se a gambei.

erioară.

două mâini şi se trece la vibraţii.

posterioară. Mâna dreaptă se poziţionează pe partea mâna stângă pe partea postero-internă. Vibraţiile se calcaneului şi a gambei, până pe articulaţia genun-

Linia 2 – pe grupa de muşchi latero-externă şi pe faţa tibiei. Mâna dreaptă se poziţionează pe partea latero-externă a calcaneului şi pe grupa de muşchi latero-externă, iar mâna stângă pe partea latero-internă a calcaneului şi pe faţa tibiei. Vibraţiile se efectuează (concomitent cu ambele mâini) pe calcaneu, pe gleznă şi pe gambă, până pe articulaţia genunchiului. Se revine şi se reia.

b) Vibraţiile cu patru degete

Linia 1 – pe grupa de muşchi latero-externă. Mâna dreaptă este suspendată cu degetele: 2 pe partea latero-externă a calcaneului, pe partea posterioară a maleolei şi în continuare pe şanţul dintre grupa de muşchi posterioară şi grupa de muşchi latero-externă, 3 şi 4 pe calcaneu, pe maleolă şi pe şanţurile dintre muşchii grupei latero-externe, iar 5 pe calcaneu, pe partea anterioară a maleolei, apoi pe şanţul dintre grupa de muşchi latero-externă şi cea anterioară. Vibraţiile se efectuează pe calcaneu, pe gleznă şi pe gambă, până pe partea latero-externă a articulaţiei genunchiului. Se revine şi se reia.

Linia 2 – pe grupa de muşchi posterioară. Mâna dreaptă este suspendată cu degetele: 2 pe partea latero-internă a calcaneului, pe partea posterioară a maleolei şi în continuare pe şanţul dintre grupa de muşchi posterioară şi muchia posterioară a tibiei, 3 pe partea latero-internă posterioară a calcaneului, a tendonului ahilian şi pe şanţul dintre muşchii grupei posterioare, 4 pe partea latero-externă posterioară a calcaneului, a tendonului ahilian şi pe şanţul dintre muşchii grupei posterioare, iar 5 pe partea latero-externă a calcaneului, pe partea posterioară a maleolei, apoi pe şanţul dintre muşchii grupei latero-externe şi ai celei posterioare. Vibraţiile se efectuează pe calcaneu şi pe gambă, până pe articulaţia genunchiului. Se revine şi se reia.

Linia 3 – pe faţa tibiei. Mâna stângă este suspendată cu degetele: 5 pe partea latero-internă a calcaneului, pe partea anterioară a maleolei şi în continuare pe şanţul dintre muchia anterioară a tibiei şi grupa de muşchi anterioară, 4 şi 3 pe calcaneu, pe maleolă şi pe faţa tibiei, iar 2 pe calcaneu, pe partea posterioară a maleolei, apoi pe şanţul dintre muchia posterioară a tibiei şi grupa de muşchi posterioară. Vibraţiile se efectuează pe calcaneu, pe gleznă, pe muchiile şi faţa tibiei, până pe partea latero-internă a articulaţiei genunchiului. Se revine şi se reia.

c) Vibraţiile cu două degete pe muchiile calcaneului

Mâna dreaptă se fixează pe calcaneu, cu policele şi cu indexul sub maleole. Vibraţiile se efectuează pe liniile articulaţiei şi pe muchiile superioare ale calcaneului, până pe tendonul lui Ahile (de aici, se schimbă poziţia degetelor cu vârfurile spre cap). Se continuă pe tendonul lui Ahile, până pe inserţia cu muşchiul. Se revine şi se reia.

Se efectuează netezirea cu două mâini şi se trece la masajul regiunii degetelor membrului inferior stâng – partea posterioară.

Pe partea plantară, prelucrarea se face când pacientul este în decubit dorsal.

• ***DEGETELE PICIORULUI STÂNG – PARTEA POSTERIOARĂ***

Pentru masajul degetelor membrului inferior stâng, poziţia pacientului, a maseurului şi a mâinilor acestuia este identică cu cea de la masajul regiunii degetelor membrului inferior drept. În ceea ce priveşte liniile, deosebirea constă în faptul că pentru masajul regional al degetelor membrului inferior stâng linia 1 este faţa tibiei şi se prelucrează cu mâna dreaptă, iar linia 3 este grupa de muşchi latero-externă şi se prelucrează cu mâna stângă.

Poziţia pacientului se schimbă în decubit dorsal şi se trece la masajul regiunii degetelor membrului inferior stâng – partea anterioară.

• ***DEGETELE PICIORULUI STÂNG – PARTEA ANTERIOARĂ***

Poziţia pacientului: în decubit dorsal, cu picioarele în uşoară abducţie.

Poziţia maseurului: în ortostatism, lateral dreapta faţă de pacient (cu şoldul drept la nivelul labei piciorului acestuia) sau la capătul patului.

A. MANEVRELE PRINCIPALE

1. NETEZIREA

a) Netezirea cu două mâini

Linia 1 – pe partea dorsală a labei piciorului şi pe grupa de muşchi anterioară. Mâna dreaptă se fixează pe degete şi pe laba piciorului, pe partea antero-externă, iar mâna stângă pe partea antero-internă. Netezirea se efectuează (concomitent cu ambele mâini) pe partea dorsală a labei piciorului şi pe articulaţia gleznei. Se continuă pe gambă (cu mâna dreaptă pe partea antero-latero-externă, iar cu mâna stângă pe partea antero-latero-internă), până pe articulaţia genunchiului. Se revine şi se reia.

Linia 2 – pe grupa de muşchi latero-externă şi pe faţa tibiei. Mâna dreaptă se poziţionează pe partea latero-externă a calcaneului şi pe grupa de muşchi latero-externă, iar mâna stângă pe partea latero-internă a calcaneului şi pe faţa tibiei. Netezirea se efectuează (concomitent cu ambele mâini) pe calcaneu, pe gleznă, pe faţa tibiei şi pe partea latero-externă a gambei, până pe articulaţia genunchiului. Se revine şi se reia.

b) Netezirea cu patru degete

Linia 1 – pe grupa de muşchi latero-externă. Mâna dreaptă este suspendată cu degetele: 5 pe partea latero-externă a calcaneului, pe partea posterioară a maleolei şi în continuare pe şanţul dintre grupa de muşchi latero-externă şi cea posterioară, 4 şi 3 pe calcaneu, pe maleolă şi printre tendoanele şi muşchii grupei latero-externe, iar 2 pe calcaneu, pe partea anterioară a maleolei, apoi pe şanţul dintre grupa de muşchi ante-

rioară şi cea latero-externă. Netezirea se efectuează pe calcaneu, pe gleznă şi pe gambă, până pe articulaţia genunchiului. Se revine şi se reia.

Linia 2 – pe partea dorsală a labei piciorului şi pe grupa de muşchi anterioară. Mâna dreaptă este suspendată cu degetele: 5 pe partea latero-externă a degetului 5 şi a labei piciorului, 4 pe partea anterioară a degetului şi metatarsianului 5, 3 printre degetele şi metatarsienele 5 şi 4, iar 2 pe şi printre degetele şi metatarsienele 4 şi 3. Mâna stângă este suspendată cu degetele: 2 pe şi printre degetele şi metatarsienele 3 şi 2, 3 pe şi printre degetele şi metatarsienele 2 şi 1, 4 pe degetul şi metatarsianul 1, iar 5 pe partea latero-internă a degetului 1 şi a labei piciorului. Netezirea se efectuează pe faţa dorsală a labei piciorului şi pe articulaţia gleznei. Se continuă pe gambă (cu degetele: 5 al mâinii drepte pe şanţul dintre grupa de muşchi anterioară şi cea latero-externă, 4 şi 3 pe şanţurile dintre muşchii grupei anterioare, iar 2 pe şanţul dintre grupa de muşchi anterioară şi muchia anterioară a tibiei. Mâna stângă ajunge cu degetele 2, 3 şi 4 pe faţa tibiei, iar 5 pe şanţul dintre muchia posterioară a tibiei şi grupa de muşchi posterioară), până pe articulaţia genunchiului. Se revine şi se reia.

Linia 3 – pe faţa tibiei. Mâna stângă este suspendată cu degetele: 5 pe partea latero-internă a calcaneului, pe partea posterioară a maleolei şi în continuare pe şanţul dintre grupa de muşchi posterioară şi muchia posterioară a tibiei, 4 şi 3 pe calcaneu, pe maleolă şi pe faţa tibiei, iar 2 pe calcaneu, pe partea anterioară a maleolei, apoi pe şanţul dintre muchia anterioară a tibiei şi grupa de muşchi anterioară. Netezirea se efectuează pe calcaneu, pe gleznă, pe muchiile şi pe faţa tibiei, până pe articulaţia genunchiului. Se revine şi se reia.

Se intercalează netezirea cu două mâini şi se trece la frământatul cu o mână.

2. FRĂMÂNTATUL

a) Frământatul cu o mână

Linia 1 – pe grupa de muşchi latero-externă. Mâna dreaptă se fixează pe calcaneu, sub maleola externă, cu policele pe şanţul dintre grupa de muşchi anterioară şi cea latero-externă şi cu indexul pe şanţul dintre grupa de muşchi latero-externă şi cea posterioară. Frământatul se efectuează (adunând concomitent cu indexul şi cu policele) pe musculatura de pe gambă, până la partea latero-externă a articulaţiei genunchiului. Se revine şi se reia.

Linia 2 – pe grupa de muşchi anterioară. Mâna dreaptă se fixează pe articulaţia gleznei, cu policele pe şanţul dintre muchia anterioară a tibiei şi grupa de muşchi anterioară, iar cu indexul pe şanţul dintre grupele de muşchi anterioară şi cea latero-externă. Frământatul se efectuează (adunând concomitent cu indexul şi cu policele) pe musculatura de pe gambă, până la articulaţia genunchiului. Se revine şi se reia.

Se intercalează netezirea cu două mâini şi se trece la frământatul cu două mâini.

b) Frământatul cu două mâini

Poziţia maseurului: în ortostatism, cu faţa spre regiunea de tratat.

Linia 1 – pe grupa de muşchi latero-externă. Mâna dreaptă se fixează pe calcaneu, sub maleola externă, cu policele pe şanţul dintre grupele de muşchi anterioară şi cea latero-externă şi cu indexul pe şanţul dintre grupa de muşchi latero-externă şi cea posterioară, mâna stângă fiind oglinda mâinii drepte. Frământatul se efectuează (adunând concomitent cu indexurile şi cu policele) pe musculatura de pe gambă, până la partea latero-externă a articulaţiei genunchiului. Se revine şi se reia.

Linia 2 – pe grupa de muşchi anterioară. Mâna dreaptă se fixează pe articulaţia gleznei, cu policele pe şanţul dintre muchia anterioară a tibiei şi grupa de muşchi anterioară, iar cu indexul pe şanţul dintre grupele de muşchi anterioară şi cea latero-externă, mâna stângă este oglinda mâinii drepte. Frământatul se efectuează (adunând concomitent cu indexurile şi cu policele) pe musculatura de pe gambă, până la articulaţia genunchiului. Se revine şi se reia.

Se intercalează netezirea cu două mâini şi se trece la frământatul în contratimp.

c) Frământatul în contratimp

Pentru această formă de frământat, poziţia maseurului şi a mâinilor acestuia, precum şi liniile cu limitele lor sunt identice cu cele practicate la frământatul cu două mâini.

Maseurul revine la poziţia anterioară.

Se intercalează netezirile specifice şi se trece la frământatul sub formă de geluire.

d) Geluirea cu patru degete

Linia 1 – pe grupa de muşchi latero-externă. Mâna dreaptă este suspendată cu degetele: 5 pe partea latero-externă a calcaneului, pe partea posterioară a maleolei şi în continuare pe şanţul dintre grupa de muşchi latero-externă şi cea posterioară, 4 şi 3 pe calcaneu, pe maleolă şi printre tendoanele şi muşchii grupei latero-externe, iar 2 pe calcaneu, pe partea anterioară a maleolei, apoi pe şanţul format de grupa de muşchi anterioară şi cea latero-externă. Geluirea se efectuează pe calcaneu, pe gleznă şi pe gambă, până pe articulaţia genunchiului. Se revine şi se reia.

Linia 2 – pe partea dorsală a labei piciorului şi pe grupa de muşchi anterioară. Mâna dreaptă este suspendată cu degetele: 5 pe partea latero-externă a degetului 5 şi a labei piciorului, 4 pe partea anterioară a degetului şi metatarsianului 5, 3 printre degetele şi metatarsienele 5 şi 4, iar 2 pe şi printre degetele şi metatarsienele 4 şi 3. Mâna stângă este suspendată cu degetele: 2 pe şi printre degetele şi metatarsienele 3 şi 2, 3 pe şi printre degetele şi metatarsienele 2 şi 1, 4 pe degetul şi metatarsianul 1, iar 5 pe partea latero-internă a degetului 1 şi a labei piciorului. Geluirea se efectuează pe faţa dorsală a labei piciorului şi pe articulaţia gleznei. Se continuă pe gambă (cu degetele: 5 al mâinii drepte pe şanţul dintre grupa de muşchi anterioară şi cea latero-externă, 4 şi 3 pe şanţurile dintre muşchii grupei anterioare, iar 2 pe şanţul dintre grupa de muşchi anterioară şi muchia anterioară a tibiei. Mâna stângă ajunge cu degetele 2, 3 şi 4 pe faţa

tibiei, iar 5 pe şanţul dintre muchia posterioră a tibiei şi grupa de muşchi posterioară), până pe articulaţia genunchiului. Se revine şi se reia.

Linia 3 – pe faţa tibiei. Mâna stângă este suspendată cu degetele: 5 pe partea latero-internă a calcaneului, pe partea posterioară a maleolei şi în continuare pe şanţul dintre grupa de muşchi posterioară şi muchia posterioară a tibiei, 4 şi 3 pe calcaneu, pe maleolă şi pe faţa tibiei, iar 2 pe calcaneu, pe partea anterioară a maleolei, apoi pe şanţul dintre marginea anterioară a tibiei şi grupa de muşchi anterioară. Geluirea se efectuează pe calcaneu, pe gleznă şi pe muchiile şi faţa tibiei, până pe articulaţia genunchiului. Se revine şi se reia.

Pe liniile 1 şi 3 geluirea se poate efectua şi cu ambele mâini concomitent.

Se intercalează netezirile specifice şi se trece la fricţiune.

3. FRICŢIUNEA

Fricţiunea cu patru degete

Linia 1 – pe grupa de muşchi latero-externă. Mâna dreaptă este suspendată cu degetele: 5 pe partea latero-externă a calcaneului, pe partea posterioară a maleolei şi în continuare pe şanţul dintre grupa de muşchi latero-externă şi cea posterioară, 4 şi 3 pe calcaneu, pe maleolă şi printre tendoanele şi muşchii grupei latero-externe, iar 2 pe calcaneu, pe partea anterioară a maleolei, apoi pe şanţul dintre grupa de muşchi anterioară şi cea latero-externă. Fricţiunea se efectuează pe calcaneu, pe gleznă şi pe gambă, până pe articulaţia genunchiului. Se revine şi se reia.

Linia 2 – pe partea dorsală a labei piciorului şi pe grupa de muşchi anterioară. Mâna dreaptă este suspendată cu degetele: 5 pe partea latero-externă a degetului 5 şi a labei piciorului, 4 pe partea anterioară a degetului şi metatarsianului 5, 3 printre degetele şi metatarsienele 5 şi 4, iar 2 pe şi printre degetele şi metatarsienele 4 şi 3. Mâna stângă este suspendată cu degetele: 2 pe şi printre degetele şi metatarsienele 3 şi 2, 3 pe şi printre degetele şi metatarsienele 2 şi 1, 4 pe degetul şi metatarsianul 1, iar 5 pe partea latero-internă a degetului 1 şi a labei piciorului. Fricţiunea se efectuează pe faţa dorsală a labei piciorului şi pe articulaţia gleznei. Se continuă pe gambă (cu degetele: 5 al mâinii drepte pe şanţul dintre grupa de muşchi anterioară şi cea latero-externă, 4 şi 3 pe şanţurile dintre muşchii grupei anterioare, iar 2 pe şanţul dintre grupa de muşchi anterioară şi muchia anterioară a tibiei. Mâna stângă ajunge cu degetele 2, 3 şi 4 pe faţa tibiei, iar 5 pe şanţul dintre muchia posterioară a tibiei şi grupa de muşchi posterioară), până pe articulaţia genunchiului. Se revine şi se reia.

Linia 3 – pe faţa tibiei. Mâna stângă este suspendată cu degetele: 5 pe partea latero-internă a calcaneului, pe partea posterioară a maleolei şi în continuare pe şanţul dintre grupa de muşchi posterioară şi muchia posterioară a tibiei, 4 şi 3 pe calcaneu, pe maleolă şi pe faţa tibiei, iar 2 pe calcaneu, pe partea anterioară a maleolei, apoi pe şanţul dintre muchia anterioară a tibiei şi grupa de muşchi anterioară. Fricţiunea se

efectuează pe calcaneu, pe gleznă, pe muchiile şi pe faţa tibiei, până pe articulaţia genunchiului. Se revine şi se reia.

Pe liniile 1 şi 3 fricţiunea se poate efectua şi cu ambele mâini concomitent.

• ***MASAJUL PĂRŢII PLANTARE***

Netezirea

Netezirea cu o mână

Poziţia maseurului: cu faţa spre partea plantară a piciorului pacientului.

Linia 1 – Mâna stângă fixează laba piciorului de la nivelul halucelui. Mâna dreaptă cu degetele 2, 3, 4 şi 5 se fixează pe partea plantară a labei piciorului, iar cu policele pe partea latero-externă. Netezirea se efectuează pe faţa plantară, până pe calcaneu. Se revine şi se reia.

Linia 2 – Mâna dreaptă fixează laba piciorului de la nivelul degetului 5. Mâna stângă cu degetele 2, 3, 4 şi 5 se fixează pe partea plantară a labei piciorului, iar cu policele pe partea latero-internă. Netezirea se efectuează pe faţa plantară, până pe calcaneu. Se revine şi se reia.

Netezirea sub formă de pieptene

Mâna stângă fixează laba piciorului de la nivelul halucelui, iar mâna dreaptă efectuează netezirea sub formă de pieptene, începând de la falange, până pe calcaneu (insistând pe aponevroza plantară). Se revine şi se reia.

Se intercalează netezirea cu o mână şi se trece la frământatul cu o mână.

Frământatul

Frământatul cu o mână

Linia 1 – Mâna stângă fixează laba piciorului de la nivelul halucelui, iar mâna dreaptă se poziţionează pe partea latero-externă a degetului mic, cu degetele 2, 3, 4, 5 pe partea plantară, iar policele pe partea latero-externă şi anterioară. Frământatul se efectuează (adunând concomitent cu policele şi cu indexul) pe musculatura de pe partea latero-plantară, până pe calcaneu. Se revine şi se reia.

Linia 2 – Mâna dreaptă fixează laba piciorului de la nivelul degetului mic. Mâna stângă este suspendată spre partea latero-internă a labei piciorului, cu indexul pe linia articulaţiilor metatarsofalangiene (la nivelul halucelui) şi cu policele la nivelul treimii mijlocii a părţii plantare. Frământatul se efectuează (adunând concomitent cu policele şi cu indexul) pe musculatura de pe partea plantară, începând de la partea latero-internă, până pe partea latero-externă a labei piciorului. Se revine şi se reia.

Pe această linie, frământatul se poate efectua şi cu mâna dreaptă, mâna stângă susţinând halucele.

Se intercalează netezirea cu o mână şi se trece la frământatul cu două mâini şi în contratimp.

Frământatul cu două mâini şi frământatul în contratimp

Aceste manevre se efectuează pe aceleaşi linii, cu aceleaşi limite ca la frământatul cu o mână.

Se intercalează netezirea cu o mână şi se trece la geluire.

Geluirea cu patru degete

Linia 1 – Mâna stângă fixează laba piciorului de la nivelul halucelui. Mâna dreaptă este suspendată cu degetele: 2 pe partea latero-externă a labei piciorului, iar 3, 4 şi 5 pe articulaţiile falangometatarsiene. Geluirea se efectuează pe faţa plantară, până pe partea posterioară a calcaneului. Se revine şi se reia.

Linia 2 – Mâna dreaptă fixează laba piciorului de la nivelul degetelor 5 şi 4. Mâna stângă este suspendată cu degetele: 2 pe partea latero-internă a labei piciorului, iar 3, 4 şi 5 pe articulaţiile falangometatarsiene. Geluirea se efectuează pe faţa plantară, până pe partea posterioară a calcaneului (cu o presiune mai mare la nivelul aponevrozei plantare). Se revine şi se reia.

Se intercalează netezirile specifice şi se trece la fricţiune.

Fricţiunea cu patru degete

Linia 1 – Cu mâna stângă se fixează laba piciorului de la nivelul halucelui. Mâna dreaptă este suspendată cu degetele: 2 pe partea latero-externă a labei piciorului, iar 3, 4 şi 5 pe articulaţiile falangometatarsiene. Fricţiunea se efectuează pe faţa plantară, până pe partea posterioară a calcaneului. Se revine şi se reia.

Linia 2 – Cu mâna dreaptă se fixează laba piciorului de la nivelul degetelor 5 şi 4. Mâna stângă este suspendată cu degetele: 2 pe partea latero-internă a labei piciorului, iar 3, 4 şi 5 pe articulaţiile falangometatarsiene. Fricţiunea se efectuează pe faţa plantară, până pe partea posterioară a calcaneului (cu o presiune mai mare la nivelul aponevrozei plantare). Se revine şi se reia.

Pe aponevroza plantară, fricţiunea se efectuează şi cu nodozităţile degetelor.

Se intercalează netezirea şi se trece la vibraţii.

Vibraţiile pe partea plantară

Poziţia maseurului: cu faţa la partea plantară.

Linia 1 – Mâna stângă fixează laba piciorului de la nivelul halucelui. Mâna dreaptă se poziţionează pe partea plantară şi pe cea latero-externă, la nivelul degetelor 5, 4 şi 3. Vibraţiile se efectuează pe faţa plantară, până pe partea posterioară a calcaneului. Se revine şi se reia.

Linia 2 – Mâna dreaptă fixează laba piciorului de la nivelul degetelor 5 şi 4. Mâna stângă se poziţionează pe partea plantară şi pe cea latero-internă, la nivelul degetelor 1

şi 2. Vibraţiile se efectuează pe faţa plantară, până pe partea posterioară a calcaneului. Se revine şi se reia.

Pe aponevroza plantară vibraţii se efectuează şi cu nodozităţile degetelor.

Se efectuează netezirea şi se trece la masajul zonal.

*
* *

• ***MASAJUL ZONAL PE DEGETELE MEMBRULUI INFERIOR***

***Notă:* Se flectează degetele învecinate degetului care se prelucrează.**

Netezirea

Netezirea cu policele şi cu indexul pe degetul 5

Pe partea dorsală şi plantară

Indexul şi policele mâinii stângi susţin degetul 5 al membrului inferior stâng de la extremitatea distală. Policele mâinii drepte se fixează pe partea dorsală a degetului 5, pe ultima falangă, iar indexul pe partea plantară. Netezirea se efectuează pe deget, până pe articulaţia metatarsofalangiană.

Pe părţile latero-laterale

Indexul şi policele mâinii stângi susţin degetul 5 al membrului inferior stâng de la extremitatea distală. Policele şi indexul mâinii drepte se fixează pe părţile latero-laterale ale degetului 5, la nivelul ultimei falange. Netezirea se efectuează pe deget, până la articulaţia metatarsofalangiană.

Netezirea pe liniile articulare

Pe partea plantară şi pe cea dorsală a articulaţiilor interfalangiene şi metatarsofalangiene

Indexul şi policele mâinii stângi susţin degetul 5 al membrului inferior stâng de la extremitatea distală. Policele mâinii drepte se fixează pe faţa dorsală a articulaţiei interfalangiene, iar indexul pe faţa plantară. Netezirea se efectuează începând de pe partea latero-internă, până pe partea latero-externă a articulaţiei.

Pe părţile laterale ale articulaţiilor interfalangiene

Indexul şi policele mâinii stângi susţin degetul 5 al membrului inferior stâng de la extremitatea distală. Indexul şi policele mâinii drepte se fixează pe părţile latero-laterale ale articulaţiei interfalangiene. Netezirea se efectuează începând de pe partea plantară, până pe partea dorsală a articulaţiei.

Netezirea cu policele şi cu indexul pe degetele 4 şi 3

Tehnica practicată pe degetul 5 se efectuează şi pe degetele 4 şi 3.

Netezirea cu policele şi cu indexul pe degetele 1 şi 2

Pentru degetele 1 şi 2, tehnica de efectuare este identică cu cea de la degetul 5, cu deosebirea că policele şi indexul mâinii drepte susţin degetul labei piciorului, iar indexul şi policele mâinii stângi efectuează netezirea.

Frământatul

Frământatul cu două degete

*– Pe degetul **5***

Mâna stângă cu indexul şi cu policele susţine degetul 5 al membrului inferior de la extremitatea distală. Mâna dreaptă cu indexul şi cu policele efectuează frământatul pe partea plantară a degetului şi apoi pe partea latero-externă, începând de la ultima falangă, până la articulaţia metatarsofalangiană.

– Pe degetele 4, 3, 2

Mâna dreaptă/stângă cu indexul şi cu policele susţine degetul de la extremitatea distală. Mâna dreaptă/stângă cu indexul şi cu policele efectuează frământatul pe partea plantară, începând de la ultima falangă, până la articulaţia metatarsofalangiană.

– Pe degetul 1

Mâna dreaptă cu indexul şi cu policele susţine degetul 1 de la extremitatea distală. Mâna stângă cu indexul şi cu policele efectuează frământatul pe partea plantară a degetului şi apoi pe partea latero-externă, începând de la ultima falangă, până la articulaţia metatarsofalangiană.

Se intercalează netezirea şi se trece la geluire.

Geluirea cu un deget

– Pe degetul 5

Indexul şi policele mâinii stângi susţin degetul 5 al membrului inferior stâng de la extremitatea distală. Mâna dreaptă este suspendată cu indexul pe extremitatea distală a degetului 5. Geluirea se efectuează pe părţile plantară, dorsală şi latero-laterală, începând de la extremitatea distală, până pe articulaţia metatarsofalangiană.

– Pe degetele 4, 3

Tehnica practicată pe degetul 5 se efectuează şi pe degetele 4 şi 3.

– Pe degetele 1 şi 2

Pentru degetele 1 şi 2 tehnica este aceeaşi, cu deosebirea că policele şi indexul de la mâna dreaptă susţin degetul labei piciorului, iar cu indexul mâinii stângi se efectuează geluirea.

Se intercalează netezirea şi se trece la fricţiune.

Fricţiunea

Fricţiunea cu policele şi cu indexul pe degetul 5

Pe partea dorsală şi plantară

Indexul şi policele mâinii stângi susţin degetul 5 al membrului inferior stâng de la extremitatea distală. Policele de la mâna dreaptă se fixează pe partea dorsală a ultimei falange, iar indexul pe partea plantară. Fricţiunea se efectuează începând de pe ultima falangă, până pe articulaţia metatarsofalangiană.

Pe părţile latero-laterale

Indexul şi policele mâinii stângi susţin degetul 5 al membrului inferior stâng de la extremitatea distală. Policele şi indexul mâinii drepte se fixează pe părţile latero-laterale ale ultimei falange. Fricţiunea se efectuează începând de pe ultima falangă, până la articulaţia metatarsofalangiană.

Fricţiunea pe liniile articulare

Pe partea plantară şi dorsală a articulaţiilor interfalangiene şi metatarsofalangiene

Indexul şi policele mâinii stângi susţin degetul 5 al membrului inferior stâng de la extremitatea distală. Policele mâinii drepte se fixează pe faţa dorsală a articulaţiei interfalangiene, iar indexul pe faţa plantară. Fricţiunea se efectuează începând de pe partea latero-internă, până pe partea latero-externă a articulaţiei.

Pe părţile laterale ale articulaţiilor interfalangiene

Indexul şi policele mâinii stângi susţin degetul 5 al membrului inferior stâng de la extremitatea distală. Indexul şi policele mâinii drepte se fixează pe părţile latero-laterale ale articulaţiei interfalangiene. Fricţiunea se efectuează începând de pe partea plantară, până pe partea dorsală a articulaţiei.

Fricţiunea cu policele şi cu indexul pe degetele 4 şi 3

Tehnica practicată pe degetul 5 se efectuează şi pe degetele 4 şi 3.

Fricţiunea cu policele şi cu indexul pe degetele 1 şi 2

Pentru degetele 1 şi 2, tehnica de efectuare este identică cu cea de la degetul 5, cu deosebirea că policele şi indexul mâinii drepte susţin degetul labei piciorului, iar cu indexul şi cu policele mâinii stângi se efectuează fricţiunea.

Se intercalează netezirea şi se trece la vibraţii.

Vibraţiile

Indexul şi policele mâinii stângi susţin degetul 5 al membrului inferior stâng de la extremitatea distală. Mâna dreaptă este suspendată cu indexul pe extremitatea distală a ultimei falange. Vibraţiile se efectuează pe părţile plantară, dorsală şi latero-laterală, începând de la extremitatea distală a ultimei falange, până pe articulaţia metatarsofalangiană.

Tehnica practicată pe degetul 5 se efectuează şi pe degetele 4 şi 3.

Pentru degetele 1 şi 2, tehnica este aceeaşi, cu deosebirea că policele şi indexul mâinii drepte susţin degetul labei piciorului, iar cu indexul mâinii stângi se efectuează vibraţiile.

Se efectuează netezirea.

*

* *

Se intercalează netezirile specifice şi se trece la batere.

4. BATEREA

> ***ATENŢIE!***
> *Baterea şi vibraţiile sunt interzise în cazul pacienţilor cu varice.*

Poziţia maseurului: cu faţa spre regiunea de tratat:

– baterea cu căuşul şi cu partea cubitală se efectuează pe părţile anterioară şi latero-externă ale gambei;

– baterea cu pumnii se efectuează în funcţie de musculatură pe părţile anterioară şi latero-externă ale gambei;

– baterea sub formă de ciupitură se efectuează pe părţile anterioară şi latero-externă ale gambei;

– baterea cu partea cubitală şi cu pumnul se efectuează pe faţa plantară;

– baterea cu ultima falangă a degetelor se efectuează pe faţa tibiei, pe tarsiene, pe metatarsiene şi pe degete.

Maseurul revine la poziţia iniţială.

Se intercalează netezirea cu două mâini şi se trece la vibraţii.

5. VIBRAȚIILE

a) Vibrațiile cu două mâini

Linia 1 – pe partea dorsală a labei piciorului şi pe grupa de muşchi anterioară. Mâna dreaptă se fixează pe degete şi pe laba piciorului, pe partea antero-externă, iar mâna stângă pe partea antero-internă. Vibraţiile se efectuează (concomitent cu ambele mâini) pe faţa dorsală şi pe articulaţia gleznei. Se continuă pe gambă (cu mâna dreaptă pe partea antero-externă, iar cu mâna stângă pe partea antero-internă), până pe articulaţia genunchiului. Se revine şi se reia.

Linia 2 – pe grupa de muşchi latero-externă şi pe faţa tibiei. Mâna dreaptă se poziţionează pe partea latero-externă a calcaneului şi pe grupa de muşchi latero-externă, iar mâna stângă pe partea latero-internă a calcaneului şi pe faţa tibiei. Vibraţiile se efectuează (concomitent cu ambele mâini) pe calcaneu, pe gleznă şi pe gambă, până pe articulaţia genunchiului. Se revine şi se reia.

b) Vibrațiile cu patru degete

Linia 1 – pe grupa de muşchi latero-externă. Mâna dreaptă este suspendată cu degetele: 5 pe partea latero-externă a calcaneului, pe partea posterioară a maleolei şi în continuare pe şanţul dintre grupa de muşchi latero-externă şi cea posterioară, 4 şi 3 pe calcaneu, pe maleolă şi printre tendoanele şi muşchii grupei latero-externe, iar 2 pe calcaneu, pe partea anterioară a maleolei, apoi pe şanţul dintre grupa de muşchi anterioară şi cea latero-externă. Vibraţiile se efectuează pe calcaneu, pe gleznă şi pe gambă, până pe articulaţia genunchiului. Se revine şi se reia.

Linia 2 – pe partea dorsală a labei piciorului şi pe grupa de muşchi anterioară. Mâna dreaptă este suspendată cu degetele: 5 pe partea latero-externă a degetului 5 şi a labei piciorului, 4 pe partea anterioară a degetului şi metatarsianului 5, 3 printre degetele şi metatarsienele 5 şi 4, iar 2 pe şi printre degetele şi metatarsienele 4 şi 3. Mâna stângă este suspendată cu degetele: 2 pe şi printre degetele şi metatarsienele 3 şi 2, 3 pe şi printre degetele şi metatarsienele 2 şi 1, 4 pe degetul şi pe metatarsianul 1, iar 5 pe partea latero-internă a degetului 1 şi a labei piciorului. Vibraţiile se efectuează pe faţa dorsală a labei piciorului şi pe articulaţia gleznei. Se continuă pe gambă (cu degetele: 5 al mâinii drepte pe şanţul dintre grupele de muşchi anterioară şi cea latero-externă, 4 şi 3 pe şanţurile dintre muşchii grupei anterioare, iar 2 pe şanţul dintre grupa de muşchi anterioară şi muchia anterioară a tibiei. Mâna stângă ajunge cu degetele 2, 3 şi 4 pe faţa tibiei, iar 5 pe şanţul dintre muchia posterioară a tibiei şi grupa de muşchi posterioară), până pe articulaţia genunchiului. Se revine şi se reia.

Linia 3 – pe faţa tibiei. Mâna stângă este suspendată cu degetele: 5 pe partea latero-internă a calcaneului, pe partea posterioară a maleolei şi în continuare pe şanţul dintre grupa de muşchi posterioară şi muchia posterioară a tibiei, 4 şi 3 pe calcaneu, pe maleolă şi pe faţa tibiei, iar 2 pe calcaneu, pe partea anterioară a maleolei, apoi pe şanţul dintre muchia anterioară a tibiei şi grupa de muşchi anterioară. Vibraţiile se efec-

tuează pe calcaneu, pe gleznă, pe muchiile şi pe faţa tibiei, până pe articulaţia genunchiului. Se revine şi se reia.

Se intercalează netezirea cu două mâini şi se trece la manevre ajutătoare.

B. MANEVRELE COMPLEMENTARE

Manevrele complementare care se efectuează sunt:

– rulatul şi cernutul pe gambă. Piciorul pacientului este în triplă flexie cu talpa pe pat;

– rulatul cu două degete pe fiecare deget;

– tracţiunile şi tracţiunile cu scuturături pentru articulaţiile: gleznei, intertarsiene, tarsometatarsiene, metatarsofalangiene, interfalangiene şi intermetatarsiene;

– compresiunile pe maleole.

Se intercalează netezirea cu două mâini şi se trece la mişcări.

C. PROCEDURI COMPLEMENTARE

MIŞCĂRILE

Mişcările care se efectuează sunt: pasive, pasivo-active, active, active cu încărcătură şi cu opoziţie.

1. Mişcări pasive

a) Mişcări din articulaţia gleznei

Poziţia maseurului este cu faţa spre articulaţia gleznei.

Mâna stângă fixează gamba, iar mâna dreaptă pe partea plantară efectuează mişcările de flexie dorsală şi plantară, de rotaţie internă şi externă şi de circumducţie (dreapta – stânga).

b) Mişcări din articulaţiile intertarsiene

Cu mâna stângă se prinde calcaneul, iar cu mâna dreaptă (pe partea dorsală a labei piciorului) se efectuează mobilizări ale oaselor tarsiene (de câte ori este nevoie).

c) Mişcări din articulaţiile tarsometatarsiene

Cu mâna stângă se fixează tarsienele, iar cu mâna dreaptă fixată pe partea plantară (la nivelul treimii distale a metatarsienelor) se efectuează mobilizări din articulaţiile tarsometatarsiene (de câte ori este nevoie).

d) Mişcări din articulaţiile intermetatarsiene

Indexul mâinii drepte se fixează pe partea plantară, la extremitatea distală a metatarsienelor, iar policele pe partea dorsală (în deschiderea formată de acestea aflându-se partea latero-externă a labei piciorului). Indexul mâinii stângi se fixează pe partea plantară, la extremitatea distală a metatarsienelor, iar policele pe partea dorsală (în deschiderea formată de acestea aflându-se partea latero-internă a labei piciorului). Indexurile ambelor mâini fixează partea plantară a labei piciorului (la nivelul liniei mediane). Prin alunecarea policelor concomitent în lateral, se efectuează tracţiuni şi mişcări de extensie dorsală a metatarsienelor. Mişcarea se repetă de câte ori este nevoie. Apoi, policele ambelor mâini fixează partea dorsală a labei piciorului (la nivelul liniei mediane). Prin alunecarea indexurilor concomitent în lateral, se efectuează tracţiuni şi mişcări de extensie plantară a metatarsienelor. Mişcarea se repetă de câte ori este nevoie.

e) Mişcări din articulaţiile metatarsofalangiene

Indexul mâinii drepte se fixează pe partea plantară, la nivelul treimii mijlocii a metatarsianului, iar policele pe faţa dorsală, fixând metatarsianul. Indexul mâinii stângi se fixează pe partea plantară a primei falange, iar policele pe partea dorsală (sau invers). Se efectuează mişcări de flexie dorsală şi plantară şi uşoare rotaţii. În acelaşi mod, se procedează pentru toate articulaţiile metatarsofalangiene.

f) Mişcări din articulaţiile interfalangiene

Indexul mâinii drepte se fixează pe partea plantară a primei falange, iar policele pe partea dorsală, fixând falanga. Indexul mâinii stângi se fixează pe partea plantară a următoarei falange, iar policele pe partea dorsală. Se efectuează mişcări de flexie dorsală şi plantară şi uşoare rotaţii. În acelaşi mod, se procedează pentru toate articulaţiile interfalangiene.

2. Mişcări active

Maseurul indică pacientului să efectueze mişcările, ajutat sau singur, cu încărcătură sau cu opoziţie, în funcţie de diagnostic.

Se efectuează netezirea cu două mâini şi se trece la masajul regiunii degetelor membrului inferior drept – partea anterioară.

• *DEGETELE PICIORULUI DREPT – PARTEA ANTERIOARĂ*

Pentru masajul degetelor labei membrului inferior drept, poziţia pacientului, a maseurului şi a mâinilor acestuia este identică cu cea de la masajul degetelor membrului inferior stâng. În ceea ce priveşte liniile, deosebirea constă în faptul că la masajul regional al degetelor membrului inferior drept linia 1 este faţa tibiei şi se prelucrează cu mâna dreaptă, iar linia 3 este grupa de muşchi latero-externă şi se prelucrează cu mâna stângă.

XI. MASAJUL REGIUNII ABDOMINALE

• ***Delimitare zonală***

În partea distală, zona este delimitată median de pubis, iar bilateral de crestele iliace. În partea proximală, este delimitată median de apendicele xifoid, bilateral, de rebordul ultimelor perechi de coaste, iar latero-lateral, de liniile mediane subaxilare care se unesc cu creasta iliacă.

• ***Descriere anatomică***

Muşchi (tabelul II.XI)*:*

TABELUL II.XI

MUŞCHI	ORIGINE	INSERŢIE	ACŢIUNE
Drepţii abdominali	- Pe cartilajele coastelor 5, 6, 7 - Pe apendicele xifoid	- Pe marginea superioară a pubisului - Pe simfiza pubiană	- Flexori ai trunchiului - Retroversia bazinului - Expiraţie
Marele oblic	- Pe faţa externă a coastelor 5-12	- Pe jumătatea anterioară a crestei iliace - Pe pubis - Pe simfiza pubiană	- Flexor al trunchiului - Rotaţia heterolaterală
Micul oblic	- Pe cele 2/3 anterioare ale crestei iliace - Pe ligamentul inghinal	- Pe cartilagele ultimelor 6 coaste - Pe linia albă - Pe pubis	- Flexor al trunchiului - Rotaţia homolaterală
Transversul abdominal	- Pe apofizele transverse lombare	- Pe rebordul costal inferior - Pe cele 3/4 anterioare ale crestei iliace - Pe treimea externă a arcadei crurale	- Creează centura fiziologică a abdomenului - Rol în expiraţie

• ***Delimitare regională***

În partea distală, regiunea este delimitată median de pubis, bilateral de plica inghinală dreaptă şi stângă. În partea proximală, median de corpul sternal, bilateral de perechea 7 de coaste, iar latero-lateral de liniile mediane subaxilare care se unesc cu creasta iliacă.

ORDINEA ŞI TEHNICA DE PRELUCRARE

ATENŢIE!
Masajul abdominal se efectuează la 2-3 ore după servirea mesei, vezica urinară a pacientului trebuie să fie golită.

Tratamentul pe regiunea abdominală se începe prelucrând cu fiecare manevră a masajului pe partea stângă a abdomenului, pe cele trei linii, se continuă pe partea dreaptă.

Liniile pe care se prelucrează cu delimitarea lor:

Pe partea stângă a abdomenului:

Linia 1 – muşchiul drept abdominal (de la pubis până la stern).

Linia 2 – linia imaginară mijlocie (dintre dreptul abdominal şi linia subaxilară) care uneşte creasta iliacă anterioară cu rebordul coastei 7.

Linia 3 – linia subaxilară mediană care este perpendiculară pe creasta iliacă.

Pe partea dreaptă a abdomenului:

Linia 1 – muşchiul drept abdominal (de la pubis până la stern).

Linia 2 – linia imaginară mijlocie (dintre dreptul abdominal şi linia subaxilară) care uneşte creasta iliacă anterioară cu rebordul coastei 7.

Linia 3 – linia subaxilară mediană care este perpendiculară pe creasta iliacă laterală.

Poziţia pacientului: în decubit dorsal, cu mâinile pe lângă corp şi în uşoară abducţie şi cu picioarele flectate, cu tălpile pe pat, cu pernă sub cap şi sub genunchi. Poziţia pacientului poate fi şi în decubit lateral, cu picioarele flectate.

Poziţia maseurului: în ortostatism, în partea dreaptă a pacientului, cu şoldul drept la nivelul coapsei pacientului şi cu piciorul stâng în faţă.

Poziţia pacientului şi a maseurului nu se descrie la fiecare manevră, ci numai când se schimbă.

Fiecare manevră (cu formele ei) se repetă de 3-5 ori, pe aceeaşi linie şi în cadrul aceloraşi limite (în funcţie de diagnostic).

În cadrul acestei regiuni, masajul zonal se efectuează pe traseul colonului (ascendent, transvers şi descendent) şi pe musculatura afectată. Manevrele pe care se pune accentul sunt frământatul şi fricţiunea.

A. MANEVRELE PRINCIPALE

1. NETEZIREA

a) Netezirea cu două mâini

Linia 1 – pe muşchii drepţii abdominali. Mâna dreaptă se fixează la nivelul pubisului, pe muşchiul drept abdominal stâng, iar mâna stângă pe partea dreaptă, pe muşchiul drept abdominal, cu policele de o parte şi de alta a liniei albe. Netezirea se efectuează pe drepţii abdominali, până pe stern. Se revine şi se reia.

Linia 2 – pe musculatura zonei abdominale de pe liniile subaxilare. Mâna dreaptă se fixează pe partea latero-externă stângă a crestei iliace, pe linia subaxilară, iar mâna stângă pe partea latero-externă a crestei iliace drepte, pe linia subaxilară. Netezirea se efectuează (concomitent cu ambele mâini) pe zona abdominală subaxilară, până la perechea de coaste 7, apoi spre linia mediană a trunchiului. Se revine şi se reia.

b) Netezirile în mişcare circulară

• *Netezirea cu o mână în mişcare circulară pe abdomen*

Poziţia maseurului: cu faţa spre regiunea de tratat.

Mâna dreaptă fixează policele pe linia albă deasupra ombilicului, iar degetele 2-5 pe procesul xifoid (fig. II.105 a). Netezirea se efectuează în mişcare circulară, cu mâna lipită pe tegumentul peretelui abdominal stâng, descriind un arc de cerc, în sensul acelor de ceasornic, până la linia albă (fig. II.105 b). Se continuă pe peretele abdominal drept, prin rotaţia mâinii, degetele ajung cu partea dorsală pe tegument şi trec pe sub police, închizând cercul (fig. II.105 c). Se revine la poziţia iniţială şi se reia.



Fig. II.105 a – Netezirea cu o mână pe abdomen, în mişcare circulară



Fig. II.105 b – Netezirea cu o mână pe abdomen, în mişcare circulară



Fig. II.105 c – Netezirea cu o mână pe abdomen, în mişcare circulară

• *Netezirea cu două mâini în mişcare circulară pe abdomen*

Această formă de netezire se aplică pe tot peretele abdominal, având influenţă şi asupra colonului.

Mâna dreaptă se fixează deasupra crestei iliace drepte, iar mâna stângă sub rebordul ultimelor coaste ale hemitoracelui drept, cu vârfurile degetelor orientate în sensul tranzitului colonului (fig. II.106 a). Netezirea se efectuează cu mâna stângă urmată de mâna dreaptă (care este lipită în permanenţă de peretele abdominal) în mişcare, în sensul acelor de ceasornic (descrie un oval), urmăreşte creasta iliacă dreaptă, până la linia mediană subaxilară dreaptă, în continuare rebordul ultimelor coaste ale hemitoracelui drept şi stâng, până la linia mediană subaxilară stângă (fig. II.106 b). Se continuă pe deasupra crestei iliace stângi până la linia albă, sub ombilic (traseul ascendent, transvers şi descendent al colonului), unde mâna stângă se intersectează cu mâna dreaptă, păşeşte peste aceasta (fig. II.106 c) şi revine la poziţia iniţială. Se reia manevra.



Fig. II.106 a – Netezirea cu două mâini în mişcare circulară pe abdomen



Fig. II.106 b – Netezirea cu două mâini circulară pe abdomen



Fig. II.106 c – Netezirea cu două mâini circulară pe abdomen

c) Netezirea cu două degete pe crestele iliace

Pe creasta iliacă dreaptă

Mâna dreaptă este suspendată cu degetul 3 pe creasta iliacă şi degetul 2 pe partea anterioară (la nivelul pubisului). Netezirea se efectuează pe creasta iliacă, până la linia mediană subaxilară. Se revine şi se reia.

Pe creasta iliacă stângă

Mâna dreaptă este suspendată cu degetul 2 pe creasta iliacă, iar cu degetul 3 pe partea anterioară (la nivelul pubisului). Netezirea se efectuează pe creasta iliacă, până la linia mediană subaxilară. Se revine şi se reia.

d) Netezirea cu patru degete intercostal

Poziţia maseurului: cu faţa spre regiunea de tratat.

Pe hemitoracele stâng

Mâna dreaptă este suspendată cu degetele: 2 printre coastele 7-8, 3 ajungând printre coastele 8-9, 4 printre coastele 9-10, iar 5 pe rebordul coastei 10. Netezirea se efectuează pe spaţiile intercostale, începând de la stern, până pe linia subaxilară mediană. Se revine şi se reia.

Pe hemitoracele drept

Mâna dreaptă este suspendată cu degetele: 5 printre coastele 7-8, 4 ajungând printre coastele 8-9, 3 printre coastele 9-10, iar 2 pe rebordul coastei 10. Netezirea se efectuează pe spaţiile intercostale, începând de la stern, până pe linia mediană subaxilară. Se revine şi se reia.

Maseurul revine la poziţia anterioară.

Se intercalează netezirea cu două mâini şi se trece la frământatul cu o mână.

2. FRĂMÂNTATUL

a) Frământatul cu o mână

Pe partea stângă

Linia 1 – pe muşchiul dreptul abdominal. Mâna dreaptă se fixează pe pubis, cu policele pe linia albă, iar cu indexul şi celelalte degete pe partea latero-externă a dreptului abdominal (fig. II.107). Frământatul se efectuează (adunând concomitent cu indexul şi cu policele) pe muşchiul dreptul abdominal, până la apendicele xifoid. Se revine şi se reia.



Fig. II.107 – Frământatul cu o mână pe jumătatea stângă a abdomenului – linia 1 (dreptul abdominal)

Linia 2 – pe musculatura peretelui abdominal, linia mijlocie. Mâna dreaptă se fixează pe partea anterioară şi mijlocie a crestei iliace, cu vârful policelui spre dreptul abdominal, iar cu indexul şi celelalte degete orientate cu vârful spre linia subaxilară (fig. II.108) (în deschiderea acestora aflându-se linia mijlocie). Frământatul se efectuează (urmărind liniile indicate, adunând concomitent cu indexul şi cu policele) pe musculatura peretelui abdominal, până la coasta 7. Se revine şi se reia.

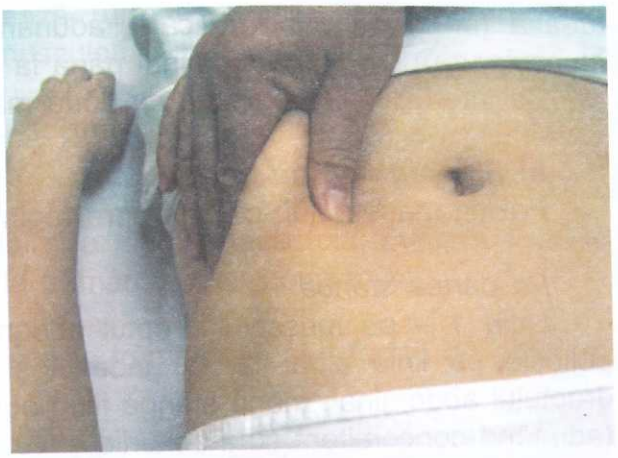

Fig. II.108 – Frământatul cu o mână pe jumătatea stângă a abdomenului – linia 2 (linia mediană)

Linia 3 – pe musculatura zonei abdominale subaxilare mediane stângi. Mâna dreaptă se fixează pe partea latero-externă a articulaţiei şoldului, cu vârful policelui orientat spre linia mijlocie, iar cu indexul pe partea posterioară a crestei iliace. Frământatul se efectuează (urmărind liniile indicate, adunând concomitent cu indexul şi cu policele) pe musculatura peretelui abdominal până la coasta 7. Se revine şi se reia.

Pe partea dreaptă

Linia 1 – pe muşchiul dreptul abdominal. Mâna dreaptă se fixează pe pubis, cu indexul pe linia albă şi policele pe partea laterală a dreptului abdominal. Frământatul se efectuează (adunând concomitent cu indexul şi cu policele) pe muşchiul dreptul abdominal, până la apendicele xifoid. Se revine şi se reia.



Fig. II.109 – Frământatul cu o mână pe jumătatea dreaptă a abdomenului – linia 2 (mediană subaxilară)

Linia 2 – pe musculatura peretelui abdominal, linia mijlocie. Mâna dreaptă se fixează pe partea anterioară şi mijlocie a crestei iliace, cu vârful indexului orientat spre dreptul abdominal, iar cu vârful policelui spre linia subaxilară (fig. II.109) (în deschiderea acestora aflându-se linia mijlocie). Frământatul se efectuează (urmărind liniile indicate, adunând concomitent cu indexul şi cu policele) pe musculatura peretelui abdominal, până la coasta 7. Se revine şi se reia.

Linia 3 – pe musculatura zonei abdominale subaxilare mediane drepte. Mâna stângă se fixează pe partea latero-externă a articulaţiei coxofemurale, cu vârful policelui orientat spre linia mijlocie şi cu indexul pe partea dorsală a crestei iliace. Frământatul se efec-

tuează (urmărind liniile indicate, adunând concomitent cu indexul şi cu policele) pe musculatura peretelui abdominal până la coasta 7. Se revine şi se reia.

Se intercalează netezirea cu două mâini şi se trece la frământatul cu două mâini.

b) Frământatul cu două mâini

Poziţia maseurului: cu faţa spre regiunea de tratat.

Pe partea stângă

Linia 1 – pe muşchiul dreptul abdominal. Mâna dreaptă se fixează pe pubis, cu policele pe linia albă, iar cu indexul şi celelalte degete pe partea latero-externă a dreptului abdominal, mâna stângă fiind oglinda mâinii drepte. Frământatul se efectuează (adunând concomitent cu indexurile şi cu policele) pe muşchiul dreptul abdominal, până la apendicele xifoid. Se revine şi se reia.

Linia 2 – pe musculatura peretelui abdominal, linia mijlocie. Mâna dreaptă se fixează pe partea anterioară şi mijlocie a crestei iliace, cu vârful policelui orientat spre dreptul abdominal, iar cu vârfurile indexului şi ale celorlalte degete orientate spre linia subaxilară (în deschiderea acestora aflându-se linia mijlocie). Mâna stângă este oglinda mâinii drepte. Frământatul se efectuează (urmărind liniile indicate, adunând concomitent cu indexurile şi cu policele) pe musculatura peretelui abdominal, până la coasta 7. Se revine şi se reia.

Linia 3 – pe musculatura zonei abdominale subaxilare mediane stângi. Mâna dreaptă se fixează pe partea latero-externă a articulaţiei şoldului, cu vârful policelui orientat spre linia mijlocie şi cu indexul pe partea posterioară a crestei iliace, mâna stângă fiind oglinda mâinii drepte. Frământatul se efectuează (urmărind liniile indicate, adunând concomitent cu indexurile şi cu policele) pe musculatura peretelui abdominal, până la coasta 7. Se revine şi se reia.

Pe partea dreaptă

Linia 1 – pe muşchiul dreptul abdominal. Mâna dreaptă se fixează pe pubis, cu indexul pe linia albă şi cu policele pe partea laterală a dreptului abdominal, mâna stângă fiind oglinda mâinii drepte. Frământatul se efectuează (adunând concomitent cu indexurile şi cu policele) pe muşchiul dreptul abdominal, până la apendicele xifoid. Se revine şi se reia.

Linia 2 – pe musculatura peretelui abdominal, linia mijlocie. Mâna dreaptă se fixează pe partea anterioară şi mijlocie a crestei iliace, cu vârful indexului orientat spre dreptul abdominal şi cu vârful policelui orientat spre linia subaxilară (în deschiderea acestora aflându-se linia mijlocie). Mâna stângă este oglinda mâinii drepte. Frământatul se efectuează (urmărind liniile indicate, adunând concomitent cu indexurile şi cu policele) pe musculatura peretelui abdominal, până la coasta 7. Se revine şi se reia.

Linia 3 – pe musculatura zonei abdominale subaxilare mediane drepte. Mâna stângă se fixează pe partea latero-externă a articulaţiei coxofemurale, cu vârful policelui orientat spre linia mijlocie şi cu indexul pe partea dorsală a crestei iliace. Mâna dreaptă este

oglinda mâinii stângi. Frământatul se efectuează (urmărind liniile indicate, adunând concomitent cu indexurile şi cu policele) pe musculatura peretelui abdominal, până la coasta 7. Se revine şi se reia.

Se intercalează netezirea cu două mâini şi se trece la frământatul în contratimp.

c) Frământatul în contratimp

Pentru această manevră, poziţia maseurului şi a mâinilor acestuia, precum şi liniile cu limitele lor sunt identice cu cele practicate la frământatul cu două mâini.

Maseurul revine la poziţia anterioară.

Se intercalează netezirile specifice şi se trece la frământatul sub formă de geluire.

d) Geluirea

• *Geluirea cu patru degete pe muşchii drepţii abdominali*

Pe partea stângă

Mâna dreaptă este suspendată cu degetele 2-5 pe pubis (fig. II.110 a). Geluirea se efectuează pe muşchiul drept abdominal, până pe stern. Se revine şi se reia.

Pe partea dreaptă

Mâna dreaptă este suspendată cu degetele 2-5 pe pubis (fig. II.110 b). Geluirea se efectuează pe muşchiul drept abdominal, până pe stern. Se revine şi se reia.



Fig. II.110 a – Geluirea pe drepul abdominal stâng

• *Geluirea cu două degete pe crestele iliace*

Pe creasta iliacă stângă

Mâna dreaptă este suspendată cu degetul 2 pe creasta iliacă şi cu degetul 3 pe partea anterioară (la nivelul pubisului). Geluirea se efectuează pe creasta iliacă, până pe linia mediană subaxilară. Se revine şi se reia.

Pe creasta iliacă dreaptă

Mâna dreaptă este suspendată cu degetul 3 pe creasta iliacă şi cu degetul 2 pe partea anterioară (la nivelul pubisului). Geluirea se efectuează pe creasta iliacă, până pe linia mediană subaxilară. Se revine şi se reia.



Fig. II.110 b – Geluirea pe dreptul abdominal drept

• *Geluirea cu patru degete intercostal*

Poziţia maseurului: în ortostatism, cu faţa spre regiunea de tratat.

Pe hemitoracele stâng

Mâna dreaptă este suspendată cu degetele: 2 printre coastele 7-8, 3 ajungând printre coastele 8-9, 4 printre coastele 9-10, iar 5 pe rebordul coastei 10. Geluirea se efectuează pe spaţiile intercostale, începând de la stern, până pe linia subaxilară mediană. Se revine şi se reia.

Pe hemitoracele drept

Mâna dreaptă este suspendată cu degetele: 5 printre coastele 7-8, 4 ajungând printre coastele 8-9, 3 printre coastele 9-10, iar 2 pe rebordul coastei 10. Geluirea se efectuează pe spaţiile intercostale, începând de la stern, până pe linia mediană subaxilară. Se revine şi se reia.

Maseurul revine la poziţia anterioară.

• **Geluirea cu patru degete pe traseul colonului (zonală)**

Mâna dreaptă/stângă este suspendată cu degetele 2-5 pe peretele abdominal, deasupra colonului ascendent (degetul 2 al mâinii drepte sau degetul 5 al mâinii stângi, cu vârfurile orientate în sensul de evacuare a colonului ascendent, transvers şi descendent, urmăreşte creasta iliacă dreaptă, până la linia mediană subaxilară dreaptă) (fig. II.111 a), în continuare rebordul ultimelor coaste ale hemitoracelui drept (fig. II.111 b) şi stâng (fig. II.111 c), până la linia mediană subaxilară stângă, apoi creasta iliacă stângă (fig. II.111 d), până la simfiza pubiană. Geluirea se efectuează pe traseul colonului (în sensul de evacuare, urmărind traseul indicat anterior). Se revine şi se reia.

Geluirea pe traseul colonului se efectuează şi cu degetele de la o mână suprapuse peste degetele de la cealaltă (pentru a se prelucra mai profund).

Se intercalează netezirile specifice şi se trece la fricţiune.



Fig. II.111 a – Geluirea pe traseul colonului



Fig. II.111 b – Geluirea pe traseul colonului



Fig. II.111 c – Geluirea pe traseul colonului



Fig. II.111 d – Geluirea pe traseul colonului

3. FRICȚIUNEA

a) Fricțiunea cu patru degete pe mușchii drepții abdominali

Pe partea stângă

Mâna dreaptă este suspendată cu degetele 2-5 pe pubis. Fricţiunea se efectuează pe muşchiul dreptul abdominal, până pe stern. Se revine şi se reia.

Pe partea dreaptă

Mâna dreaptă este suspendată cu degetele 2-5 pe pubis. Fricţiunea se efectuează pe muşchiul dreptul abdominal, până pe stern. Se revine şi se reia.

b) Fricțiunea cu două degete pe crestele iliace

Pe creasta iliacă stângă

Mâna dreaptă este suspendată cu degetul 2 pe creasta iliacă şi cu degetul 3 pe partea anterioară (la nivelul pubisului). Fricţiunea se efectuează pe creasta iliacă, până pe linia mediană subaxilară. Se revine şi se reia.

Pe creasta iliacă dreaptă

Mâna dreaptă este suspendată cu degetul 3 pe creasta iliacă, iar cu degetul 2 pe partea anterioară (la nivelul pubisului). Fricţiunea se efectuează pe creasta iliacă, până la linia mediană subaxilară. Se revine şi se reia.

c) Fricțiunea cu patru degete intercostal

Poziţia maseurului: în ortostatism, cu faţa spre regiunea de tratat.

Pe hemitoracele stâng

Mâna dreaptă este suspendată cu degetele: 2 printre coastele 7-8, 3 ajungând printre coastele 8-9, 4 printre coastele 9-10, iar 5 pe rebordul coastei 10. Fricţiunea se

efectuează pe spaţiile intercostale, începând de la stern, până pe linia subaxilară mediană. Se revine şi se reia.

Pe hemitoracele drept

Mâna dreaptă este suspendată cu degetele: 5 printre coastele 7-8, 4 ajungând printre coastele 8-9, 3 printre coastele 9-10, iar 2 pe rebordul coastei 10. Fricţiunea se efectuează pe spaţiile intercostale, începând de la stern, până pe linia mediană subaxilară. Se revine şi se reia.

Maseurul revine la poziţia anterioară.

- **Fricţiunea cu patru degete pe traseul colonului (zonală)**

Mâna dreaptă/stângă este suspendată cu degetele 2-5 pe peretele abdominal, deasupra colonului ascendent (degetul 2 al mâinii drepte sau degetul 5 al mâinii stângi, cu vârfurile orientate în sensul de evacuare a colonului ascendent, transvers şi descendent, urmăreşte creasta iliacă dreaptă, până la linia mediană subaxilară dreaptă, în continuare rebordul ultimelor coaste ale hemitoracelui drept şi stâng, până la linia mediană subaxilară stângă, apoi creasta iliacă stângă, până la simfiza pubiană). Fricţiunea se efectuează pe traseul colonului (în sensul de evacuare, urmărind traseul indicat anterior). Se revine şi se reia.

Fricţiunea pe traseul colonului se poate efectua şi cu degetele de la o mână suprapuse peste degetele de la cealaltă (pentru a se prelucra mai profund).

Se intercalează netezirile specifice şi se trece la batere.

4. BATEREA

Poziţia maseurului: cu faţa spre regiunea de tratat.

Baterea cu căuşul, cu partea cubitală şi sub formă de ciupitură se efectuează pe tot peretele abdominal, evitându-se zona suprapubiană (vezica urinară).

Maseurul revine la poziţia anterioară.

Se intercalează netezirea cu două mâini pe ambele linii şi se trece la vibraţii.

5. VIBRAŢIILE

a) Vibraţiile cu două mâini

Linia 1 – pe muşchii drepţii abdominali. Mâna dreaptă se fixează la nivelul pubisului, pe muşchiul dreptul abdominal stâng, iar mâna stângă pe muşchiul dreptul abdominal drept. Policele ambelor mâini sunt de o parte şi de alta a liniei albe. Vibraţiile se efectuează pe muşchii abdominali drepţi, până pe stern. Se revine şi se reia.

Linia 2 – pe musculatura zonei abdominale de pe liniile subaxilare. Mâna dreaptă se fixează pe partea latero-externă stângă a crestei iliace, pe linia subaxilară, iar mâna stângă pe partea latero-externă a crestei iliace drepte, pe linia subaxilară. Vibraţiile se efectuează (concomitent cu ambele mâini) pe zona abdominală, pe liniile subaxilare, până la perechea de coaste 7, apoi spre linia mediană a trunchiului. Se revine şi se reia.

- **Vibraţiile zonale**

Vibraţiile în mişcare circulară cu o mână pe abdomen

Policele mâinii drepte se fixează pe linia albă deasupra ombilicului, iar celelalte degete în dreptul procesului xifoid. Se efectuează vibraţii în mişcare circulară (cu palma lipită de peretele abdominal stâng), descriind un arc de cerc în sensul acelor de ceasornic, până la linia albă. Se continuă mişcarea circular, pe peretele abdominal drept, prin rotirea mâinii, degetele ajung cu partea dorsală pe tegument şi, trecând pe sub police, închid cercul. Se revine la poziţia iniţială şi se reia.

Vibraţiile în mişcare circulară cu două mâini pe abdomen

Această manevră se efectuează pe tot peretele abdominal, având influenţă şi asupra colonului.

Mâna dreaptă se fixează deasupra crestei iliace drepte, iar mâna stângă sub rebordul ultimelor coaste ale hemitoracelui drept (cu vârfurile degetelor orientate în sensul de evacuare a colonului). Mâna stângă urmată de mâna dreaptă (care este în permanenţă lipită de peretele abdominal), în mişcare, efectuează vibraţii în sensul acelor de ceasornic (descrie un oval), urmărind creasta iliacă dreaptă, până la linia mediană subaxilară dreaptă, în continuare rebordul ultimelor coaste ale hemitoracelui drept şi stâng, până la linia mediană subaxilară stângă, apoi creasta iliacă stângă, până la linia albă, sub ombilic (traseul ascendent, transvers şi descendent al colonului), unde mâna stângă se intersectează cu mâna dreaptă, păşeşte peste aceasta şi revine la poziţia iniţială. Se reia manevra.

b) Vibraţiile cu două degete pe crestele iliace

Pe creasta iliacă dreaptă

Mâna dreaptă este suspendată cu degetul 3 pe creasta iliacă şi cu degetul 2 pe partea anterioară (la nivelul pubisului). Vibraţiile se efectuează pe creasta iliacă, până pe linia mediană subaxilară. Se revine şi se reia.

Pe creasta iliacă stângă

Mâna dreaptă este suspendată cu degetul 2 pe cresta iliacă, iar cu degetul 3 pe partea anterioară (la nivelul pubisului). Vibraţiile se efectuează pe creasta iliacă, până pe linia mediană subaxilară. Se revine şi se reia.

c) Vibraţiile cu patru degete pe spaţiile intercostale

Poziţia maseurului: cu faţa spre regiunea de tratat.

Pe hemitoracele stâng

Mâna dreaptă este suspendată cu degetele: 2 printre coastele 7-8, 3 ajungând printre coastele 8-9, 4 printre coastele 9-10, iar 5 pe rebordul coastei 10. Vibraţiile se efectuează pe spaţiile intercostale, începând de la stern, până pe linia subaxilară mediană. Se revine şi se reia.

Pe hemitoracele drept

Mâna dreaptă este suspendată cu degetele: 5 printre coastele 7-8, 4 ajungând printre coastele 8-9, 3 printre coastele 9-10, iar 2 pe rebordul coastei 10. Vibraţiile se efectuează pe spaţiile intercostale, începând de la stern, până pe linia subaxilară mediană. Se revine şi se reia.

Maseurul revine la poziţia anterioară.

Se intercalează netezirea cu două mâini şi se trece la manevrele ajutătoare.

B. MANEVRELE COMPLEMENTARE

Manevrele complementare care se efectuează sunt:

Compresiunile pe drepţii abdominali (deasupra ombilicului)

Mâna dreaptă se fixează pe muşchii drepţii abdominali, iar mâna stângă pe partea dorsală a mâinii drepte. Compresiunile se efectuează în timpul inspiraţiei şi expiraţiei pacientului, cu o presiune şi intensitate variabile, adecvate în funcţie de volumul şi tonusul musculaturii, de vârsta, sexul pacientului şi de diagnostic.

Compresiunile şi mobilizările bilaterale

Mâna stângă se fixează sub rebordul ultimelor coaste ale hemitoracelui stâng (vârfurile degetelor fiind orientate spre linia mediană subaxilară stângă). Se trage abdomenul spre partea dreaptă. Mâna dreaptă se fixează deasupra crestei iliace laterale drepte (vârfurile degetelor fiind orientate spre linia albă) şi împinge abdomenul spre stânga. Apoi, poziţia mâinilor se schimbă, mâna dreaptă se fixează deasupra crestei iliace stângi (vârfurile degetelor fiind orientate spre linia subaxilară mediană stângă) şi trage abdomenul spre dreapta. Mâna stângă se fixează sub rebordul ultimelor coaste ale hemitoracelui drept (vârfurile degetelor fiind orientate spre linia albă) şi împinge abdomenul spre stânga.

Mobilizările se fac concomitent cu ambele mâini.

Compresiunile şi mobilizările unilaterale

Mâna stângă se poziţionează sub rebordul coastei hemitoracelui drept, iar mâna dreaptă deasupra crestei iliace drepte, vârfurile degetelor fiind orientate spre linia albă

(fig. II.112 a). Se împinge abdomenul spre stânga, apoi, prin alunecarea ambelor mâini peste muşchii drepţii abdominali, vârfurile degetelor ajung la linia subaxilară mediană stângă (fig. II.112 b) şi, din această poziţie, se trage abdomenul spre dreapta.

Mobilizările se repetă de câte ori este nevoie, amplitudinea şi intensitatea acestora depinzând, de asemenea, de dimensiunea abdomenului, de vârstă, de sexul pacientului şi de diagnostic.

Se intercalează netezirea cu două mâini şi se trece la mişcări.



Fig. II.112 a – Compresiuni şi mobilizări unilaterale pe partea dreaptă



Fig. II.112 b – Compresiuni şi mobilizări unilaterale pe partea stângă

C. PROCEDURI COMPLEMENTARE

MIŞCĂRILE

Mişcările care se efectuează sunt: pasivo-active, active şi active cu încărcătură.

Acestea contribuie la menţinerea şi creşterea tonusului musculaturii peretelui abdominal, în vederea menţinerii şi creşterii presiunii pe organele interne din cavitatea abdominală, ajutând şi la prevenirea constipaţiei.

a) Mişcarea de flexie a trunchiului pe bazin

Poziţia pacientului: în decubit dorsal, cu picioarele întinse pe pat.

Poziţia maseurului: în ortostatism, cu faţa spre regiunea abdominală.

Mâna dreaptă fixează coapsele pacientului. Mâna stângă se fixează la nivelul vertebrelor C_7, T_1, T_2, ajută pacientul să efectueze mişcarea de flexie a trunchiului pe bazin şi îl susţine să revină uşor la poziţia iniţială. Maseurul indică pacientului să efectueze flexia coloanei (dacă este cazul, cu mâna dreaptă se susţin picioarele pacientului pe pat).

b) Mişcarea de flexie a coapsei/coapselor pe bazin din poziţia picioarelor în triplă flexie cu talpa lipită pe pat

Cu ambele mâini se prinde/prind genunchiul/genunchii pacientului, ajutându-l să efectueze mişcarea de flexie a coapsei/coapselor pe bazin şi să revină uşor la poziţia iniţială. Pacientul efectuează flexia coapsei/coapselor pe bazin şi, în funcţie de diagnostic, poate efectua şi mişcări cu încărcătură adecvată exercitată de maseur cu mâna dreaptă pe genunchi.

Se indică pacientului să se ridice în şezut la marginea patului şi să efectueze mişcările de lateralitate, de rotaţie şi de circumducţie dreapta, stânga.

Se recomandă pacientului să efectueze contracţii izometrice pentru musculatura peretelui abdominal, să meargă în pas forţat şi să alerge.

Este cunoscut faptul că musculatura peretelui abdominal cu tonus bun, în special drepţii abdominali, preia 75% din greutatea cutiei toracale, protejând astfel coloana lombară.

XII. MASAJUL REGIUNII TORACALE ANTERIOARE (PIEPTUL)

• ***Delimitare zonală***

În partea distală, cutia toracică este delimitată bilateral de rebordul ultimelor perechi de coaste şi median de apendicele xifoid. În partea proximală, bilateral de clavicule şi median de manunbriul sternal. Latero-lateral, de liniile subaxilare mediane.

• ***Descriere anatomică***

Oase: sternul (compus din procesul xifoid, corpul sternului şi manunbriul), 12 perechi de coaste (primele 7 perechi ajung la stern, fiind considerate coaste adevărate, iar ultimele 5 perechi nu ajung la stern, fiind considerate coaste false) şi cele două clavicule.

Muşchi (tabelul II.XII):

TABELUL II.XII

MUŞCHI	ORIGINE	INSERŢIE	ACŢIUNE
Pectoralul mare **a. fasciculul superior (clavicular)** **b. fasciculul inferior (sternal)**	- Pe treimea internă a claviculei - Pe faţa anterioară a sternului - Pe cartilajul primelor 6-7 coaste	- Pe culisa bicipitală a humerusului	- Adductor al braţului (fasciculul sternal) - Flexor al braţului (fasciculul clavicular) - Rotaţie internă
Pectoralul mic	- Pe treimea internă a claviculei - Pe faţa anterioară a sternului - Pe cartilajul primelor 6-7 coaste	- Pe feţele anterioare ale coastelor 3, 4 şi 5	- Coboară umărul în jos şi înainte (când punctul fix este pe torace) - Ridică coastele (când punctul fix este pe procesul coracoid)
Subclavicular	- Sub claviculă	- De la prima coastă la şanţul de pe mijlocul feţei inferioare a claviculei	- Coboară clavicula şi cu aceasta coboară şi umărul

MUŞCHI	ORIGINE	INSERŢIE	ACŢIUNE
Dinţatul anterior	- Pe faţa externă a primelor 8-9 coaste - Pe apronevroza muşchilor intercostali	- Pe faţa anterioară a întregii margini spinale a omoplatului	- Rotator în sus - Abductor al omoplatului
Intercostali **a. partea externă** **b. partea internă**	- Pe extremitatea vertebrală a spaţiului intercostal până la articulaţia condrocostală - De la unghiul costal şi stern	- Pe buza externă a marginilor a două coaste vecine - Pe buza externă a marginii superioare a coastei subjacente	- Ridicători ai coastelor (Inspiratori) - Coborâtori ai coastelor (Expiratori)

Articulaţii:

– costosternale, semimobile (bilaterale);
– intercostale, semimobile;
– sternoclaviculare, semimobile;
– acromioclaviculare, semimobile;.

ORDINEA ŞI TEHNICA DE PRELUCRARE

Tratamentul pe regiunea toracală se începe prelucrând cu fiecare manevră a masajului pe hemitoracele stâng şi se continuă pe hemitoracele drept.

Poziţia pacientului: în decubit dorsal, cu mâinile în uşoară abducţie, cu pernă sub cap, cu picioarele flectate.

Fiind poziţionat astfel, musculatura peretelui abdominal este relaxată şi nu tracţionează cutia toracică.

În funcţie de diagnostic, poziţia pacientului poate fi şi în decubit lateral (stânga sau dreapta).

Poziţia maseurului: în ortostatism, în lateral, cu şoldul drept la nivelul regiunii abdominale şi cu piciorul stâng în faţă.

Poziţia pacientului şi a maseurului nu se descrie la fiecare manevră, ci numai când se schimbă.

Fiecare manevră (cu formele ei) se repetă de 3-5 ori, pe aceeaşi linie şi în cadrul aceloraşi limite (în funcţie de diagnostic).

Modul de prelucrare a toracelui anterior la femei are unele particularităţi faţă de modul de prelucrare la bărbaţi.

În cadrul masajului zonal, se insistă pe stern şi pe articulaţiile costosternale, pe coaste şi printre coaste, manevrele pe care se pune accentul fiind geluirea şi fricţiunea.

- ***TORACELE ANTERIOR LA BĂRBAȚI***

A. MANEVRELE PRINCIPALE

1. NETEZIREA

a) Netezirea cu două mâini

Linia 1 – pe partea anterioară a cutiei toracice. Mâna dreaptă se fixează pe ultima coastă a hemitoracelui stâng, cu policele pe stern, iar mâna stângă pe hemitoracele drept (fig. II.113 a). Netezirea se efectuează (concomitent cu ambele mâini) pe torace, până pe clavicule. Se continuă spre umeri, îmbrăcându-i (fig. II.113 b). Se revine şi se reia.



Fig. II.113 a – Netezirea cu două mâini pe partea anterioară



Fig. II.113 b – Netezirea cu două mâini pe partea anterioară

Linia 2 – pe musculatura toracală de pe liniile mediane subaxilare. Mâna dreaptă se fixează la nivelul ultimei coaste, pe linia subaxilară mediană stângă. Mâna stângă se fixează la nivelul ultimei coaste, pe linia subaxilară mediană dreaptă (fig. II.114). Netezirea se efectuează concomitent, cu ambele mâini, pe cutia toracică, până la axile. Se continuă pe pectorali şi se petrec mâinile la nivelul sternului. Se revine şi se reia.



Fig. II.114 – Netezirea cu două mâini pe musculatura toracală de pe liniile mediane subaxilare

b) Netezirea cu două degete pe stern

Mâna dreaptă este suspendată cu degetele 2 şi 3 pe extremitatea distală a sternului (fig. II.115). Netezirea se efectuează pe stern, până la extremitatea proximală. Se revine şi se reia.



Fig. II.115 – Netezirea cu 2 degete pe stern

c) Netezirea cu patru degete pe musculatura intercostală

Pe hemitoracele stâng

Poziţia maseurului: cu faţa spre regiunea de tratat.

Linia 1 – Mâna dreaptă/stângă este suspendată cu degetele: 2 pe claviculă, la nivelul articulaţiei sternoclaviculare, 3 sub claviculă, 4 printre prima şi a doua coastă, iar 5 printre coastele 2-3 (fig. II.116 a). Netezirea se efectuează pe spaţiile intercostale, începând de pe stern, până pe articulaţia umărului. Se revine şi se reia.



Fig. II.116 a – Netezirea cu patru degete pe musculatura intercostală

Linia 2 – Mâna dreaptă/stângă este suspendată cu degetele: 2 printre coastele 3-4, 3 printre coastele 4-5, 4 printre coastele 5-6, iar 5 printre coastele 6-7. Netezirea se efectuează pe spaţiile intercostale, începând de pe stern, până la pectorali. Se revine şi se reia.

Linia 3 – Mâna dreaptă/stângă este suspendată cu degetele: 2 printre coastele 7-8, 3 ajungând printre coastele 8-9, 4 ajungând printre coastele 9-10, iar 5 printre coastele 10-11 (fig. II.116 b). Netezirea se efectuează pe spaţiile intercostale, începând de pe stern, până pe linia subaxilară mediană. Se revine şi se reia.



Fig. II.116 b – Netezirea cu patru degete pe musculatura intercostală

Pe hemitoracele drept

Linia 1 – Mâna dreaptă este suspendată cu degetele: 5 pe claviculă, 4 sub claviculă, 3 printre coastele 1-2, iar 2 printre coastele 2-3. Netezirea se efectuează pe spaţiile intercostale, începând de pe stern, până pe articulaţia umărului. Se revine şi se reia.

Linia 2 – Mâna dreaptă este suspendată cu degetele: 5 printre coastele 3-4, 4 printre coastele 4-5, 3 printre coastele 5-6, iar 2 printre coastele 6-7. Netezirea se efectuează pe spaţiile intercostale, începând de pe stern, până la pectorali. Se revine şi se reia.

Linia 3 – Mâna dreaptă este suspendată cu degetele: 5 printre coastele 7-8, 4 ajungând printre coastele 8-9, 3 printre coastele 9-10, iar 2 printre coastele 10-11. Netezirea se efectuează pe spaţiile intercostale, începând de pe stern, până pe linia subaxilară mediană. Se revine şi se reia.

Maseurul revine la poziţia anterioară.

Se intercalează netezirea cu două mâini şi se trece la frământatul cu o mână.

2. FRĂMÂNTATUL

a) Frământatul cu o mână

Pe hemitoracele stâng

Linia 1 – pe musculatura subclaviculară. Mâna dreaptă se fixează pe treimea superioară a sternului, cu policele sub claviculă şi cu indexul la nivelul coastelor 5-4. Frământatul se efectuează (adunând concomitent cu indexul şi cu policele) pe muşchiul pectoral şi subclavicular, până la articulaţia umărului. Se revine şi se reia.

Linia 2 – (mijlocie) pe fasciculele pectoralilor. Mâna dreaptă se fixează pe treimea inferioară a sternului, cu policele la nivelul coastelor 5-6 şi cu indexul la nivelul coastelor 9-10. Frământatul se efectuează (adunând concomitent cu indexul şi cu policele) pe muşchii pectorali, până la mamelon (peste care se păşeşte). Se continuă până la articulaţia umărului. Se revine şi se reia.

Linia 3 – pe musculatura de pe zona toracală subaxilară. Mâna dreaptă se fixează pe rebordul ultimelor coaste, pe linia mediană subaxilară, cu vârful policelui orientat spre partea anterioară a axilei, iar cu vârful indexului spre partea posterioară a axilei (în deschiderea acestora aflându-se linia subaxilară mediană stângă). Frământatul se efectuează (urmărind aceste linii, adunând concomitent cu indexul şi cu policele) pe muscularura de pe cutia toracică, până la axilă. Se revine şi se reia.

Pe hemitoracele drept

Linia 1 – pe musculatura subclaviculară. Mâna dreaptă se fixează pe treimea superioară a sternului, cu indexul sub claviculă şi cu policele la nivelul coastelor 5-4 (fig. II.117). Frământatul se efectuează (adunând concomitent cu indexul şi cu policele) pe muşchiul pectoral şi subclavicular, până la articulaţia umărului. Se revine şi se reia.



Fig. II.117 – Frământatul cu o mână pe hemitoracele drept – linia 1

Linia 2 – (mijlocie) pe fasciculele pectoralilor. Mâna dreaptă se fixează pe treimea inferioară a sternului, cu policele la nivelul coastelor 9-10 şi cu indexul la nivelul coastelor 5-6 (fig. II.118) (în deschiderea acestora aflându-se muşchii pectorali). Frământatul se efectuează (adunând concomitent cu indexul şi cu policele) pe muşchii pectorali, până la mamelon (peste care se păşeşte). Se continuă până la articulaţia umărului. Se revine şi se reia.



Fig. II.118 – Frământatul cu o mână pe hemitoracele drept – linia 2

Linia 3 – pe musculatura de pe zona toracală subaxilară. Mâna stângă se fixează pe rebordul ultimelor coaste, pe linia mediană subaxilară, cu vârful policelui orientat spre partea anterioară a axilei, iar cu vârful indexului spre partea posterioară a axilei (fig. II.119) (în deschiderea formată de acestea aflându-se linia subaxilară mediană dreaptă). Frământatul se efectuează (urmărind aceste linii, adunând concomitent cu indexul şi cu policele) pe musculatura de pe cutia toracică, până la axilă. Se revine şi se reia.

Se intercalează netezirea cu două mâini şi se trece la frământatul cu două mâini.



Fig. II.119 – Frământatul cu o mână pe hemitoracele drept – linia 3

b) Frământatul cu două mâini

Pe hemitoracele stâng

Poziţia maseurului: în ortostatism, cu faţa spre regiunea de tratat.

Linia 1 – pe musculatura subclaviculară. Mâna stângă se fixează pe treimea superioară a sternului, cu indexul pe articulaţia costosternală 1 (sub claviculă) şi cu policele la nivelul articulaţiilor costosternale 4-5, mâna dreaptă este oglinda mâinii stângi. Frământatul se efectuează (adunând concomitent cu indexurile şi cu policele) pe muşchiul pectoral şi subclavicular, până la articulaţia umărului. Se revine şi se reia.

Linia 2 – (mijlocie) pe muşchii pectorali. Mâna dreaptă se fixează pe treimea inferioară a sternului, cu policele la nivelul coastelor 5-6 şi cu indexul la nivelul coastelor

9-10 (în deschiderea acestora aflându-se muşchii pectorali). Mâna stângă este oglinda mâinii drepte. Frământatul se efectuează (adunând concomitent cu indexurile şi cu policele) pe muşchii pectorali, până la mamelon (peste care se păşeşte). Se continuă până la articulaţia umărului. Se revine şi se reia.

Linia 3 – pe musculatura de pe zona toracală subaxilară. Mâna dreaptă se fixează pe rebordul ultimelor coaste pe linia mediană subaxilară, cu vârful policelui orientat spre partea anterioară a axilei şi cu vârful indexului spre partea posterioară a axilei (în deschiderea acestora se află linia subaxilară mediană), mâna stângă fiind oglinda mâinii drepte. Frământatul se efectuează (urmărind aceste linii, adunând concomitent cu indexurile şi cu policele) pe musculatura de pe cutia toracică, până la axilă. Se revine şi se reia.

Pe hemitoracele drept

Linia 1 – pe musculatura subclaviculară. Mâna dreaptă se fixează pe treimea superioară a sternului, cu indexul sub claviculă şi cu policele la nivelul coastelor 5-4, mâna stângă fiind oglinda mâinii drepte. Frământatul se efectuează (adunând concomitent cu indexurile şi cu policele) pe muşchiul pectoral şi subclavicular, până la articulaţia umărului. Se revine şi se reia.

Linia 2 – (mijlocie) pe muşchii pectorali. Mâna dreaptă se fixează pe treimea inferioară a sternului, cu policele la nivelul coastelor 9-10, iar cu indexul la nivelul coastelor 5-6 (în deschiderea acestora aflându-se muşchii pectorali), mâna stângă fiind oglinda mâinii drepte. Frământatul se efectuează (adunând concomitent cu indexurile şi cu policele) pe muşchii pectorali, până la mamelon (peste care se păşeşte). Se continuă până la articulaţia umărului. Se revine şi se reia.

Linia 3 – pe musculatura de pe zona toracală subaxilară. Mâna stângă se fixează pe rebordul ultimelor coaste, pe linia mediană subaxilară, cu vârful policelui orientat spre partea anterioară a axilei şi cu vârful indexului spre partea posterioară a axilei (în deschiderea acestora aflându-se linia subaxilară mediană dreaptă), mâna dreaptă fiind oglinda mâinii stângi. Frământatul se efectuează (urmărind aceste linii, adunând concomitent cu indexurile şi cu policele) pe musculatura de pe cutia toracică, până la axilă. Se revine şi se reia.

Se intercalează netezirile cu două mâini şi se trece la frământatul în contratimp.

c) Frământatul în contratimp

Poziţia maseurului şi a mâinilor acestuia, precum şi liniile cu limitele lor sunt identice cu cele practicate la frământatul cu două mâini.

Maseurul revine la poziţia anterioară.

Se intercalează netezirile specifice şi se trece la frământatul sub formă de geluire.

d) Geluirea

• *Geluirea cu două degete pe stern*

Mâna dreaptă este suspendată cu degetele 2 şi 3 pe extremitatea distală a sternului (fig. II.120). Geluirea se efectuează pe stern, până la extremitatea proximală. Se revine şi se reia.

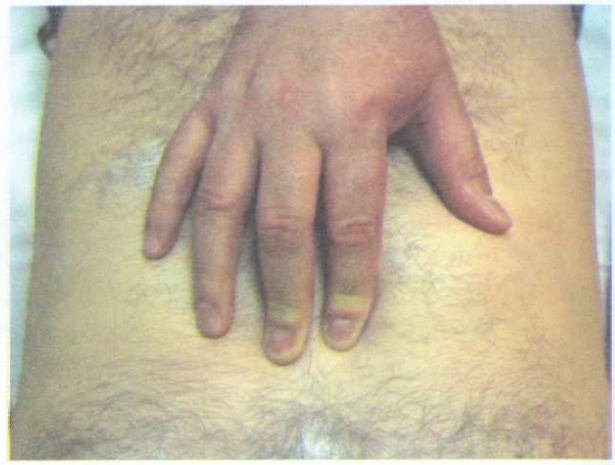

Fig. II.120 – Geluirea cu două degete pe stern

• *Geluirea cu patru degete intercostal*

Pe hemitoracele stâng

Poziţia maseurului: cu faţa spre regiunea de tratat.

Linia 1 – Mâna dreaptă este suspendată cu degetele: 2 pe claviculă, la nivelul articulaţiei sternoclaviculare, 3 sub claviculă, 4 printre prima şi a doua coastă, iar 5 printre coastele 2-3. Geluirea se efectuează pe spaţiile intercostale, începând de pe stern, până pe articulaţia umărului stâng. Se revine şi se reia.

Linia 2 – Mâna dreaptă este suspendată cu degetele: 2 printre coastele 3-4, 3 printre coastele 4-5, 4 printre coastele 5-6, iar 5 printre coastele 6-7. Geluirea se efectuează pe spaţiile intercostale, începând de pe stern, până la pectorali. Se revine şi se reia.

Linia 3 – Mâna dreaptă este suspendată cu degetele: 2 printre coastele 7-8, 3 ajungând printre coastele 8-9, 4 printre coastele 9-10, iar 5 printre coastele 10-11 (fig. II.121). Geluirea se efectuează pe spaţiile intercostale, începând de pe stern, până pe linia subaxilară mediană. Se revine şi se reia.



Fig. II.121 – Geluirea cu patru degete pe musculatura intercostală a hemitoracelui stâng – linia 3

Pe hemitoracele drept

Linia 1 – Mâna dreaptă/stângă este suspendată cu degetele: 2 pe claviculă, 3 sub claviculă, 4 printre coastele 1-2, iar 5 printre coastele 2-3 (fig. II.122). Geluirea se efectuează pe spaţiile intercostale, începând de pe stern, până pe articulaţia umărului. Se revine şi se reia.

Linia 2 – Mâna dreaptă este suspendată cu degetele: 5 printre coastele 3-4, 4 printre coastele 4-5, 3 printre coastele 5-6, iar 2 printre coastele 6-7. Geluirea se efectuează pe spaţiile intercostale, începând de pe stern, până la pectorali. Se revine şi se reia.

Linia 3 – Mâna dreaptă/stângă este suspendată cu degetele: 2 printre coastele 7-8, 3 ajungând printre coastele 8-9, 4 printre coastele 9-10, iar 5 printre coastele 10-11 (fig. II.123). Geluirea se efectuează pe spaţiile intercostale, începând de pe stern, până pe linia subaxilară mediană. Se revine şi se reia.

Se intercalează netezirea intercostală.

Maseurul revine la poziţia anterioară.

Se intercalează netezirile specifice şi se trece la fricţiune.



Fig. II.122 – Geluirea cu patru degete pe musculatura intercostală a hemitoracelui drept – linia 1

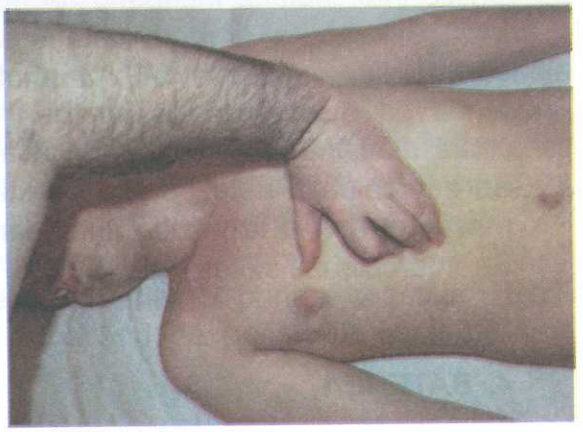

Fig. II.123 – Geluirea cu patru degete pe musculatura intercostală a hemitoracelui drept – linia 3

3. FRICŢIUNEA

a) Fricţiunea cu două degete pe stern

Mâna dreaptă este suspendată cu degetele 2 şi 3 pe extremitatea distală a sternului. Fricţiunea se efectuează pe stern, până la extremitatea proximală. Se revine şi se reia.

b) Fricţiunea cu patru degete intercostal

Poziţia maseurului: cu faţa spre zona de tratat.

Pe hemitoracele stâng

Linia 1 – Mâna dreaptă este suspendată cu degetele: 2 pe claviculă, la nivelul articulaţiei sternoclaviculare, 3 sub claviculă, 4 printre prima şi a doua coastă, iar 5 printre coastele 2-3. Fricţiunea se efectuează pe spaţiile intercostale, începând de pe stern, până pe articulaţia umărului. Se revine şi se reia.

Linia 2 – Mâna dreaptă este suspendată cu degetele: 2 printre coastele 3-4, 3 printre coastele 4-5, 4 printre coastele 5-6, iar 5 printre coastele 6-7. Fricţiunea se efectuează pe spaţiile intercostale, începând de pe stern, până la pectorali. Se revine şi se reia.

Linia 3 – Mâna dreaptă este suspendată cu degetele: 2 printre coastele 7-8, 3 ajungând printre coastele 8-9, 4 printre coastele 9-10, iar 5 printre coastele 10-11. Fricţiunea se efectuează pe spaţiile intercostale, începând de pe stern, până pe linia subaxilară mediană. Se revine şi se reia.

Pe hemitoracele drept

Linia 1 – Mâna dreaptă este suspendată cu degetele: 5 pe claviculă, 4 sub claviculă, 3 printre coastele 1-2, iar 2 printre coastele 2-3. Fricţiunea se efectuează pe spaţiile intercostale, începând de pe stern, până pe articulaţia umărului. Se revine şi se reia.

Linia 2 – Mâna dreaptă este suspendată cu degetele: 5 printre coastele 3-4, 4 printre coastele 4-5, 3 printre coastele 5-6, iar 2 printre coastele 6-7. Fricţiunea se efectuează pe spaţiile intercostale, începând de pe stern, până la pectorali. Se revine şi se reia.

Linia 3 – Mâna dreaptă este suspendată cu degetele: 5 printre coastele 7-8, 4 ajungând printre coastele 8-9, 3 printre coastele 9-10, iar 2 printre coastele 10-11. Fricţiunea se efectuează pe spaţiile intercostale, începând de pe stern, până pe linia subaxilară mediană. Se revine şi se reia.

Se intercalează netezirea intercostală.

Maseurul revine la poziţia anterioară.

Se intercalează netezirea cu două mâini şi se trece la batere.

4. BATEREA

Poziţia maseurului: cu faţa spre regiunea de tratat:

– baterea cu partea cubitală şi sub formă de ciupitură se efectuează pe toată zona, evitând mamelonul;

– baterea cu ultima falangă a degetelor se efectuează pe coaste şi pe stern.

Maseurul revine la poziţia anterioară.

Se intercalează netezirea cu două mâini şi se trece la vibraţii.

5. VIBRAŢIILE

a) Vibraţiile cu două mâini

Linia 1 – pe partea anterioară a cutiei toracice. Mâna dreaptă se fixează pe hemitoracele stâng, la nivelul ultimelor coaste, cu policele pe stern, iar mâna stângă pe hemitoracele drept. Vibraţiile se efectuează (concomitent cu ambele mâini) pe cutia toracică, până pe clavicule. Se continuă spre umeri, îmbrăcându-i. Se revine şi se reia.

Linia 2 – pe musculatura de pe zonele toracale subaxilare. Mâna dreaptă se fixează pe hemitoracele stâng, la nivelul ultimei coaste, pe linia subaxilară mediană stângă. Mâna stângă se fixează la nivelul ultimei coaste, pe hemitoracele drept, pe linia subaxilară mediană dreaptă. Vibraţiile se efectuează (concomitent cu ambele mâini) pe cutia toracică, până la axile. Se continuă pe pectorali şi se petrec mâinile pe stern. Se revine şi se reia.

b) Vibraţiile cu două degete pe stern

Mâna dreaptă este suspendată cu degetele 2 şi 3 pe extremitatea distală a sternului. Vibraţiile se efectuează pe stern, până pe extremitatea proximală. Se revine şi se reia.

c) Vibraţiile cu patru degete intercostal

Pe hemitoracele stâng

Poziţia maseurului: în ortostatism, cu faţa spre regiunea de tratat.

Linia 1 – Mâna dreaptă este suspendată cu degetele: 2 pe claviculă la nivelul articulaţiei sternoclaviculare, 3 sub claviculă, 4 printre prima şi a doua coastă, iar 5 printre coastele 2-3. Vibraţiile se efectuează pe spaţiile intercostale, începând de pe stern, până pe articulaţia umărului. Se revine şi se reia.

Linia 2 – Mâna dreaptă este suspendată cu degetele: 2 printre coastele 3-4, 3 printre coastele 4-5, 4 printre coastele 5-6, iar 5 printre coastele 6-7. Vibraţiile se efectuează pe spaţiile intercostale, începând de pe stern, până la pectorali. Se revine şi se reia.

Linia 3 – Mâna dreaptă este suspendată cu degetele: 2 printre coastele 7-8, 3 ajungând printre coastele 8-9, 4 printre coastele 9-10, iar 5 printre coastele 10-11. Vibraţiile se efectuează pe spaţiile intercostale, începând de pe stern, până pe linia subaxilară mediană. Se revine şi se reia.

Pe hemitoracele drept

Linia 1 – Mâna dreaptă este suspendată cu degetele: 5 pe claviculă, 4 sub claviculă, 3 printre coastele 1-2, iar 2 printre coastele 2-3. Vibraţiile se efectuează pe spaţiile intercostale, începând de pe stern, până pe articulaţia umărului. Se revine şi se reia.

Linia 2 – Mâna dreaptă este suspendată cu degetele: 5 printre coastele 3-4, 4 printre coastele 4-5, 3 printre coastele 5-6, iar 2 printre coastele 6-7. Vibraţiile se efectuează pe spaţiile intercostale, începând de pe stern, până la pectorali. Se revine şi se reia.

Linia 3 – Mâna dreaptă este suspendată cu degetele 5 printre coastele 7-8, 4 ajungând printre coastele 8-9, 3 printre coastele 9-10, iar 2 printre coastele 10-11. Vibraţiile se efectuează pe spaţiile intercostale, începând de pe stern, până pe linia subaxilară mediană. Se revine şi se reia.

Maseurul revine la poziţia anterioară.

Se intercalează netezirea cu două mâini şi se trece la manevrele ajutătoare.

B. MANEVRELE COMPLEMENTARE

Manevrele complementare care se efectuează sunt compresiunile.

Poziţia maseurului: în ortostatism, cu şoldul drept la nivelul abdomenului pacientului şi cu piciorul stâng în faţă.

Compresiunile pe partea anterioară a cutiei toracice

Mâinile se fixează pe partea inferioară a cutiei toracice, de o parte şi de alta a sternului. Se efectuează compresiuni în timpul expiraţiei pacientului.

Compresiunile pe liniile mediane subaxilare ale cutiei toracice

Mâna dreaptă se fixează pe hemitoracele stâng, la nivelul liniei mediane subaxilare, iar mâna stângă pe hemitoracele drept, la nivelul liniei mediane subaxilare drepte (fig. II.124). Compresiunile se efectuează concomitent cu ambele mâini, în timpul expiraţiei pacientului.

Durata şi intensitatea compresiunilor depind de vârstă, de sexul şi de capacitatea cutiei toracice a pacientului, precum şi de diagnostic.

Se intercalează netezirea cu două mâini pe ambele linii şi se trece la mişcări.



Fig. II.124 – Compresiuni bilaterale

C. PROCEDURI COMPLEMENTARE

MIŞCĂRILE

Mişcările care se efectuează sunt: pasivo-active şi active.

Mişcări pasivo-active

– *Flexia coloanei*

Poziţia maseurului este cu faţa spre torace.

Mâna dreaptă se fixează pe stern. Mâna stângă se poziţionează sub cap şi împreună cu pacientul efectuează flexia capului spre torace (bărbia în piept). Mişcarea se face lent şi progresiv, până la limita dureroasă. Revenirea se face lent, maseurul susţinând capul pacientului cu mâna stângă, până la poziţia iniţială.

– *Ridicarea mâinilor pe lângă cap* (pentru descongestionarea cutiei toracice).

Mişcări active

Pentru mobilizarea articulaţiilor costosternale şi a musculaturii intercostale, pacientul inspiră şi expiră forţat.

Aceste mişcări au o deosebită importanţă în creşterea capacităţii cutiei toracice.

- ***TORACELE ANTERIOR LA FEMEI***

Poziţia pacientei este în decubit dorsal, cu mâinile în uşoară abducţie.

Poziţia maseurului este în lateral dreapta pacientei.

A. MANEVRELE PRINCIPALE

1. NETEZIREA

a) Netezirea cu două mâini pe partea anterioară a toracelui

Mâna dreaptă se fixează pe hemitoracele stâng, la nivelul ultimelor coaste, cu policele pe stern, iar mâna stângă pe hemitoracele drept. Netezirea se efectuează pe cutia toracică (între sâni, părţile cubitale ale mâinilor se ridică, palmele luând forma unor aripi de fluture), până pe clavicule. Dacă este posibil, se continuă spre umeri, îmbrăcându-i (sâni astenici). Se revine şi se reia.

b) Netezirea pe musculatura de pe liniile subaxilare

Mâna dreaptă se fixează pe rebordul ultimelor coaste, pe linia subaxilară mediană stângă, iar mâna stângă pe rebordul ultimelor coaste, pe linia subaxilară mediană dreaptă. Netezirea se efectuează (concomitent cu ambele mâini, urmărind aceste linii) pe cutia toracică, până la axile. Se revine şi se reia.

c) Netezirea cu două degete pe stern

Mâna dreaptă este suspendată cu degetele 2 şi 3 pe apendicele xifoid. Netezirea cu degetele se efectuează pe stern, până pe manunbriul sternal şi pe spaţiile intercostale (evitându-se zona sânilor).

d) Netezirea, geluirea, fricţiunea şi vibraţiile cu patru degete pe musculatura intercostală

Pe linia 1 de pe hemitoracele stâng şi drept, netezirea, geluirea, fricţiunile şi vibraţiile se efectuează numai dacă este posibil (sân astenic). Pe linia 2 de pe hemitoracele stâng şi drept nu se efectuează. Pe linia 3 de pe hemitoracele stâng şi drept se efectuează.

Se intercalează netezirea cu două mâini şi se trece la frământat.

2. FRĂMÂNTATUL

a) Frământatul cu o mână, cu două mâini şi în contratimp

Frământatul se efectuează pe musculatura subclaviculară, începând de la stern, până la articulaţia umărului şi pectorali (pe zona dintre sâni şi articulaţia umărului), pe liniile subaxilare, începând de la ultima coastă, până sub axilă.

Se intercalează netezirile specifice şi se trece la geluire.

b) Geluirea

- *Geluirea cu două degete pe stern*

Mâna dreaptă este suspendată cu degetele 2 şi 3 pe apendicele xifoid. Geluirea se efectuează pe stern, până pe manunbriul sternal. Se revine şi se reia.

- *Geluirea cu patru degete pe musculatura intercostală*

Se efectuează: pe hemitoracele stâng, linia 3 şi pe hemitoracele drept, linia 3.

Se intercalează netezirile specifice şi se trece la fricţiune.

3. FRICŢIUNEA

Fricţiunea cu două degete pe stern

Mâna dreaptă este suspendată cu degetele 2 şi 3 pe apendicele xifoid. Fricţiunea se efectuează pe stern, până pe manunbriul sternal. Se revine şi se reia.

Fricţiunea cu patru degete pe musculatura intercostală

Se efectuează: pe hemitoracele stâng, linia 3 şi pe hemitoracele drept, linia 3.

Se intercalează netezirile specifice şi se trece la batere.

4. BATEREA

– baterea cu partea cubitală, pe pectorali (zona cuprinsă între sâni şi articulaţia umărului);

– baterea cu ultimele falange ale degetelor, pe coaste şi stern.

Se intercalează netezirea cu două mâini şi se trece la vibraţii.

5. VIBRAŢIILE

a) Vibraţiile cu două mâini pe partea anterioară a toracelui

Mâna dreaptă se fixează pe hemitoracele stâng, la nivelul ultimelor coaste, cu policele pe stern, iar mâna stângă pe hemitoracele drept. Vibraţiile se efectuează pe cutia toracică (între sâni părţile cubitale ale mâinilor se ridică, mâinile iau forma aripilor

de fluture, evitându-se sânii), până la clavicule. Dacă este posibil, se continuă spre umeri, îmbrăcându-i (sâni astenici). Se revine şi se reia.

b) Vibraţiile pe musculatura de pe liniile subaxilare

Mâna dreaptă se fixează pe rebordul ultimelor coaste, pe linia subaxilară mediană stângă, iar mâna stângă pe rebordul ultimelor coaste, pe linia subaxilară mediană dreaptă. Vibraţiile se efectuează (concomitent cu ambele mâini, urmărind aceste linii) pe cutia toracică, până la axile. Se revine şi se reia.

c) Vibraţiile cu două degete pe stern

Mâna dreaptă este suspendată cu degetele 2 şi 3 pe apendicele xifoid. Vibraţiile se efectuează pe stern, până pe manunbriul sternal. Se revine şi se reia.

d) Vibraţiile cu patru degete pe musculatura intercostală

Se efectuează: pe hemitoracele stâng, linia 3 şi pe hemitoracele drept, linia 3.
Se intercalează netezirea cu două mâini şi se trece la manevrele ajutătoare.

B. MANEVRELE COMPLEMENTARE

Compresiunile

1. Pe stern.
2. Pe liniile subaxilare ale cutiei toracice.

Se intercalează netezirea.

XIII. MASAJUL SÂNULUI

Sânii sunt organe glandulare de origine cutanată, aşezaţi pe regiunea toracală anterioară, de o parte şi de alta a sternului.

• ***Delimitarea anatomică***

Sânul astenic

În partea superioară este delimitat de coasta a III-a, în partea inferioară de coasta a VII-a, median de marginea sternului şi în lateral de linia axilară anterioară.

Sânul dezvoltat

În partea superioară este delimitat de zona subclaviculară sau claviculă, în partea inferioară de coasta a VII-a şi de şanţul semicircular submamar (format de mamelă care cade sub greutatea ei), median de şanţul intermamar (depresiune formată între sâni şi stern) şi lateral de linia mediană subaxilară.

Pentru ambele forme de sâni delimitarea în profunzime se întinde până pe fascia pectoralului mare şi anterior până pe mamelon.

• ***Descriere anatomică***

> ***ATENŢIE!***
> *Structura sânului este imperios necesar să fie cunoscută de către maseur.*

ŢESUTURI

1. Învelişul cutanat (tegumentul)

În cadrul învelişului cutanat se disting două zone:

a - zona periferică, cu structura tegumentului general;

b - zona centrală sau aria papilară, alcătuită din areolă şi papila mamară (mamelonul).

La suprafaţa areolei se găsesc un număr de 10-15 proeminenţe neregulate, numite tuberculi, care în timpul sarcinii îşi măresc volumul.

2. Muşchii

a) Muşchiul pielos al sânului

Fibrele muşchiului pielos la nivelul areolei au aspectul unei reţele cu fibrele orientate circular (în jurul ductelor) şi radiar. La periferia areolei fibrele se întind în mănunchiuri de fibre elastice în dermul pielii, iar în partea centrală a areolei se continuă până la baza papilei. La nivelul papilei sunt unele fibre dispuse periferic, cu orientare spiralată, şi unele fibre centrale, verticale, orientate de la bază spre vârful mamelonului. Sub pielea vârfului mamelonului, fibrele musculare formează o placă ciuruită de orificii, prin care trec porţiunile terminale ale ductelor lactifere (canale prin care circulă laptele spre evacuare).

Muşchiul pielos comprimă papila la bază, o face mai rigidă şi o proiectează înainte uşurând sugerea şi totodată comprimă ductele lactifere expulzând laptele.

> ***ATENŢIE!***
>
> *În situaţia în care fibrele muşchiului pielos sunt contractate (spastice), formează un sfincter pe terminaţia ductelor şi se opreşte evacuarea laptelui. Se recomandă masajul pe sân pentru a reduce spasticitatea şi a permite evacuarea laptelui. Tehnica de efectuare a masajului în această situaţie va fi descrisă la masajul sânului în perioada de lactaţie.*

b) Fascia superficialis

Fascia superficialis din regiunea anterioară şi superioară a toracelui are originea pe claviculă, coboară şi aderă la fascia pectoralului mare, apoi ajunge la corpul mamelei. Fascia superficialis se dedublează, dând o foiţă premamară şi alta retromamară. Foiţa premamară, după un scurt traiect, se termină prin mici lamele ce se inseră pe faţa profundă a dermului. Foiţa retromamară este mai densă, mai bine individualizată, ea trece înapoia stratului celular retromamar şi pătrunde sub formă de tracturi multiple în corpul mamelei. Acest dispozitiv conjunctiv lamelar provenit din fascia superficialis care solidarizează corpul mamelei cu clavicula şi fascia pectoralului mare face parte din ligamentele suspensoare ale mamelei.

> ***ATENŢIE!***
>
> *Fascia superficialis, împreună cu muşchiul pielos şi cu marele pectoral au rol în susţinerea sânului în poziţia anatomică. În cazul când aceştia sunt flaşci, sânul cade şi se recomandă masajul de tonifiere a lor pentru a reveni şi a se menţine sânul în poziţia anatomică. Tehnica de efectuare a masajului de întreţinere şi tonifiere va fi descrisă ulterior.*

3. Stratul celulo-adipos

a) Premamar

Acest strat este mai gros spre periferia mamelei şi se subţiază progresiv spre centrul ei, reducându-se la dimensiunea unei lame foarte subţire dedesubtul areolei şi dispare

complet la nivelul papilei, unde pielea aderă la corpul mamelei. În acest strat se găsesc vasele sangvine, limfatice, precum şi nervii corpului mamelei.

b) Retromamar

Este totdeauna subţire şi conţine o cantitate variabilă de grăsime. El se întrerupe între faţa posterioară a corpului mamelei şi fascia muşchilor pectoralul mare şi dinţatul anterior. Graţie stratului retromamar, corpul mamelei alunecă pe planul subjacent. Dispariţia mobilităţii arată apariţia unei afecţiuni (cancerul).

4. Corpul mamar

Acesta are culoarea alb-gălbuie, formă discoidală, mai groasă în partea centrală, subţiată la periferie şi cu un contur neregulat. Corpul mamar are 3 feţe: anterioară-convexă; posterioară-concavă şi o circumferinţă.

Secreţia glandei este reglată în primul rând pe cale hormonală.

VASCULARIZARE

1. Vascularizarea sangvină

a) *Arterele* provin din toracica internă (ramuri perforante, ramuri mamare), din toracica laterală, toracica supremă şi intercostalele 2-3-4. Ramurile plecate din aceste artere asigură un bogat aport sangvin. Ele formează o reţea situată în stratul celulo-grăsos premamar, din care se răspândesc ramuri la lobi, lobuli şi acini. În jurul acinilor se formează o reţea periacinoasă.

b) *Venele* iau naştere din reţeaua capilară periacinoasă. De aici, se adună într-o reţea largă situată tot în stratul adipos premamar (reţeaua superficială) care devine foarte vizibilă în timpul lactaţiei. Venele plecate din această reţea urmăresc traiectul arterelor şi se varsă fie în axilară, fie în toracica internă. Ele comunică cu venele superficiale ale gâtului şi ale peretelui anterior al abdomenului.

2. Vascularizarea limfatică

Aceasta este formată din:

a) *Capilare superficiale* (care colectează limfa de la nivelul pielii, inclusiv a areolei şi papilei mamare).

b) *Capilare profunde* (care iau naştere dintr-o reţea perilobulară).

Între cele două reţele există anastomoze.

Drenajul limfatic al mamelei urmează trei căi:

– calea axilară - este cea principală, trece prin limfonoduri situate la marginea inferioară a pectoralului mare (la încrucişarea cu coasta a III-a a limfonodului Sorgius) şi ajunge la nodurile axilare (grupul pectoral şi apical);

– calea parasternală - urmează colectoarele limfatice dispuse pe marginile sternului, care de obicei însoţesc vasele toracice interne, şi se varsă în limfonodurile supraclaviculare sau direct în trunchiul jugular. Pe traiectul colectoarelor parasternale se găsesc puţine limfonoduri. Vasele limfatice parasternale se anastomozează cu căile limfatice profunde: intercostale şi mediastinale. Se stabilesc anastomoze şi cu vasele limfatice parasternale din partea opusă;

– calea transpectorală - cuprinde vase care perforează fie numai pectoralul mare, fie ambii pectorali şi se varsă în nodurile axilare sau supraclaviculare.

ATENŢIE!

Tehnica masajului pentru circulaţia limfatică şi pentru mastită va fi descrisă ulterior.

NERVI

Aceştia provin:

– din ramurile nervilor supraclaviculari ai plexului cervical;

– din ramurile nervilor toracici ai plexului brahial;

– din nervii intercostali 2-4.

În afară de aceşti nervi somatici, mai vin la mamelă şi fibre simpatice pe traiectul arterelor.

Filetele nervoase din aceste multiple surse au terminaţiile:

– în piele, unde se găsesc numeroşi corpusculi senzitivi;

– în fibrele musculare netede ale areolei şi mamelonului;

– în vase şi în glandă.

MASAJUL ŞI AUTOMASAJUL SÂNULUI ÎN PERIOADA LACTAŢIEI

Modificări ale sânului în perioada de lactaţie

– tegumentul de pe sân, în special de pe areolă şi papilă devine mai elastic;

– straturile adipos pre- şi retromamar dispar aproape complet în timpul sarcinii şi reapar după încetarea alăptării;

– corpului mamelei se măreşte în volum;

– rareori fibrele muşchiului pielos neted al sânului sunt contractate spastic formând sfincter pe partea terminală a ductelor şi opresc evacuarea laptelui.

ATENȚIE!

Fibrele mușchiului pielos al sânului când sunt în stare anatomofiziologică comprimă papila la bază, o fac mai rigidă și o poiectează înainte, la proiecția papilei mamare participă și venele, când se umplu cu sânge. În felul acesta se ușurează sugerea. Fibrele spiralate comprimă ritmic ductele lactifere expulzând laptele.

Efectele masajului:

Masajul este recomandat înainte de fiecare sesiune de alăptare, în special în primele zile și săptămâni de alăptare pentru:

- îmbunătățirea circulației sângelui spre mamelon;
- creșterea fluxului de lapte în ducte;
- influențarea pozitivă asupra producerii laptelui;
- prevenirea inflamației sânilor (mastita);
- relaxarea mușchiul pielos neted când este spastic.

ORDINEA ȘI TEHNICA DE PRELUCRARE

Tratamentul pe regiunea sânilor se începe prelucrând cu toate manevrele masajului pe sânul drept apoi pe cel stâng.

Masajul trebuie să fie efectuat ușor (cu blândețe, să nu fie dureros), astfel încât intensitatea și ritmul manevrelor să nu producă leziuni sau stimulări excitante ale fibrelor mușchiului pielos neted al sânului.

Pentru o eficiență sporită masajul poate fi precedat de dușuri alternative, care au un rol foarte important în descongestionarea sânului. Acestea se aplică cu o presiune moderată pe tot hemitoracele, începând de la periferia sânului spre mamelon (sub forma unor raze). Dușurile se încep cu apă caldă la temperatura de 38°-40° timp de câteva secunde și apoi se continuă cu dușul cu apă rece la temperatura de indiferență a corpului, 35°-37°, timp de câteva secunde. Procedura se repetă de mai multe ori până ce apare hiperemia, încheindu-se cu duș rece.

• *SÂNUL DREPT*

MASAJUL REGIONAL

Poziția pacientei: în șezut sau în decubit dorsal.

Poziția maseurului: în lateral dreapta.

ATENȚIE!

Pe linia 1 intercostală subclaviculară, netezirea cu degetele, geluirea, fricțiunea și vibrațiile se efectuează numai dacă este posibil (sânul astenic). Pe linia 2 nu se efectuează.

A. MANEVRELE PRINCIPALE

1. NETEZIREA

a) Netezirea cu două degete pe stern

Mâna dreaptă este suspendată cu degetele 2, 3 pe apendicele xifoid. Netezirea se efectuează pe stern, începând de la apendicele xifoid până la manunbriul sternal.

b) Netezirea cu patru degete intercostal

Linia 1 – pe claviculă şi pe şanţurile intercostale. Mâna dreaptă este suspendată cu degetele: 5 pe claviculă, 4 sub claviculă, 3 printre coastele 1 şi 2, iar 2 printre coastele 2 şi 3. Netezirea se efectuează pe şanţurile intercostale, începând de pe stern, până la articulaţia umărului.

Linia 3 – printre coastele 7-11. Mâna dreaptă este suspendată cu degetele: 5 printre coastele 7-8, 4 printre coastele 8-9, 3 printre coastele 9-10, iar 2 printre coastele 10-11. Netezirea se efectuează pe şanţurile intercostale, începând de la stern, până pe linia mediană subaxilară. Se revine şi se reia.

Se intercalează netezirea cu două mâini şi se trece la frământat.

2. FRĂMÂNTATUL

a) Frământatul cu o mână, cu două mâini şi în contratimp

Se efectuează pe muşchii pectorali, începând de deasupra sânului, până la articulaţia umărului, pe fasciculul subclavicular al pectoralului şi pe muşchiul subclavicular, începând de la stern, până la articulaţia umărului. Frământatul se efectuează şi pe linia subaxilară, începând de la ultima coastă, până sub axilă.

Se intercalează netezirea şi se trece la geluire.

b) Geluirea

• *Geluirea cu două degete pe stern*

Mâna dreaptă este suspendată cu degetele 2 şi 3 pe apendicele xifoid. Geluirea se efectuează pe stern, începând de la apendicele xifoid până la manunbriul sternal.

• *Geluirea cu patru degete intercostal*

Linia 1 – pe claviculă şi pe şanţurile intercostale. Mâna dreaptă este suspendată cu degetele: 5 pe claviculă, 4 sub claviculă, 3 printre coastele 1 şi 2, iar 2 printre coastele 2 şi 3. Geluirea se efectuează pe şanţurile intercostale, începând de pe stern, până la articulaţia umărului.

Linia 3 – printre coastele 7-11. Mâna dreaptă este suspendată cu degetele: 5 printre coastele 7-8, 4 printre coastele 8-9, 3 printre coastele 9-10, iar 2 printre coastele 10-11.

Geluirea se efectuează pe şanţurile intercostale, începând de la stern, până pe linia mediană subaxilară. Se revine şi se reia.

Se intercalează netezirea cu degetele şi se trece la fricţiune.

3. FRICŢIUNEA

a) Fricţiunea cu două degete pe stern

Mâna dreaptă este suspendată cu degetele 2 şi 3 pe apendicele xifoid. Fricţiunea se efectuează pe stern, începând de la apendicele xifoid, până la manunbriul sternal.

b) Fricţiunea cu patru degete intercostal

Linia 1 – pe claviculă şi pe şanţurile intercostale. Mâna dreaptă este suspendată cu degetele: 5 pe claviculă, 4 sub claviculă, 3 printre coastele 1 şi 2, iar 2 printre coastele 2 şi 3. Fricţiunea se efectuează pe şanţurile intercostale, începând de pe stern, până la articulaţia umărului.

Linia 3 – printre coastele 7-11. Mâna dreaptă este suspendată cu degetele: 5 printre coastele 7-8, 4 printre coastele 8-9, 3 printre coastele 9-10, iar 2 printre coastele 10-11.

Fricţiunea se efectuează pe şanţurile intercostale, începând de la stern, până pe linia mediană subaxilară. Se revine şi se reia.

Se intercalează netezirea cu degetele şi se trece la batere.

4. BATEREA

– baterea cu partea cubitală se efectuează pe pectorali, începând de deasupra sânului până la articulaţia umărului (dacă este posibil);

– baterea cu ultima falangă a degetelor se efectuează pe stern şi pe coaste.

Se intercalează netezirea şi se trece la vibraţii.

5. VIBRAŢIILE

a) Vibraţiile cu două degete pe stern

Mâna dreaptă este suspendată cu degetele 2 şi 3 pe apendicele xifoid. Vibraţiile se efectuează pe stern, începând de la apendicele xifoid, până la manunbriul sternal.

b) Vibraţiile cu patru degete intercostal

Linia 1 – pe claviculă şi pe şanţurile intercostale. Mâna dreaptă este suspendată cu degetele: 5 pe claviculă, 4 sub claviculă, 3 printre coastele 1 şi 2, iar 2 printre coastele 2 şi 3. Vibraţiile se efectuează pe şanţurile intercostale, începând de pe stern, până la articulaţia umărului.

Linia 3 – printre coastele 7-11. Mâna dreaptă este suspendată cu degetele: 5 printre coastele 7-8, 4 printre coastele 8-9, 3 printre coastele 9-10, iar 2 printre coastele 10-11. Vibraţiile se efectuează pe şanţurile intercostale, începând de la stern, până pe linia mediană subaxilară. Se revine şi se reia.

Se intercalează netezirea şi se trece la manevrele complementare.

B. MANEVRELE COMPLEMENTARE

Manevrele complementare care se efectuează sunt:

– compresiunile antero-posterioare pe stern. Mâna dreaptă se fixează pe stern, iar mâna stângă pe partea dorsală a mâinii drepte şi efectuează compresiuni în timpul expiraţiei pacientei;

– compresiuni antero-posterioare pe hemitoracele drept. Mâna dreaptă se fixează anterior pe torace (sub sân, pe coastele 7-8-9), iar mâna stângă pe partea dorsală a toracelui şi concomitent efectuează compresiuni în timpul expiraţiei pacientei. Intensitatea şi durata compresiunilor atât pe stern, cât şi pe hemitorace depind de vârsta şi de mărimea cutiei toracice a pacientei şi de diagnostic;

– mobilizări ale sânului pentru tonifierea musculaturii.

- ***MASAJUL ZONAL***

Netezirea cu una sau cu două mâini

Masajul pe sân se efectuează numai cu neteziri uşoare (blânde) în mişcare centripetă (începând de la baza sânului spre mamelon, de jur împrejur).

Compresiuni şi mobilizări ale sânului în sus şi în jos



Fig. II.125 – Compresiuni şi mobilizări ale sânului în sus şi în jos

Mâna dreaptă în uşor căuş se fixează cu partea cubitală sub sân, la baza acestuia, susţinându-l. Mâna stângă în uşor căuş se fixează cu partea cubitală pe partea superioară a sânului, la baza lui (mâinile sunt paralele având sânul între ele). Se efectuează compresiuni pe sân (cu o intensitate uşor crescândă, în funcţie de congestia sânului) şi mobilizări uşoare în sus şi în jos şi invers (fig. II.125). Mobilizările se repetă de câte ori este nevoie. Se încheie îmbrăcând sânul cu mâinile (exercitând compresiuni cu o intensitate uşor crescândă, în funcţie de congestia sânului) şi se alunecă spre mamelon, până la areolă.

Compresiuni şi mobilizări ale sânului spre dreapta şi spre stânga

Mâna dreaptă în uşor căuş se fixează cu partea cubitală pe partea dinspre stern la baza sânului, iar mâna stângă în uşor căuş se fixează cu partea cubitală la baza sânului, pe partea axilară (mâinile sunt paralele având sânul între ele). Se efectuează compresiuni pe sâni (cu o intensitate uşor crescândă, în funcţie de congestia sânului) şi mobilizări uşoare spre dreapta şi spre stânga şi invers (fig. II.126). Mobilizările se repetă de câte ori este nevoie. Se încheie îmbrăcând sânul cu mâinile (exercitând compresiuni cu o intensitate uşor crescândă, în funcţie de congestia sânului) şi se alunecă pe acesta spre mamelon, până la areolă. Aceste compresiuni cu mobilizări au rol de a activa circulaţia sângelui de la bază spre mamelon, cât şi a laptelui prin ducte tot spre mamelon şi totodată îndepărtează stazele prin activarea circulaţiei limfatice şi relaxează muşchiul pielos neted al sânului.



Fig. II.126 – Compresiuni şi mobilizări ale sânului spre dreapta şi spre stânga

În anumite situaţii, când sânul este foarte congestionat, poziţia mâinilor (de la fig. II.125 şi II.126) poate fi şi cu partea dorsală, efectuându-se compresiuni şi mobilizări ale sânului, aşa cum au fost explicate mai sus la poziţiile respective.

Se intercalează netezirea şi se trece la compresiuni pe corpul mamar.

Compresiuni circulare pe corpul mamar

Mâna dreaptă în uşor căuş se fixează cu partea cubitală sub sân, la baza acestuia, susţinându-l, iar mâna stângă cu faţa palmară a degetelor 2-3-4 (orientate cu vârfurile spre mamelon) fixate pe partea superioară la baza sânului efectuează mişcări circulare (pe corpul mamelei de jur împrejur, cu o intensitate uşor crescândă, în funcţie de congestia sânului) (fig. II.127).

Se intercalează netezirea şi se trece la compresiuni şi mobilizări (în valuri).



Fig. II.127 – Masajul pe corpul mamar

Compresiuni şi mobilizări cu degetele (în valuri)

Mâna dreaptă în uşor căuş se fixează cu partea cubitală sub sân, la baza acestuia, susţinându-l. Mâna stângă cu faţa palmară a degetelor 2-3-4 (cu vârfurile orientate în lateral spre stânga) fixate la baza superioară a sânului efectuează compresiuni (cu o intensitate uşor crescândă, în funcţie de congestia sânului) şi mobilizări în valuri începând de la baza sânului spre mamelon, până la areolă (fig. II.128).

Se intercalează netezirea şi se trece la batere.



Fig. II.128 – Compresiuni şi mobilizări pe sân cu degetele (în valuri)

ATENŢIE!

Baterea nu se efectuează niciodată pe areolă sau mamelon şi nici în situaţia în care muşchiul pielos al sânului este spastic (formând sfincter pe terminaţiile ductelor) şi nu permite evacuarea laptelui.

Baterea cu degetele

Mâna dreaptă în uşor căuş se fixează cu partea cubitală sub sân, la baza acestuia, susţinându-l. Baterea cu degetele de la mâna stângă se efectuează pe tot sânul, începând de la bază, până la areolă (fig II.129). Această batere se poate efectua şi cu degetele de la ambele mâini, concomitent pe tot sânul, începând de la bază, până la areolă.

Intensitatea şi ritmul baterilor creşte sau scade odată cu repetarea lor în funcţie de congestia sânului.



Fig. II.129 – Baterea cu degetele

Baterea cu căuşul

Mâna dreaptă în uşor căuş se fixează cu partea cubitală sub, sân la baza acestuia, susţinându-l. Baterea cu mâna sub formă de căuş se efectuează cu mâna stângă pe tot sânul, începând de la bază, până la areolă.

Această batere se poate efectua şi cu ambele mâini concomitent. Intensitatea şi ritmul baterilor pot să crească sau să scadă odată cu repetarea lor, în funcţie de congestia sânului.

Se intercalează neteziri uşoare de la baza sânului spre mamelon şi se trece la vibraţii.

Vibraţiile cu una sau cu două mâini

Mâna dreaptă este în uşor căuş cu partea cubitală fixată sub sân, la baza acestuia, susţinându-l. Vibraţiile se efectuează pe sân, cu mâna stângă de jur împrejur, începând de la bază, până la areolă. Vibraţiile se pot efectua şi cu ambele mâini concomitent.

Se intercalează neteziri uşoare, începând de la baza sânului spre mamelon şi se trece la scuturături.

Scuturături cu vibraţii

Pentru stimularea evacuării laptelui, se efectuează şi manevra de scuturare a sânului cu o mână sau cu ambele mâini.

Mâna/mâinile în uşor căuş se fixează cu partea cubitală la baza sânului, susţinându-l şi mobilizându-l uşor, în sus, în jos, dreapta, stânga, cu uşoare vibraţii, mişcarea asemănându-se cu mişcarea de cernere (fig II.130).

Se intercalează netezirea şi se trece la evacuarea laptelui din ducte.

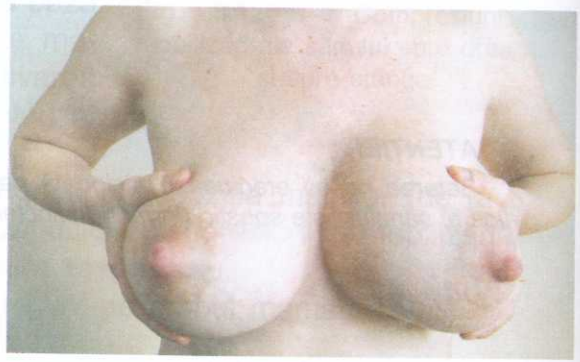

Fig. II.130 – Scuturături cu vibraţii

Evacuarea laptelui

Poziţia 1 – Mâna dreaptă se fixează pe treimea mijlocie a sternului, cu policele sub sân, la baza acestuia, iar cu indexul şi celelalte degete deasupra, între deschiderea lor aflându-se sânul. Mâna stângă se fixează la nivelul braţului, cu policele sub sân, la baza acestuia, iar indexul şi celelalte degete deasupra, între deschiderea lor se află sânul (fig. II.131).



Fig. II.131 – Evacuarea laptelui din sân

Poziţia 2 – Mâna stângă se fixează deasupra sânului, cu policele spre axilă, la baza sânului, iar cu indexul şi celelalte degete spre stern. Mâna dreaptă se fixează sub sân, cu policele spre axilă, la baza sânului, iar cu indexul şi celelalte degete spre stern (fig. II.132).



Fig. II.132 – Poziţia a 2-a a mâinilor

Din ambele poziţii se fac compresiuni concomitent cu degetele ambelor mâini pe sân şi se alunecă până la areolă. Se continuă cu degetele de la o mână pe areolă şi pe mamelon, evacuând laptele (fig. II.133). Manevra se repetă de câte ori este nevoie, până la descongestionarea sânului. Aspectul acestei manevre este asemănător cu cel al mulsului.



Fig. II.133 – Evacuarea laptelui

- ***SÂNUL STÂNG***

Maseurul îşi schimbă poziţia din lateral dreapta în lateral stânga. Cu mâna dreaptă efectuează manevrele pe liniile cu limitele lor practicate pe partea dreaptă de mâna stângă şi invers.

AUTOMASAJUL

În cazul automasajului, pacienta efectuează aceleaşi manevre, pe aceleaşi linii cu limitele lor pe care le-a practicat maseurul pe partea dreaptă cu mâna stângă, iar pe partea stângă cu mâna dreaptă. Se recomandă pacientei să nu poarte sutien, îmbrăcăminte care se mulează pe corp, să nu se expună la soare sau să stea în spaţii cu temperatură crescută sau scăzută, să consume cât mai multe lichide, să facă mişcări în aer liber, să evite stările tensionate.

MASAJUL ŞI AUTOMASAJUL SÂNULUI AFECTAT (MASTITĂ)

Pentru această afecţiune, se începe cu masajul membrului toracal alăturat sânului afectat. Tehnica de efectuare a masajului zonal este descrisă la masajul membrului toracal.

Se trece la masajul regional al hemitoracelui anterior al sânului afectat (tehnica de efectuare a masajului a fost descrisă la masajul regional al toracelui anterior la sân în perioada de lactaţie). Se continuă cu masajul zonal pe sânul afectat (precedat de comprese reci sau duşuri la temperatura de 32°-35°), tehnica de efectuare a masajului zonal fiind descrisă la masajul sânului în perioada de lactaţie. Se insistă cu masajul în special pe zona axilară, unde se produc cel mai frecvent staze care duc la mastită.

Prelucrarea sânului prin masaj sau automasaj se face până când se evacuează laptele afectat de pe ductele inflamate.

MASAJUL ŞI AUTOMASAJUL PENTRU SÂNUL CĂZUT

Tehnica de efectuare a masajului regional şi zonal este descrisă la masajul sânului în perioada de lactaţie, cu următoarele precizări:

MASAJUL REGIONAL

Pentru menţinerea sau ridicarea sânului în poziţia anatomofiziologică se efectuează masaj tonifiant, punându-se accentul pe toate formele de frământat.

- ***MASAJUL ZONAL***

Notă: **Manevra de evacuare a laptelui din sân nu se efectuează.**

Se efectuează (în plus) mobilizarea de ridicare a sânului şi lăsarea acestuia să cadă prin propria greutate.

Maseurul fixează umărul pacientei cu mâna stângă, iar cu mâna dreaptă fixată sub sân îl ridică uşor în sus, până la limita posibilă (fig. II.134). În această poziţie se indică pacientei să contracte musculatura sânului şi a pectoralilor pentru a-l menţine în această poziţie, pe cât posibil, moment în care, prin alunecare, mâna dreaptă lasă sânul să cadă.

Manevra se repetă de câte ori este nevoie.



Fig. II.134 – Mobilizări ale sânului cu o mână pentru tonifierea musculaturii

Mobilizarea se poate face şi cu mână după mână (fig. II.135).

Se recomandă pacientei să repete seria mobilizărilor de 3-4-5 ori pe zi.

Se intercalează netezirea şi se trece la mişcări.



Fig. II.135 – Mobilizări ale sânului pentru tonifierea musculaturii (cu mână după mână)

Mişcările

Mişcările care se efectuează sunt mişcări active:

– proiecţia mâinii în faţă. Maseurul indică pacientei să ridice mâna în faţă pe lângă ureche şi concomitent să inspire forţat, apoi să coboare mâna pe lângă trunchi şi concomitent să expire forţat;

– mişcări de proiecţie în faţă şi în spate a mâinii;

– mişcări de rotaţie internă şi externă a mâinii;

Mişcările se repetă de câte ori este posibil;

– mersul în genunchi şi în mâini;

– alergatul pe loc sau în spaţiu (pacienta nu trebuie să pună sutien, deoarece în timpul mişcărilor se stimulează creşterea tonusului musculaturii sânului).

Se recomandă pe cât posibil să nu se poarte sutien, fiind cunoscut că sutienul duce la atrofierea musculaturii sânului şi să repete seria mişcărilor de 2-3 ori pe zi.

AUTOMASAJUL

În situaţia în care se efectuează automasaj, pacienta efectuează masaj pentru sânul drept cu mâna stângă pe liniile cu limitele lor (pe care le-a prelucrat maseurul), iar pentru sânul stâng cu mâna dreaptă.

XIV. MASAJUL REGIUNII CERVICALE

• ***Delimitare zonală***

În partea inferioară, coloana cervicală este delimitată de linia articulară dintre C_7 şi D_1. În partea superioară, de linia articulară dintre vertebra C_1 şi cutia craniană, iar în părţile laterale, de extremitatea apofizelor transversale ale vertebrelor cervicale 1-7

• ***Descriere anatomică***

Oase: vertebrele cervicale 1-7.

Muşchi (tabelul II.XIV):

TABELUL II.XIV

MUŞCHI	ORIGINE	INSERŢIE	ACŢIUNE
Trapezul – fasciculul superior	- Pe treimea liniei occipitale - Pe ligamentul cervical posterior	- Pe treimea externă a claviculei	- Ridicător al umărului - Lateralitate a capului (când acţionează homolateral) - Rotator al capului (când acţionează heterolateral)
– Trapezul mijlociu	- Pe apofizele spinoase ale vertebrelor C_7, D_1-D_3 - Pe ligamentul cervical posterior	- Pe acromion (marginea internă) - Pe spina omoplatului	- Adductor al omoplatului - Abductor al braţului - Flectează braţul - Ridicător al umărului
Semispinalul capului şi al cefei	- Pe vertebrele cervicale şi primele dorsale (apofizele transverse şi spinoase)	- Pe occiput şi mastoid - Pe apofizele vertebrelor cervicale	- Extensori ai gâtului - Rotatori (când acţionează heterolateral)
Splenius al capului	- Pe apofizele spinoase ale primelor 3 vertebre toracale şi ultima cervicală	- Pe occiput şi mastoidă - Pe apofizele vertebrelor cervicale	- Extensor al gâtului - Rotator (când acţionează heterolateral)
Splenius al gâtului şi capului	- Pe vertebrele cervicale şi primele dorsale (apofizele transverse şi spinoase)	- Pe occiput şi mastoidă - Pe apofizele vertebrelor cervicale	- Extensori ai gâtului - Rotatori (când acţionează heterolateral)
Ridicătorul scapulei	- Pe tuberculul posterior al apofizelor transverse cervicale de la C_1-C_4	- Pe unghiul superointern scapular (margine posterioară)	- Ridicător al omoplatului

MUŞCHI	ORIGINE	INSERŢIE	ACŢIUNE
Romboid	- Pe apofizele spinoase ale ultimelor 2 vertebre cervicale şi ale primelor 4 vertebre toracale	- Pe marginea vertebrelor scapulei (buza posterioară)	- Adductor şi ridicător al umărului - Roteşte scapula în jurul axei laterale
Semispinal – partea cervicală	- Pe vertebrele cervicale şi primele dorsale (apofizele transverse şi spinoase)	- Pe occiput şi mastoidă - Pe apofizele vertebrelor cervicale	- Extensor al gâtului - Rotator când acţionează heterolateral
Longissim cervical	- Pe vertebrele cervicale şi primele dorsale (apofizele transverse şi spinoase)	- Pe occiput şi mastoidă - Pe apofizele vertebrelor cervicale	- Extensor al gâtului - Rotator când acţionează heterolateral
Longissim al capului	- Pe vertebrele cervicale şi primele dorsale (apofizele transverse şi spinoase)	- Pe occiput şi mastoidă - Pe apofizele vertebrelor cervicale	- Extensor al gâtului - Rotator când acţionează heterolateral
Rotatorul capului	- Pe apofizele transverse şi spinoase ale vertebrelor	- Pe apofiza spinoasă şi lama arcului vertebral imediat superioare	

Articulaţii mobile, pluriaxiale:

– articulaţia dintre cutia craniană şi vertebra C_1;

– articulaţiile dintre vertebrele C_1-C_2, C_2-C_3, C_3-C_4, C_4-C_5, C_5-C_6, C_6-C_7 şi C_7-D_1.

• ***Delimitare regională***

În partea inferioară, regiunea cervicală este delimitată median de vertebra D_7 şi bilateral de perechea de coaste 7, iar în partea superioară de treimea inferioară a osului occipital. Bilateral, de liniile care unesc vârful apofizelor transverse ale vertebrelor cervicale cu articulaţiile umerilor.

ORDINEA ŞI TEHNICA DE PRELUCRARE

Tratamentul pe regiunea cervicală este recomandat să înceapă pe regiunea dorsală (având în vedere originea şi inserţia muşchilor acestei regiuni) cu toate manevrele masajului, trecând apoi la regiunea cervicală, începând prelucrarea cu fiecare manevră a masajului pe partea dreaptă şi continuând pe partea stângă.

Poziţia pacientului: în şezut sau, în anumite situaţii, în decubit ventral cu rulou sub frunte.

În cazul în care poziţia pacientului este în şezut (pe scaun sau pe pat), poziţia maseurului este în ortostatism sau în şezut, cu faţa spre coloana cervicală.

Poziţia pacientului şi a maseurului nu se descrie la fiecare manevră, ci numai când se schimbă.

Fiecare manevră se repetă de 3-5 ori, pe aceeaşi linie şi în cadrul aceloraşi limite (în funcţie de diagnostic).

În cadrul acestei regiuni, se efectuează masajul zonal pe coloana cervicală, manevrele pe care se pune accentul fiind geluirea şi fricţiunea.

A. MANEVRELE PRINCIPALE

1. NETEZIREA

Poziţia pacientului: în şezut pe scaun.
Poziţia maseurului: în ortostatism cu faţa spre zona de prelucrat.

a) Netezirea cu o mână

Pe partea dreaptă

Mâna dreaptă cu vârfurile degetelor fixează capul pacientului. Mâna stângă se poziţionează la nivelul occipitalului, cu policele pe şanţul paravertebral dreapta, la nivelul vertebrelor C_1, C_2, iar cu indexul şi celelalte degete pe vârful apofizelor transverse (fig. II.136). Netezirea se efectuează paravertebral, până la unghiul costovertebral. Se continuă cu toată palma pe trapez, până pe articulaţia umărului (pe care o îmbracă). Se revine şi se reia.

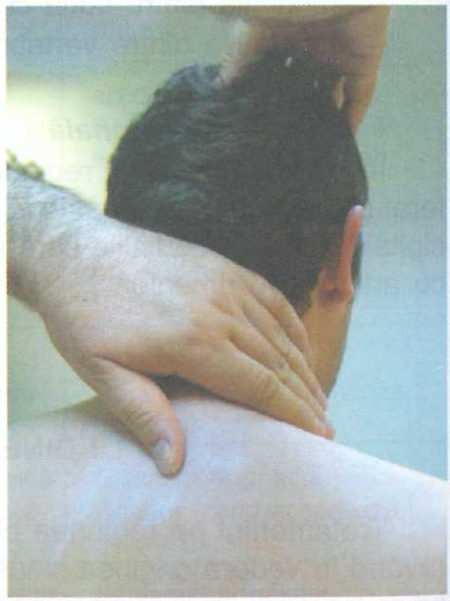

Fig. II.136 – Netezirea cu o mână pe partea dreaptă

Pe partea stângă

Mâna stângă cu vârful degetelor fixează capul pacientului. Mâna dreaptă efectuează netezirea pe partea stângă, în acelaşi mod, pe acelaşi traseu şi limite ca şi la netezirea pe partea dreaptă (fig. II.137).



Fig. II.137 – Netezirea cu o mână pe partea stângă

b) Netezirea cu două mâini

Linia 1 – pe musculatura paravertebrală. Mâna dreaptă se fixează pe musculatura paravertebrală dreaptă, iar mâna stângă paravertebral stânga, cu vârfurile degetelor sub occipital, cu policele pe şanţurile paravertebrale (fig. II.138 a). Netezirea se efectuează (concomitent cu ambele mâini) pe musculatura paravertebrală cervicală (fig. II.138 b) şi toracală, până la perechea de coaste 7 (fig. II.138 c). Se revine şi se reia.



Fig. II.138 a – Netezirea cu două mâini paravertebral – linia 1

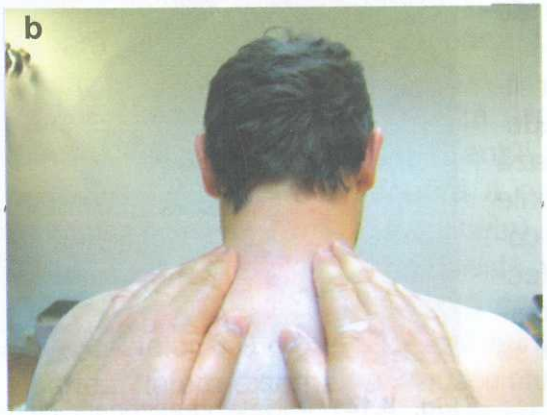

Fig. II.138 b – Netezirea cu două mâini paravertebral cervical – linia 1

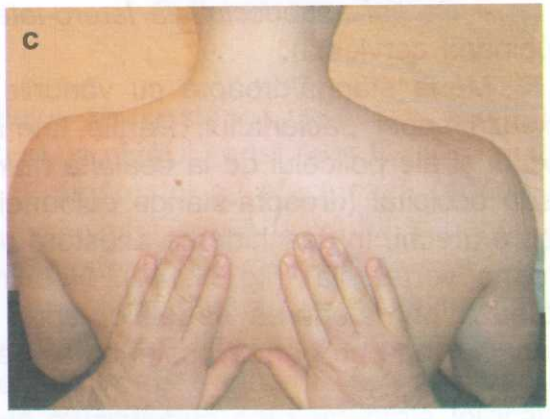

Fig. II.138 c – Netezirea cu două mâini paravertebral toracal – linia 1

d) Netezirea sub formă de pieptene *(pe fasciculele superior şi mijlociu ale trapezului)*

Linia 1 – pe fibrele superioare ale trapezului. Partea dorsală a mâinilor se fixează la nivelul unghiului costovertebral. Netezirea se efectuează concomitent cu ambele mâini, pe fibrele muşchiului trapez, până la articulaţiile umerilor. Se revine şi se reia.

Linia 2 – pe musculatura paravertebrală. Partea dorsală a mâinilor se fixează paravertebral, pe perechea de coaste 7. Netezirea se efectuează concomitent cu ambele mâini, pe musculatura paravertebrală, până la nivelul vertebrei C_6. Se revine şi se reia.

Se intercalează netezirea cu două mâini şi se trece la frământatul cu o mână.

2. FRĂMÂNTATUL

a) Frământatul cu o mână

Pe partea dreaptă

Linia 1 – Mâna dreaptă cu vârful degetelor fixează capul pacientului. Mâna stângă este suspendată la nivelul occipitalului, cu policele pe şanţul paravertebral, la nivelul vertebrelor C_1, C_2, iar cu indexul şi celelalte degete pe vârfurile apofizelor transverse (fig. II.142 a). Frământatul se efectuează (adunând concomitent cu indexul şi cu policele) pe musculatura paravertebrală cervicală, până la nivelul unghiului costovertebral. Se continuă pe trapez (cu policele pe partea superioară a omoplatului, iar cu indexul pe partea antero-superioară a trapezului), până pe articulaţia umărului. Apoi, pe deltoid (cu policele pe partea posterioară, iar cu indexul pe partea anterioară a V-ului deltoidian), până la vârful acestuia. Se revine şi se reia.

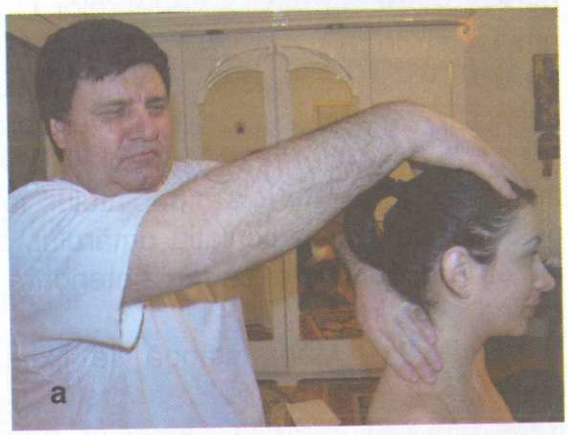

Fig. II.142 a – Frământatul cu o mână pe partea dreaptă, linia 1

Linia 2 – Mâna dreaptă fixează capul pacientului. Mâna stângă se poziţionează pe coloana cervicală, cu policele pe şanţul paravertebral, la nivelul vertebrelor C_6, C_7, D_1, iar cu indexul spre partea superioară a omoplatului. Frământatul se efectuează (adunând concomitent cu indexul şi cu policele) pe fibrele trapezului, până la vârful superior al omoplatului şi în continuare pe acesta, până la vârful inferior. Se revine şi se reia.

Linia 3 – Mâna stângă fixează capul pacientului. Mâna dreaptă se poziţionează la nivelul coastelor 8-9, cu policele pe şanţul paravertebral, iar cu indexul şi celelalte degete pe partea latero-externă a musculaturii paravertebrale. Frământatul se efectuează (adunând concomitent cu indexul şi cu policele) pe musculatura paravertebrală toracală, până la nivelul vertebrei cervicale 6-7. Se revine şi se reia.

Pe partea stângă

Mâna stângă fixează capul pacientului. Mâna dreaptă efectuează frământatul, pe aceleaşi linii, cu aceleaşi limite ca la frământatul pe partea dreaptă (fig. II.142 b).

Se intercalează netezirea cu două mâini şi se trece la frământatul cu două mâini.



Fig. II.142 b – Frământatul cu o mână pe partea stângă – linia 1

b) Frământatul cu două mâini

Pe partea dreaptă

Linia 1 – Mâna stângă este suspendată la nivelul occipitalului, cu policele pe şanţul paravertebral, la nivelul vertebrelor C_1, C_2, iar cu indexul şi celelalte degete pe vârfurile apofizelor transverse, mâna dreaptă fiind oglinda mâinii stângi. Frământatul se efectuează (adunând concomitent cu indexurile şi cu policele) pe musculatura paravertebrală cervicală, până la unghiul costovertebral. Se continuă pe fibrele superioare ale trapezului (vârfurile degetelor mâinii stângi se orientează spre articulaţia umărului drept, cu policele pe partea superioară a omoplatului, iar cu indexurile pe partea antero-superioară a trapezului), până la articulaţia umărului, apoi pe deltoid (cu policele pe partea posterioară, iar cu indexurile pe partea anterioară a V-ului deltoidian), până la vârful acestuia. Se revine şi se reia.

Linia 2 – Mâna stângă se fixează pe coloana cervicală, cu policele pe şanţul paravertebral, la nivelul vertebrelor C_6, C_7, D_1, iar cu indexul pe partea superioară a trapezului, cu vârfurile degetelor orientate spre omoplat, mâna dreaptă fiind oglinda mâinii stângi. Frământatul se efectuează (adunând concomitent cu indexurile şi cu policele) pe fibrele trapezului, până la vârful superior al omoplatului şi în continuare pe omoplat, până la vârful inferior. Se revine şi se reia.

Linia 3 – Mâna dreaptă se fixează pe musculatura paravertebrală, la nivelul coastelor 8-9, cu policele pe şanţul paravertebral, iar cu indexul pe partea latero-externă a musculaturii paravertebrale, mâna stângă fiind oglinda mâinii drepte. Frământatul se efectuează (adunând concomitent cu indexurile şi cu policele) pe musculatura paravertebrală toracală, până la nivelul vertebrelor cervicale 6-7. Se revine şi se reia.

Pe partea stângă

Se fixează mâna dreaptă în aceeaşi poziţie în care s-a fixat mâna stângă la frământatul pe partea dreaptă, mâna stângă fiind oglinda mâinii drepte.

Prelucrarea se efectuează în acelaşi mod şi pe aceleaşi linii, cu aceleaşi limite descrise în cadrul frământatului pe partea dreaptă. Se intercalează netezirea cu două mâini şi se trece la frământatul în contratimp.

c) Frământatul în contratimp

Pentru această formă de frământat, poziţia mâinilor maseurului precum şi liniile cu limitele lor sunt identice cu cele practicate la frământatul cu două mâini.

Se intercalează netezirile specifice şi se trece la frământatul sub formă de geluire.

d) Geluirea

Geluirea se poate efectua şi concomitent cu ambele mâini (mâna dreaptă pe partea dreaptă, mâna stângă pe partea stângă). Manevra se efectuează începând de la limita inferioară a regiunii, până pe limita superioară.

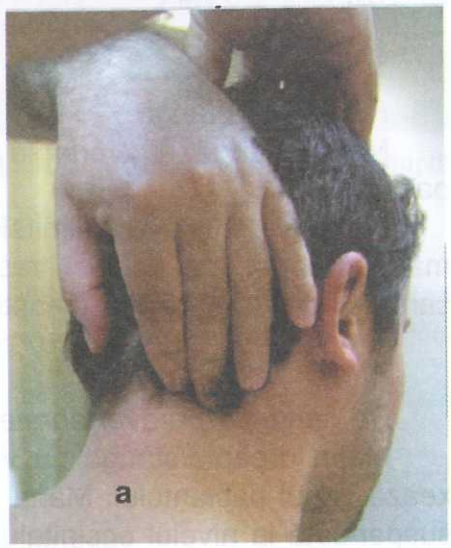

Fig. II.143 a – Geluirea cu două degete

- *Geluirea cu două şi cu patru degete*

Pe partea dreaptă

Mâna dreaptă cu vârfurile degetelor fixează capul pacientului.

Linia 1 – Mâna stângă este suspendată la nivelul occipitalului, cu indexul şi cu mediusul la baza cutiei craniene, pe partea dreaptă a coloanei cervicale (fig. II.143 a) (pe apofizele transverse). Geluirea se efectuează pe şi printre apofizele transverse ale vertebrelor cervicale, până la unghiul costovertebral. (Mâna stângă ajunge la nivelul coastei 1 de pe hemitoracele stâng, cu vârfurile degetelor orientate spre articulaţia umărului drept). Se continuă cu 4 degete pe partea superioară a cutiei toracice şi a omoplatului, până pe articulaţia umărului. Se revine şi se reia.

Linia 2 – Mâna stângă este suspendată cu degetele 2 şi 3 (la nivelul unghiului costovertebral), pe hemitoracele drept, orientate cu vârfurile spre omoplatul drept (fig. II.143 b). Geluirea se efectuează pe muşchiul angular şi pe fibrele mijlocii ale trapezului, până pe omoplat şi în continuare cu 4 degete pe acesta, până pe vârful inferior. Se revine şi se reia.

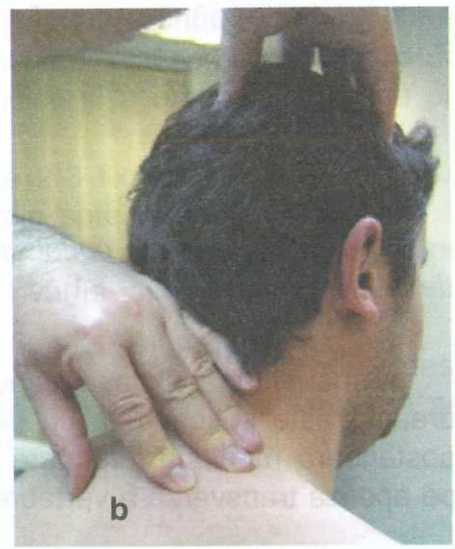

Fig. II.143 b – Geluirea cu două degete

Linia 3 – Mâna dreaptă este suspendată cu degetele 2-5 pe musculatura paravertebrală (la nivelul coastei 7-8) (fig. II.143 c). Geluirea se efectuează pe musculatura paravertebrală toracală, până la nivelul coastei 1. Se revine şi se reia.



Fig. II.143 c – Geluirea cu două degete

Pe partea stângă

Mâna stângă cu vârfurile degetelor fixează capul pacientului.

Liniile 1, 2 şi 3 cu limitele lor se prelucrează cu mâna dreaptă, pe acelaşi traseu şi în acelaşi mod în care s-a prelucrat partea dreaptă.

Pe şanţurile paravertebrale

Mâna dreaptă/stângă cu vârfurile degetelor fixează capul pacientului. Mâna stângă/dreaptă este suspendată la nivelul occipitalului, cu degetele 2 şi 3 fixate pe şanţurile paravertebrale, la baza cutiei craniene, la nivelul vertebrei cervicale 1 (fig. II.144). Geluirea se efectuează pe şanţurile paravertebrale, până pe apofizele vertebrei dorsale 7. Se revine şi se reia.



Fig. II.144 – Geluirea cu două degete paravertebral

• *Geluirea la baza cutiei craniene, bilateral faţă de coloana cervicală*

Pe partea dreaptă

Mâna stângă fixează capul pacientului. Mâna dreaptă este suspendată cu degetele: 2 pe partea posterioară mediană inferioară a occipitalului, iar 3 pe apofiza transversă a vertebrei C_1 (fig. II.145 a).

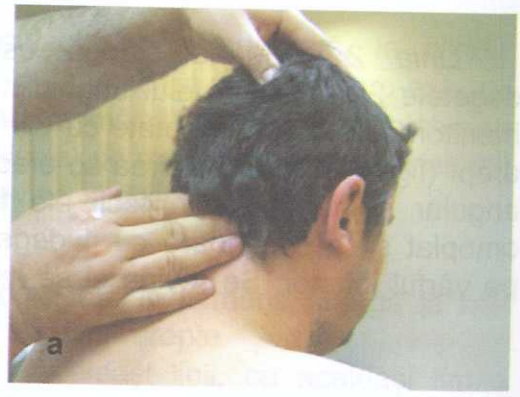

Fig. II.145 a – Geluirea pe partea dreaptă

Geluirea se efectuează pe occipital, până la ureche (fig. II.145 b). Se revine şi se reia.

Pe partea stângă

În acelaşi mod se efectuează şi geluirea pe partea stângă, inversând mâinile.

Se intercalează netezirile specifice şi se trece la fricţiune.



Fig. II.145 b – Geluirea pe partea dreaptă

3. FRICŢIUNEA

Fricţiunea se poate efectua şi concomitent cu ambele mâini (mâna dreaptă pe partea dreaptă, mâna stângă pe partea stângă), de la limita inferioară a regiunii, până la limita superioară.

a) Fricţiunea cu două şi cu patru degete

Pe partea dreaptă

Mâna dreaptă cu vârfurile degetelor fixează capul pacientului.

Linia 1 – Mâna stângă este suspendată la nivelul occipitalului, cu indexul şi cu mediusul la baza cutiei craniene, pe partea dreaptă a coloanei cervicale (pe apofizele transverse). Fricţiunea se efectuează pe şi printre apofizele transverse ale vertebrelor cervicale, până la unghiul costovertebral. (Mâna stângă ajunge la nivelul coastei 1 de pe hemitoracele stâng, cu vârfurile degetelor orientate spre articulaţia umărului drept.) Se continuă cu 4 degete pe partea superioară a cutiei toracice şi a omoplatului, până pe articulaţia umărului. Se revine şi se reia.

Linia 2 – Mâna stângă este suspendată cu degetele 2-3 fixate la nivelul unghiului costovertebral pe hemitoracele drept (orientate cu vârfurile spre omoplatul drept). Fricţiunea se efectuează pe muşchiul angular şi pe fibrele mijlocii ale trapezului, până pe omoplat şi în continuare cu 4 degete pe acesta, până la vârful inferior. Se revine şi se reia.

Linia 3 – Mâna dreaptă se fixează pe musculatura paravertebrală, la nivelul coastelor 8-9, cu degetele 2-5 pe musculatura paravertebrală. Fricţiunea se efectuează pe musculatura paravertebrală toracală, până la nivelul coastei 1. Se revine şi se reia.

Pe partea stângă

Mâna stângă cu vârfurile degetelor fixează capul pacientului.

Liniile 1, 2 şi *3* cu limitele lor se prelucrează cu mâna dreaptă, în acelaşi mod în care s-a efectuat prelucrarea pe partea dreaptă.

Pe şanţurile paravertebrale

Mâna dreaptă/stângă cu vârfurile degetelor fixează capul pacientului. Mâna stângă/dreaptă este suspendată la nivelul occipitalului, cu degetele 2 şi 3 fixate paravertebral, la baza cutiei craniene, la nivelul vertebrei cervicale 1. Fricţiunea se efectuează pe şanţurile paravertebrale, până pe vertebrele D_6-D_7. Se revine şi se reia.

b) Fricţiunea la baza cutiei craniene, bilateral faţă de coloana cervicală

Pe partea dreaptă

Mâna stângă fixează capul pacientului. Mâna dreaptă este suspendată cu degetele: 2 pe partea posterioară mediană inferioară a occipitalului, iar 3 pe apofiza transversă a vertebrei C_1. Fricţiunea se efectuează pe occipital, până la ureche. Se revine şi se reia.

Pe partea stângă

În acelaşi mod se efectuează şi fricţiunea pe partea stângă, inversând mâinile.

c) Fricţiunea cu deget pe deget, pe şi printre apofizele vertebrale dorsale, cervicale şi toracale

Mâna dreaptă/stângă cu vârfurile degetelor fixează capul pacientului. Mâna stângă/dreaptă este suspendată lateral faţă de coloana cervicală în dreapta sau stânga. Degetul 2, peste care se suprapune degetul 3 (sau invers), se fixează la baza cutiei craniene, unde se efectuează fricţiunea şi fricţiunea cu vibraţii, apoi coboară spre coloana dorsală, pe şi printre apofizele cervicale şi dorsale, până pe vertebrele D_6, D_7. Se revine şi se reia.

Se intercalează netezirile specifice şi se trece la batere.

4. BATEREA

Baterea cu căuşul, cu partea cubitală şi cu pumnul se efectuează pe fibrele superioare ale trapezului şi pe musculatura paravertebrală, de la C_6 până la T_7.

Se intercalează netezirea cu mâinile şi se trece la vibraţii.

5. VIBRAŢIILE

a) Vibraţiile cu o mână

Pe partea dreaptă

Mâna dreaptă cu vârfurile degetelor fixează capul pacientului. Mâna stângă este suspendată la nivelul occipitalului, cu policele pe şanţul paravertebral dreapta (la nivelul vertebrelor C_1, C_2), iar indexul şi celelalte degete pe musculatura laterală.

Vibraţiile se efectuează pe partea laterală a coloanei cervicale, până la unghiul costovertebral. Se continuă cu toată palma pe fibrele superioare ale trapezului, până pe articulaţia umărului, pe care o îmbracă. Se revine şi se reia.

Pe partea stângă

Mâna stângă cu vârfurile degetelor fixează capul pacientului. Mâna dreaptă efectuează vibraţii pe partea stângă, în acelaşi mod, pe acelaşi traseu şi limite ca la vibraţiile pe partea dreaptă.

b) Vibraţiile cu două mâini

Linia 1 – pe musculatura paravertebrală. Mâna dreaptă se fixează pe musculatura paravertebrală cervicală dreaptă, iar mâna stângă pe musculatura paravertebrală stângă, cu vârfurile degetelor sub occipital şi cu policele pe şanţurile paravertebrale. Vibraţiile se efectuează pe musculatura paravertebrală cervicală şi toracală, până la perechea de coaste 7. Se revine şi se reia.

Linia 2 – pe musculatura latero-laterală. Mâinile se fixează pe părţile laterale ale coloanei cervicale, cu vârfurile degetelor sub occipital. Vibraţiile se efectuează (concomitent cu ambele mâini) pe muşchii trapez, până la articulaţiile umerilor, pe care le îmbracă. Apoi, cele două police urmăresc crestele superioare şi mediane ale omoplaţilor, până pe vârfurile inferioare (îmbrăcând omoplaţii cu palmele). Se revine şi se reia.

c) Vibraţiile cu două degete

Pe şanţurile paravertebrale cervicale

Mâna dreaptă/stângă cu vârfurile degetelor fixează capul pacientului. Mâna stângă/dreaptă este suspendată la nivelul occipitalului, cu indexul şi cu mediusul pe şanţurile paravertebrale, la nivelul vertebrei C_1. Vibraţiile se efectuează pe şanţurile paravertebrale, până pe apofizele vertebrelor dorsale 6-7. Se revine şi se reia.

Pe muchia latero-laterală a occipitalului

Mâna dreaptă/stângă cu vârfurile degetelor fixează capul pacientului. Mâna stângă/dreaptă fixează indexul şi policele bilateral sub occipital (cu vârfurile spre urechi). Vibraţiile se efectuează prin tragerea degetelor pe sub occipital, până pe coloana cervicală în zona posterioară. Se revine şi se reia.

Se intercalează netezirea cu două mâini şi se trece la manevrele ajutătoare.

B. MANEVRELE COMPLEMENTARE

Manevra complementară care se efectuează este elongaţia.

Mâna dreaptă se fixează pe partea dreaptă cu podul palmei la baza cutiei craniene, urechea aflându-se în scobitura palmară, cu vârfurile degetelor orientate spre linia mediană.

Mâna stângă se fixează pe partea stângă (fig. II.146). Elongaţia se efectuează prin ridicarea capului lent şi progresiv, în funcţie de diagnostic. Relaxarea se face tot lent şi progresiv.

Numărul şi forţa elongaţiilor depind de diagnostic. Elongaţiile se pot efectua cu uşoare vibraţii, precum şi cu uşoare rotaţii stânga-dreapta.

Se intercalează netezirea cu două mâini şi se trece la mişcări.



Fig. II.146 – Elongaţii

C. PROCEDURI COMPLEMENTARE

MIŞCĂRILE

Mişcările care se efectuează sunt: pasive, pasivo-active, active, active cu încărcătură şi active cu opoziţie.

1. Mişcări pasive

a) Mişcări de flexie şi de extensie

Poziţia maseurului: în ortostatism în partea laterală dreaptă sau în stânga pacientului.

– *Mişcarea de flexie*

Mâna stângă/dreaptă se fixează pe treimea superioară a sternului. Cu mâna dreaptă/stângă fixată pe creştetul capului (fig. II.147) se efectuează mişcarea de flexie a capului (bărbia în piept), lent şi progresiv.

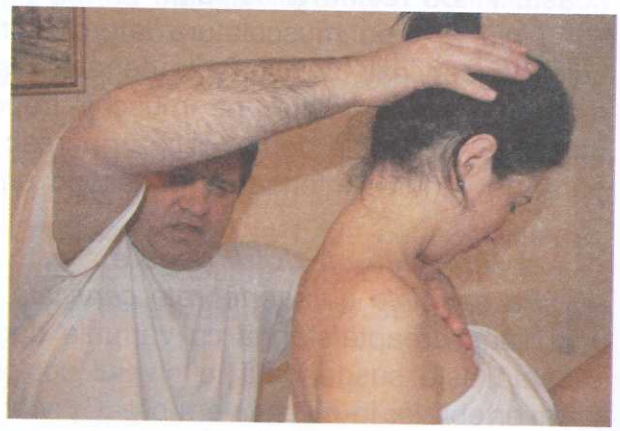

Fig. II.147 – Mişcarea de flexie

– *Mişcarea de extensie*

Mâna dreaptă/stângă se fixează pe coloana dorsală (D_1, D_2, D_3), iar mâna stângă/dreaptă pe frunte (fig. II.148). Se readuce capul la poziţia anatomică şi în continuare se efectuează extensia coloanei cervicale (capul dat pe spate), lent şi progresiv.



Fig. II.148 – Mişcarea de extensie

Prin schimbarea mâinilor la poziţia anterioară se readuce capul la poziţia anatomică. Mişcările de flexie şi de extensie se repetă de câte ori este nevoie, cu amplitudinea şi intensitatea adecvate.

b) Mişcări de rotaţie (spre dreapta şi spre stânga)

Poziţia maseurului: în ortostatism, cu faţa spre spatele pacientului.

Mâna dreaptă se fixează pe partea stângă a mandibulei pacientului, iar mâna stângă pe partea laterală dreapta a cutiei craniene (fig. II.149). Prin tragerea bărbiei cu mâna dreaptă spre umărul drept şi, prin împingerea cu mâna stângă a cutiei craniene uşor spre stânga, se efectuează mişcarea de rotaţie a capului (bărbia ajungând pe umărul drept). Mişcarea se face lent şi progresiv, până la limita dureroasă. Apoi, prin schimbarea poziţiei mâinilor (mâna stângă pe partea dreaptă a mandibulei, iar mâna dreaptă pe partea stângă a cutiei craniene) se efectuează mişcarea de revenire la poziţia iniţială şi se continuă cu rotaţia cutiei craniene spre stânga (bărbia ajungând pe umărul stâng). Mişcarea se face tot lent şi progresiv, până la limita dureroasă. Mâinile revin la poziţia anterioară şi se efectuează mişcarea de revenire a capului la poziţia anatomică.



Fig. II.149 – Rotaţia bărbiei pe umărul drept sau stâng

Rotaţiile se repetă de câte ori este nevoie, cu amplitudinea şi intensitatea adecvate.

c) Mişcări de lateralitate (spre dreapta şi spre stânga)

Mâna dreaptă se fixează pe deltoidul umărului drept şi ridică uşor umărul în sus, iar mâna stângă pe partea stângă a cutiei craniene, înclinând capul spre umărul drept (urechea dreaptă ajungând pe umărul drept). Mişcarea se face lent şi progresiv, până la limita dureroasă. Apoi, mâna stângă se fixează pe deltoidul umărului stâng şi ridică uşor umărul în sus, iar mâna dreaptă pe partea dreaptă a cutiei craniene, pe care o aduce în poziţia iniţială şi în continuare o înclină uşor spre stânga (urechea stângă ajungând pe umărul stâng). Mişcarea se face lent şi progresiv, până la limita dureroasă. Mâinile revin la poziţia anterioară şi se efectuează mişcarea de revenire a capului la poziţia anatomică.

Mişcarea de lateralitate se repetă, cu amplitudinea şi intensitatea adecvate, de câte ori este nevoie.

d) Mişcări de circumducţie (spre dreapta şi spre stânga)

Mâna stângă se fixează pe coloana dorsală (D_1, D_2, D_3), iar mâna dreaptă pe creştetul capului. Se efectuează mişcarea de circumducţie spre dreapta şi apoi spre stânga (înglobând mişcările de lateralitate, flexie, extensie şi rotaţie), cu o amplitudine cât mai mare (în funcţie de diagnostic).

2. Mişcări active

Maseurul indică pacientului să efectueze aceste mişcări, ajutat sau singur. În funcţie de diagnostic, maseurul exercită încărcătură sau opoziţie la mişcare (în cazurile de torticolis).

În anumite afecţiuni se mobilizează şi articulaţiile umerilor şi ale omoplaţilor atât pasiv, cât şi activ.

Se efectuează netezirea cu două mâini.

XV. MASAJUL ARTICULAȚIEI UMĂRULUI (CENTURA SCAPULOHUMERALĂ)

• ***Delimitare zonală***

Proximal, articulaţia umărului este delimitată de cavitatea acetabulară a omoplatului, care participă la formarea articulaţiei, iar distal, de capul humeral, care intră în cavitatea acetabulară şi formează articulaţia umărului.

• ***Descriere anatomică***

Oasele care participă la formarea articulaţiei:
– omoplatul cu cavitatea acetabulară;
– humerusul cu extremitatea proximală (capul humeral);
– articulaţia acromioclaviculară formată între oasele: acromionul şi clavicula.

Muşchii care mobilizează segmentele ce formează articulaţia (tabelul II.XV):

TABELUL II.XV

MUŞCHI	ORIGINE	INSERŢIE	ACŢIUNE
Deltoidul (fasciculele anterior, mijlociu şi posterior)	- Pe treimea externă a claviculei - Pe acromion (vârf şi marginea externă) - Pe spina scapulei	- Pe faţa supero-externă a humerusului	- Flexor al braţului - Extensor al braţului - Abductor al braţului
Coracobrahial	- Pe apofiza coracoidă	- Pe faţa antero-internă a humerusului	- Flexor al braţului - Adductor al braţului
Marele dorsal	- Pe apofizele spinoase ale vertebrelor D_7-D_{12}-L_1-L_3 şi sacrate - Ultimele 4 coaste - Pe creasta iliacă	- Pe culisa bicipitală a humerusului	- Extensor al braţului - Abductor al braţului - Rotaţie internă
Marele rotund	- Pe unghiul inferior scapular (faţa posterioară)	- Pe culisa bicipitală a humerusului	- Extensor al braţului - Adductor al braţului - Rotaţie internă
Pectoralul mare	- Pe treimea internă a claviculei - Faţa anterioară a sternului - Cartilajul primelor 6-7 coaste	- Pe culisa bicipitală a humerusului	- Adductor al braţului - Flexor al braţului - Rotaţie internă
Subspinos	- Pe fosa subspinoasă	- Pe trohiter (pe foseta mijlocie)	- Rotaţia externă a braţului
Micul rotund	- Pe cele 2/3 superioare ale feţei posterioare a marginii axilare scapulare	- Pe trohiter (pe foseta posterioară)	- Rotaţia externă a braţului

Articulaţiile:
– umărului (pluriaxială);
– acromioclaviculară (semimobilă);
– omoplatului cu cutia toracică (semimobilă).

• ***Delimitare regională***

În partea anterioară, articulaţia umărului este delimitată de hemitoracele anterior alăturat articulaţiei pe care se află originea muşchilor pectorali şi cu inserţia pe humerus, în partea posterioară, de hemitoracele posterior alăturat articulaţiei pe care se află originea muşchilor dorsali şi cu inserţia pe humerus, în partea laterală de braţ, în partea superioară de fibrele superioare ale trapezului, iar în partea inferioară, de plica axilară.

Delimitarea este mai complexă, întrucât muşchii care mobilizează segmentele care participă la formarea articulaţiei umărului sunt amplasaţi pe aceste zone, iar tendoanele lor trec peste articulaţia umărului.

ORDINEA ŞI TEHNICA DE PRELUCRARE

Tratamentul pe regiunea articulaţiilor umerilor se începe prelucrând cu toate manevrele masajului pe articulaţia umărului drept, apoi a celui stâng.

Poziţia pacientului: în decubit lateral, pe partea opusă umărului de prelucrat sau în şezut (la capătul patului ori pe scaun).

Poziţia maseurului: în ortostatism sau în şezut, în lateral faţă de umărul de prelucrat.

Poziţia pacientului şi a maseurului nu se descrie la fiecare manevră, ci numai când se schimbă.

Fiecare manevră (cu formele ei) se repetă de 3-5 ori, pe aceeaşi linie şi în cadrul aceloraşi limite (în funcţie de diagnostic).

În cadrul acestei regiuni, masajul zonal se efectuează pe articulaţia umărului, pe omoplat şi pe articulaţia acromioclaviculară, manevrele pe care se pune accentul fiind geluirea şi fricţiunea.

• *ARTICULAŢIA UMĂRULUI DREPT*

Poziţia pacientului: în şezut, pe scaun, cu mâna pe şold.

Poziţia maseurului: în ortostatism, lateral dreapta faţă de pacient.

A. MANEVRELE PRINCIPALE

1. NETEZIREA

Notă: **La femei toate manevrele se opresc deasupra sânului.**

a) Netezirea cu o mână

Linia 1 – pe grupa de muşchi anterioară a braţului, fasciculul deltoidului şi pectorali. Mâna stângă fixează braţul. Mâna dreaptă se fixează pe partea anterioară a articulaţiei cotului, cu indexul şi celelalte degete pe şanţul latero-intern dintre grupele de muşchi anterioară şi posterioară ale braţului, iar policele pe şanţul latero-extern (fig. II.150 a). Netezirea se efectuează pe grupa de muşchi anterioară a braţului, pe fasciculul anterior al deltoidului şi pe articulaţia umărului, apoi se îmbracă muşchii pectorali. Se revine şi se reia.



Fig. II.150 a – Netezirea cu o mână pe partea anterioară – linia 1

Linia 2 – pe grupa de muşchi posterioară a braţului, fasciculul deltoidului şi pe omoplat. Mâna dreaptă fixează braţul pacientului. Mâna stângă se fixează pe partea posterioară a articulaţiei cotului, cu indexul şi celelalte degete pe şanţul latero-intern dintre grupele de muşchi anterioară şi posterioară ale braţului, iar policele pe şanţul latero-extern (fig. II.150 b). Netezirea se efectuează pe grupa de muşchi posterioară a braţului, pe fasciculul posterior al deltoidului şi pe articulaţia umărului, apoi pe omoplat, până la vârful inferior. Se revine şi se reia.



Fig. II.150 b – Netezirea cu o mână pe partea posterioară – linia 2

b) Netezirea cu două mâini

Mâna dreaptă se fixează pe partea anterioară a articulaţiei cotului, iar mâna stângă pe partea posterioară. Netezirea se efectuează (concomitent cu ambele mâini) pe grupele de muşchi anterioară şi posterioară, pe deltoid (fig. II.151) şi pe articulaţia umărului, apoi cu mâna dreaptă se îmbracă muşchii pectorali, iar cu mâna stângă omoplatul. Netezirea se poate efectua şi în sens invers, cu mâna dreaptă pe pectorali, iar cu mâna stângă pe omoplat. Netezirea se efectuează (concomitent cu ambele mâini) pe pectorali, pe omoplat, pe articulaţia umărului, apoi se petrec mâinile pe deltoid. Se revine şi se reia.



Fig. II.151 – Netezirea cu două mâini

c) Netezirea cu unul şi cu mai multe degete

Linia 1 – pe partea latero-anterioară a deltoidului. Mâna stângă se poziţionează pe partea posterioară a articulaţiei umărului (fixând-o). Mâna dreaptă este suspendată cu indexul pe vârful V-ului deltoidian, pe şanţul dintre fasciculele mijlociu şi cel anterior. Netezirea se efectuează pe acesta, pe articulaţia umărului şi se continuă cu indexul şi cu mediusul pe partea anterioară a acromionului şi pe şi sub claviculă, apoi şi cu degetele 4, 5 pe spaţiile intercostale, până pe stern. Se revine şi se reia.

Linia 2 – pe partea anterioară a V-ului deltoidului. Mâna dreaptă este suspendată cu indexul la vârful V-ului deltoidian, pe şanţul anterior al acestuia. Netezirea se efectuează pe acesta, până pe articulaţia umărului. Se revine şi se reia.

Linia 3 – pe hemitoracele anterior, intercostal. Mâna dreaptă este suspendată deasupra articulaţiei umărului, cu degetele pe spaţiile intercostale. Netezirea se efectuează pe acestea, până pe stern. Se revine şi se reia.

Linia 4 – pe partea latero-posterioară (dintre fasciculele mijlociu şi posterior) a deltoidului. Mâna dreaptă se poziţionează pe partea anterioară a articulaţiei umărului (fixând-o). Mâna stângă este suspendată cu indexul pe vârful V-ului deltoidian, pe şanţul dintre fasciculele mijlociu şi cel posterior. Netezirea se efectuează pe acesta, pe articulaţia umărului şi se continuă cu indexul şi cu mediusul pe partea posterioară a acromionului şi pe muchia superioară a omoplatului, până pe vârful superior al acestuia. Se revine şi se reia.

Linia 5 – pe partea posterioară a V-ului deltoidian. Mâna stângă este suspendată cu indexul pe partea posterioară a V-ului. Netezirea se efectuează pe şanţul indicat, începând de la vârf, până pe articulaţia umărului. Se revine şi se reia.

Linia 6 – pe muchiile omoplatului:

– *Muchia axilară*

Mâna stângă/dreaptă este suspendată deasupra articulaţiei umărului, cu indexul pe partea posterioară a muchiei axilare, iar mediusul pe muchia axilară. Netezirea se efectuează pe muchie, până pe vârful inferior. Se revine şi se reia.

– *Muchia mediană*

Mâna stângă/dreaptă este suspendată deasupra vârfului superior al omoplatului, cu indexul pe muchia mediană şi cu mediusul pe partea posterioară. Netezirea se efectuează pe muchie, până pe vârful inferior. Se revine şi se reia.

Se intercalează netezirea cu două mâini şi se trece la frământatul cu o mână.

2. FRĂMÂNTATUL

a) Frământatul cu o mână

Mâna pacientului este pe şold.

Linia 1 – pe grupa de muşchi anterioară a braţului şi fasciculul anterior al deltoidului. Mâna stângă se poziţionează pe partea posterioară a braţului, fixându-l. Mâna dreaptă se fixează pe partea anterioară a articulaţiei cotului, cu indexul şi celelalte degete pe şanţul latero-intern dintre grupele de muşchi anterioară şi posterioară ale braţului, iar policele pe şanţul latero-extern (fig. II.152 a). Frământatul se efectuează (adunând concomitent cu indexul şi cu policele) pe grupa de muşchi anterioară a braţului, până la deltoid şi în continuare pe fasciculul anterior (cu policele pe şanţul dintre fasciculele deltoidului, iar cu indexul pe linia anterioară a V-ului deltoidian), până la articulaţia umărului. Se revine şi se reia.



Fig. II.152 a – Frământatul cu o mână pe partea anterioară a braţului (fasciculul anterior al deltoidului)

Linia 2 – pe pectorali. Mâna dreaptă se fixează pe hemitoracele anterior, la nivelul coastelor 5-6, cu indexul pe partea antero-laterală a pectoralilor şi cu policele pe partea latero-axilară. Frământatul se efectuează (adunând concomitent cu indexul şi cu policele) pe muşchii pectorali, până la mamelon, peste care se păşeşte, se continuă pe pectorali, până la articulaţia umărului. Se revine şi se reia.

Linia 3 – pe grupa de muşchi posterioară a braţului şi fasciculul posterior al deltoidului. Mâna dreaptă se poziţionează pe partea anterioară a braţului, fixându-l. Mâna

stângă se fixează pe partea posterioară a articulaţiei cotului, cu indexul şi celelalte degete pe şanţul latero-intern dintre grupele de muşchi anterioară şi posterioară ale braţului, iar cu policele pe şanţul latero-extern. Frământatul se efectuează (adunând concomitent cu indexul şi cu policele) pe grupa de muşchi posterioară a braţului, până la deltoid şi în continuare pe fasciculul posterior (cu policele pe şanţul dintre fasciculele deltoidului, iar cu indexul pe latura posterioară a V-ului deltoidian) (fig. II.152 b), până la articulaţia umărului. Se revine şi se reia.



Fig. II.152 b – Frământatul cu o mână pe fasciculul posterior al deltoidului

Linia 4 – pe fasciculul mijlociu al deltoidului. Mâna dreaptă se fixează pe braţ, cu indexul pe şanţul dintre fasciculele mijlociu şi cel anterior, iar cu policele pe şanţul dintre fasciculul mijlociu şi cel posterior. Frământatul se efectuează prelucrând fasciculul mijlociu al deltoidului, până la articulaţia umărului. Se revine şi se reia.

Linia 5 – pe muşchii rotundul mare şi mic. Mâna stângă se fixează pe hemitoracele drept postero-lateral, cu indexul şi celelalte degete pe omoplat, iar cu policele pe linia subaxilară mediană (fig. II.152 c). Frământatul se efectuează (adunând concomitent cu indexul şi cu policele) pe muşchii rotundul mare şi mic, până la articulaţia umărului. Se revine şi se reia.



Fig. II.152 c – Frământatul cu o mână pe partea posterioară a omoplatului

Linia 6 – pe partea superioară a cutiei toracice (fibrele trapezului). Mâna stângă se fixează pe partea superioară a articulaţiei umărului, cu policele pe partea superioară şi anterioară a fibrelor superioare ale trapezului, iar cu indexul şi celelalte degete pe partea posterioară a omoplatului. Frământatul se efectuează (adunând concomitent cu indexul şi cu policele) pe fibrele muşchiului trapez, până la unghiul costovertebral. Se revine şi se reia.

Dacă înainte nu se prelucrează partea posterioară a hemitoracelui drept, frământatul se efectuează şi pe cea de-a şaptea linie (muşchii romboidul mare şi romboidul mic).

Se intercalează netezirea cu două mâini şi se trece la frământatul cu două mâini.

b) Frământatul cu două mâini

Linia 1 – pe grupa de muşchi anterioară a braţului şi pe fasciculul anterior al deltoidului. Mâna dreaptă se fixează pe partea anterioară a articulaţiei cotului, cu indexul şi celelalte degete pe şanţul latero-intern dintre grupele de muşchi anterioară şi posterioară ale braţului, iar cu policele pe şanţul latero-extern, mâna stangă este oglinda mâinii drepte. Frământatul se efectuează (adunând concomitent cu indexurile şi cu policele) pe grupa de muşchi anterioară a braţului, până la deltoid şi în continuare pe fasciculul anterior (cu policele pe şanţul dintre fascicule, iar cu indexurile pe linia anterioară a V-ului), până la articulaţia umărului. Se revine şi se reia.

Linia 2 – pe pectorali. Mâna dreaptă se fixează pe hemitoracele anterior, la nivelul coastelor 5-6, cu indexul pe partea antero-laterală a pectoralilor, iar cu policele pe partea latero-axilară, mâna stângă fiind oglinda mâinii drepte. Frământatul se efectuează (adunând concomitent cu indexurile şi cu policele) pe muşchii pectorali, până la mamelon, peste care se păşeşte. Se continuă pe pectorali, până la articulaţia umărului. Se revine şi se reia.

Linia 3 – pe grupa de muşchi posterioară a braţului şi pe fasciculul deltoidului. Mâna stângă se fixează pe partea posterioară a articulaţiei cotului, cu indexul şi celelalte degete pe şanţul latero-intern dintre grupele de muşchi anterioară şi posterioară ale braţului, iar cu policele pe şanţul latero-extern, mâna dreaptă este oglinda mâinii stângi. Frământatul se efectuează (adunând concomitent cu indexurile şi cu policele) pe grupa de muşchi posterioară a braţului, până la deltoid şi în continuare pe fasciculul posterior (cu policele pe şanţul dintre fasciculele deltoidului, iar cu indexurile pe latura posterioară a V-ului), până la articulaţia umărului. Se revine şi se reia.

Linia 4 – pe fasciculul mijlociu al deltoidului. Mâna dreaptă se fixează pe braţ, cu indexul pe şanţul dintre fasciculul mijlociu şi cel anterior şi cu policele pe şanţul dintre fasciculul mijlociu şi cel posterior. Mâna stângă este oglinda mâinii drepte. Frământatul se efectuează prelucrând fasciculul mijlociu, până la articulaţia umărului. Se revine şi se reia.

Linia 5 – pe muşchii rotundul mare şi mic. Mâna stângă se fixează pe hemitoracele posterior şi lateral drept, cu indexul şi celelalte degete pe omoplat, iar cu policele pe linia subaxilară mediană (în deschiderea acestora aflându-se muşchii rotundul mare şi rotundul mic), mâna dreaptă fiind oglinda mâinii stângi. Frământatul se efectuează (adunând concomitent cu indexurile şi cu policele) pe muşchii rotundul mare şi mic, până la articulaţia umărului. Se revine şi se reia.

Linia 6 – pe partea superioară a cutiei toracice (fibrele trapezului). Mâna dreaptă se fixează pe partea superioară a articulaţiei umărului, cu indexul pe partea superioară şi anterioară a fibrelor trapezului, iar cu policele pe partea posterioară a omoplatului (în deschiderea acestora aflându-se fibrele superioare ale trapezului, supra- şi subspinosul), mâna stângă fiind oglinda mâinii drepte. Frământatul se efectuează (adunând concomitent cu indexurile şi cu policele) pe fibrele muşchiului trapez, până la unghiul costovertebral. Se revine şi se reia.

Dacă înainte nu se prelucrează partea posterioară a hemitoracelui drept, frământatul se efectuează şi pe cea de-a şaptea linie (muşchii romboidul mare şi romboidul mic).

Se intercalează netezirea cu două mâini şi se trece la frământatul în contratimp.

c) Frământatul în contratimp

Poziţia mâinii pacientului, a mâinilor maseurului, precum şi liniile cu limitele lor sunt identice cu cele practicate la frământatul cu două mâini.

Se intercalează netezirile specifice şi se trece la frământatul sub formă de geluire.

d) Geluirea

• *Geluirea cu unul şi cu mai multe degete*

Linia 1 – pe partea latero-anterioară a deltoidului. Mâna stângă se poziţionează pe partea posterioară a articulaţiei umărului (fixând-o). Mâna dreaptă este suspendată cu indexul pe vârful V-ului deltoidian, pe şanţul dintre fasciculele mijlociu şi cel anterior. Geluirea se efectuează pe acesta, pe articulaţia umărului, continuându-se cu indexul şi cu mediusul pe partea anterioară a acromionului şi pe şi sub claviculă, apoi şi cu degetele 4, 5 pe spaţiile intercostale, până pe stern. Se revine şi se reia.

Linia 2 – pe partea anterioară a V-ului deltoidului. Mâna dreaptă este suspendată cu indexul pe linia anterioară a V-ului şi efectuează geluirea pe aceasta, începând de la vârf, până pe articulaţia umărului. Se revine şi se reia.

Linia 3 – pe hemitoracele anterior intercostal. Mâna dreaptă se fixează pe articulaţia umărului, cu degetele 2-5 sub claviculă, pe spaţiile intercostale şi efectuează geluirea până la stern. Se revine şi se reia.

Linia 4 – pe partea latero-posterioară a deltoidului. Mâna dreaptă se poziţionează pe partea anterioară a articulaţiei umărului (fixând-o). Mâna stângă este suspendată cu indexul pe vârful V-ului deltoidian, pe şanţul dintre fasciculul mijlociu şi cel posterior. Geluirea se efectuează pe acesta, pe articulaţia umărului şi se continuă cu indexul şi cu mediusul pe partea posterioară a acromionului şi pe muchia superioară a omoplatului, până pe vârful superior al acestuia. Se revine şi se reia.

Linia 5 – pe partea posterioară a V-ului. Mâna stângă este suspendată cu indexul pe partea posterioară a V-ului. Geluirea se efectuează pe şanţul indicat, începând de la vârf, până pe articulaţia umărului. Se revine şi se reia.

Linia 6 – pe muchiile omoplatului:

– *Muchia axilară*

Mâna stângă/dreaptă este suspendată deasupra articulaţiei umărului, cu indexul pe partea posterioară a muchiei axilare şi cu mediusul pe muchia axilară. Geluirea se efectuează pe muchie, până pe vârful inferior. Se revine şi se reia.

– *Muchia mediană*

Mâna stângă/dreaptă este suspendată deasupra vârfului superior al omoplatului, cu indexul pe muchia mediană şi cu mediusul pe partea posterioară. Geluirea se efectuează pe muchie, până pe vârful inferior. Se revine şi se reia.

Se intercalează netezirile specifice şi se trece la fricţiune.

3. FRICŢIUNEA

Fricţiunea cu unul şi cu mai multe degete

Linia 1 – pe partea latero-anterioară a deltoidului. Mâna stângă se poziţionează pe partea posterioară a articulaţiei umărului (fixând-o). Mâna dreaptă este suspendată cu indexul pe vârful V-ului deltoidian, pe şanţul dintre fasciculele mijlociu şi anterior. Fricţiunea se efectuează pe acesta, pe articulaţia umărului, în continuare cu indexul şi cu mediusul pe partea anterioară a acromionului şi pe şi sub claviculă, apoi şi cu degetele 4, 5 pe spaţiile intercostale, până pe stern. Se revine şi se reia.

Linia 2 – pe partea anterioară a V-ului deltoidului. Mâna dreaptă este suspendată cu indexul pe partea anterioară a V-ului. Fricţiunea se efectuează pe aceasta, începând de la vârf, până pe articulaţia umărului. Se revine şi se reia.

Linia 3 – pe hemitoracele anterior, intercostal. Mâna dreaptă se fixează pe articulaţia umărului, cu degetele 2-5 sub claviculă, pe spaţiile intercostale. Fricţiunea se efectuează pe acestea, până pe stern. Se revine şi se reia.

Linia 4 – pe partea latero-posterioară a deltoidului. Mâna dreaptă se poziţionează pe partea anterioară a articulaţiei umărului (fixând-o). Mâna stângă este suspendată cu indexul pe vârful V-ului deltoidian, pe şanţul dintre fasciculul mijlociu şi cel posterior. Fricţiunea se efectuează pe acesta, pe articulaţia umărului şi se continuă cu indexul şi cu mediusul pe partea posterioară a acromionului şi pe muchia superioară a omoplatului, până pe vârful superior al acestuia. Se revine şi se reia.

Linia 5 – pe partea posterioară a V-ului deltoidian. Mâna stângă este suspendată cu indexul pe partea posterioară a V-ului. Fricţiunea se efectuează pe şanţul indicat, începând de la vârf, până pe articulaţia umărului. Se revine şi se reia.

Linia 6 – pe muchiile omoplatului:

– *Muchia axilară*

Mâna stângă/dreaptă este suspendată deasupra articulaţiei umărului, cu indexul pe partea posterioară a muchiei axilare şi cu mediusul pe muchia axilară. Fricţiunea se efectuează pe muchie, până pe vârful inferior. Se revine şi se reia.

– *Muchia mediană*

Mâna stângă/dreaptă este suspendată deasupra vârfului superior al omoplatului, cu indexul pe muchia mediană a omoplatului şi cu mediusul pe partea posterioară. Fricţiunea se efectuează pe muchie, până pe vârful inferior. Se revine şi se reia.

*

* *

• *MASAJUL ZONAL PE ARTICULAȚIA UMĂRULUI*

Netezirea

Netezirea cu degetele 2-5 de la ambele mâini

Mâna pacientului este pe şold. Mâinile fixează policele pe linia axilară, cu degetele 2-5 ale mâinii drepte fixate, cu ultima falangă pe acromion şi pe linia articulară anterioară, iar degetele 2-5 ale mâinii stângi fixate, cu ultima falangă pe acromion şi pe linia articulară posterioară (fig. II.153). Netezirea se efectuează (concomitent cu ambele mâini) pe liniile articulaţiei, până la plica axilară. Se revine şi reia.



Fig. II.153 – Netezirea cu degetele 2-5 ale ambelor mâini

Netezirea cu partea cubitală

Pe partea anterioară

Mâna stângă susţine braţul pacientului de la nivelul articulaţiei cotului, cu antebraţul uşor flectat, în uşoară proiecţie în faţă şi ridicat în axa articulaţiei. Mâna dreaptă cu partea cubitală se fixează sub extremitatea distală a acromionului (fig. II.154). Netezirea se efectuează pe linia articulară, până la plica axilei. Se revine şi se reia.



Fig. II.154 – Netezirea cu partea cubitală pe partea anterioară

Pe partea posterioară

Mâna dreaptă susţine braţul pacientului (de la nivelul articulaţiei cotului, cu antebraţul uşor flectat) în uşoară proiecţie în spate şi ridicat în axa articulaţiei. Mâna stângă cu partea

cubitală se fixează sub extremitatea distală a acromionului (fig. II.155). Netezirea se efectuează pe linia articulară, până la plica axilei. Se revine şi se reia.

Mâna pacientului revine pe şold.



Fig. II.155 – Netezirea cu partea cubitală pe partea posterioară

Netezirea sub formă de pieptene pe deltoid

Mâna dreaptă se fixează pe fasciculul anterior, iar mâna stângă pe fasciculul posterior (fig. II.156). Netezirea se efectuează pe fasciculele deltoidului, până la articulaţia umărului. Se revine şi se reia.



Fig. II.156 – Netezirea sub formă de pieptene

- **Geluirea**

Geluirea cu deget pe deget pe liniile articulare

Pe partea anterioară

Mâna stângă susţine braţul pacientului (de la nivelul articulaţiei cotului, cu antebraţul uşor flectat) în uşoară proiecţie în faţă şi ridicat în axa articulaţiei. Mâna dreaptă este suspendată sub nivelul axilei, cu degetele 2 şi 3 suprapuse sau alăturate pe linia articulară la nivelul axilei (partea anterioară) (fig. II.157). Geluirea se efectuează pe linia articulară, până pe partea superioară a articulaţiei. Se revine şi se reia.



Fig. II.157 – Geluirea pe linia articulară cu deget pe deget (partea anterioară)

Pe partea posterioară

Mâna dreaptă susţine braţul pacientului (de la nivelul articulaţiei cotului, cu antebraţul uşor flectat) în uşoară proiecţie în spate şi ridicat în axa articulaţiei, iar mâna stângă este suspendată sub nivelul axilei, cu degetele 2 şi 3 suprapuse pe linia articulară, la nivelul axilei (partea posterioară) (fig. II.158). Geluirea se efectuează pe linia articulară, până pe partea superioară a articulaţiei umărului. Se revine şi se reia.

Mâna pacientului revine pe şold.



Fig. II.158 – Geluirea pe partea posterioară a articulaţiei umărului

Geluirea cu degetele 2-5 de la ambele mâini pe liniile articulare

Mâinile fixează policele pe linia axilară, degetele 2-5 ale mâinii drepte pe partea anterioară a axilei şi a articulaţiei, iar degetele 2-5 ale mâinii stângi pe partea posterioară a axilei şi a articulaţiei (fig. II.159). Geluirea se efectuează (concomitent cu ambele mâini) pe liniile articulaţiei, până pe partea superioară a articulaţiei umărului. Se revine şi se reia.



Fig. II.159 – Geluirea cu degetele 2-5 de la ambele mâini pe liniile articulare

Geluirea cu policele pe linia articulară axilară

Mâna dreaptă fixează degetele 2-5 pe partea anterioară şi superioară a articulaţiei şi policele pe partea anterioară a axilei, iar mâna stângă fixează degetele pe partea posterioară a articulaţiei (fig. II.160). Geluirea se efectuează (concomitent cu ambele police) pe linia articulară axilară, până la linia mediană a axilei. Se revine şi se reia.

Se intercalează netezirile şi se trece la fricţiune.

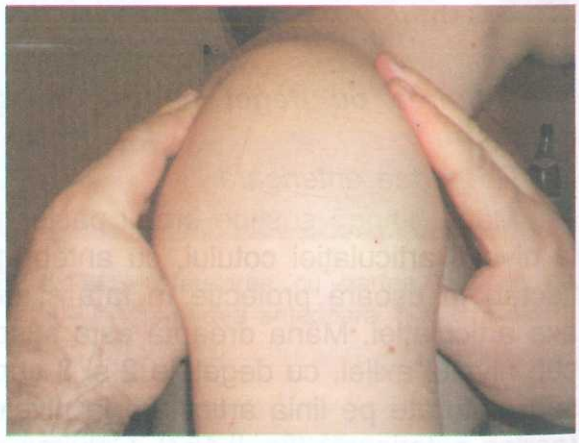

Fig. II.160 – Geluirea cu policele pe linia articulară axilară

Fricţiunea

Fricţiunea cu deget pe deget pe liniile articulare

Pe partea anterioară

Mâna stângă susţine braţul pacientului (de la nivelul articulaţiei cotului, cu antebraţul uşor flectat) în uşoară proiecţie în faţă şi ridicat în axa articulaţiei. Mâna dreaptă este suspendată sub nivelul axilei, cu degetele 2 şi 3 suprapuse sau alăturate pe linia articulară, la nivelul axilei (partea anterioară). Fricţiunea se efectuează pe linia articulară, până pe partea superioară a articulaţiei. Se revine şi se reia.

Pe partea posterioară

Mâna dreaptă susţine braţul pacientului (de la nivelul articulaţiei cotului, cu antebraţul uşor flectat) în uşoară proiecţie în spate şi ridicat în axa articulaţiei. Mâna stângă este suspendată sub nivelul axilei, cu degetele 2 şi 3 suprapuse sau alăturate pe linia articulară, la nivelul axilei (partea posterioară). Fricţiunea se efectuează pe linia articulară, până pe partea superioară a articulaţiei umărului. Se revine şi se reia.

Mâna pacientului revine pe şold.

Fricţiunea cu degetele 2-5 de la ambele mâini pe liniile articulare

Mâinile fixează policele pe linia axilară, degetele 2-5 ale mâinii drepte se fixează pe partea anterioară a axilei şi a articulaţiei, iar degetele 2-5 ale mâinii stângi pe partea posterioară a axilei şi a articulaţiei. Fricţiunea se efectuează (concomitent cu ambele mâini) pe liniile articulaţiei, până pe partea superioară a articulaţiei umărului. Se revine şi se reia.

Fricţiunea cu policele pe linia articulară axilară

Mâna dreaptă fixează degetele 2-5 pe partea anterioară şi superioară a articulaţiei şi policele pe partea anterioară a axilei, iar mâna stângă fixează degetele pe partea posterioară a articulaţiei. Fricţiunea se efectuează (concomitent cu ambele police) pe linia articulară axilară, până la linia mediană a axilei. Se revine şi se reia.

Se intercalează netezirea şi se trece la vibraţii.

Vibraţiile

Vibraţiile cu degetele 2-5 de la ambele mâini

Mâinile fixează policele pe linia axilară, degetele 2-5 (ale mâinii drepte pe partea anterioară a articulaţiei) cu ultima falangă pe acromion şi pe linia articulară, iar degetele mâinii stângi pe partea posterioară. Vibraţiile se efectuează (concomitent cu degetele ambelor mâini) pe liniile articulaţiei, până pe plica axilară. Se revine şi se reia.

Vibraţiile cu partea cubitală

Pe partea anterioară

Mâna stângă susţine braţul pacientului (de la nivelul articulaţiei cotului, cu antebraţul uşor flectat) în uşoară proiecţie în faţă şi ridicat în axa articulaţiei, iar partea cubitală a mâinii drepte se fixează sub extremitatea distală a acromionului. Vibraţiile se efectuează pe linia articulară, până pe plica axilei. Se revine şi se reia.

Pe partea posterioară

Mâna dreaptă susţine braţul pacientului (de la nivelul articulaţiei cotului, cu antebraţul uşor flectat) în uşoară proiecţie în spate, ridicat în axa articulaţiei, iar partea cubitală a mâinii stângi se fixează sub extremitatea distală a acromionului. Vibraţiile se efectuează pe linia articulară, până pe plica axilei. Se revine şi se reia. Mâna pacientului revine pe şold.

Se efectuează netezirea.

*

* *

Se intercalează netezirile specifice şi se trece la batere.

4. BATEREA

– baterea cu căuşul şi cu partea cubitală se efectuează pe musculatura de pe braţ, pe deltoid, pe musculatura pectorală, pe fibrele superioare ale trapezului şi pe omoplat;

– baterea cu pumnul se efectuează pe deltoid;

– baterea sub formă de ciupitură se efectuează pe braţ, pe toracele anterior şi posterior.

Se intercalează netezirea cu două mâini şi se trece la vibraţii.

5. VIBRAŢIILE

a) Vibraţiile cu o mână

Linia 1 – pe grupa de muşchi anterioară a braţului, pe fasciculul deltoidului şi pe pectorali. Mâna stângă fixează braţul. Mâna dreaptă se poziţionează pe partea anterioară a articulaţiei cotului, cu indexul şi celelalte degete pe şanţul latero-intern dintre grupele de muşchi anterioară şi posterioară ale braţului, iar cu policele pe şanţul latero-extern. Vibraţiile se efectuează pe grupa de muşchi anterioară a braţului, pe fasciculul anterior al deltoidului şi pe articulaţia umărului, apoi pe partea anterioară a toracelui, îmbrăcând muşchii pectorali. Se revine şi se reia.

Linia 2 – pe grupa de muşchi posterioară a braţului, pe fasciculul deltoidului şi pe omoplat. Mâna dreaptă fixează braţul. Mâna stângă se poziţionează pe partea posterioară a articulaţiei cotului, cu indexul şi celelalte degete pe şanţul latero-intern dintre grupele de muşchi anterioară şi posterioară ale braţului, iar cu policele pe şanţul latero-extern. Vibraţiile se efectuează pe grupa de muşchi posterioară a braţului, pe fasciculul posterior al deltoidului şi pe articulaţia umărului, apoi pe omoplat, până la vârful inferior. Se revine şi se reia.

b) Vibraţiile cu unul şi cu mai multe degete

Linia 1 – pe partea latero-anterioară a deltoidului. Mâna stângă se poziţionează pe partea posterioară a articulaţiei umărului (fixând-o). Mâna dreaptă este suspendată cu indexul pe vârful V-ului deltoidian, pe şanţul dintre fasciculul anterior şi cel mijlociu. Vibraţiile se efectuează pe acesta şi pe articulaţia umărului, se continuă cu indexul şi cu mediusul pe partea anterioară a acromionului şi pe şi sub claviculă, apoi şi cu degetele 4 şi 5 pe spaţiile intercostale, până pe stern. Se revine şi se reia.

Linia 2 – pe partea anterioară a V-ului deltoidului. Mâna dreaptă este suspendată cu indexul pe partea anterioară a V-ului. Vibraţiile se efectuează pe partea anterioară a V-ului, începând de la vârful V-ului, până la articulaţia umărului. Se revine şi se reia.

Linia 3 – pe hemitoracele anterior intercostal. Mâna dreaptă este suspendată deasupra articulaţiei umărului, cu degetele 2-5 sub claviculă, pe şanţurile intercostale. Vibraţiile se efectuează pe acestea, până pe stern. Se revine şi se reia.

Linia 4 – pe partea latero-posterioară a deltoidului. Mâna dreaptă se poziţionează pe partea anterioară a articulaţiei umărului (fixând-o). Mâna stângă este suspendată cu indexul pe vârful V-ului deltoidian, pe şanţul dintre fasciculul posterior şi cel mijlociu. Vibraţiile se efectuează pe acesta, pe articulaţia umărului şi se continuă cu indexul şi cu mediusul pe partea posterioară a acromionului şi pe muchia superioară a omoplatului, până pe vârful superior al acestuia. Se revine şi se reia.

Linia 5 – pe partea posterioară a V-ului deltoidian. Mâna stângă este suspendată cu indexul pe partea posterioară a V-ului. Vibraţiile se efectuează pe şanţul indicat, începând de la vârf, până pe articulaţia umărului. Se revine şi se reia.

Linia 6 – pe muchiile omoplatului:

– *Muchia axilară*

Mâna stângă/dreaptă este suspendată deasupra articulaţiei umărului, cu degetele la nivelul articulaţiei umărului, indexul pe partea posterioară a muchiei axilare, iar mediusul pe muchia axilară. Vibraţiile se efectuează pe muchie, până la vârful inferior. Se revine şi se reia.

– *Muchia mediană*

Mâna stângă/dreaptă este suspendată deasupra vârfului superior al omoplatului, cu indexul pe muchia mediană şi cu mediusul pe partea posterioară a acestuia. Vibraţiile se efectuează pe muchie, până pe vârful inferior. Se revine şi se reia.

Se intercalează netezirea cu două mâini şi se trece la manevrele ajutătoare.

B. MANEVRELE COMPLEMENTARE

Manevrele complementare care se efectuează sunt:

– rulatul şi cernutul pe braţ. Mâna pacientului este pe şold;

– tracţiunile şi tracţiunile cu scuturături pentru articulaţia umărului şi acromioclaviculară.

Se intercalează netezirea cu două mâini şi se trece la mişcări.

C. PROCEDURI COMPLEMENTARE

MIŞCĂRILE

Mişcările care se efectuează sunt: pasive, pasivo-active, active, active cu încărcătură şi active cu opoziţie.

1. Mişcări pasive

a) Mişcări de abducţie şi adducţie

Poziţia maseurului este în spatele pacientului.

Mâna stângă se poziţionează deasupra acromionului, fixând omoplatul, iar cu mâna dreaptă se prinde mâna pacientului de la nivelul articulaţiei cotului (fig. II.161) şi se efectuează mişcările de abducţie şi adducţie, până la limita dureroasă (de câte ori este nevoie).



Fig. II.161 – Mişcări pasive din articulaţia umărului

b) Mişcări de proiecţie, în faţă şi în spate (antepulsie şi retropulsie)

Mâna dreaptă mobilizează mâna pacientului pe lângă corp, în faţă şi în spate, până la limita dureroasă.

c) Mişcări de rotaţie

Mâna dreaptă se poziţionează pe articulaţia cotului, cu antebraţul uşor flectat şi ridică braţul pacientului în axa articulară, efectuând mişcările de rotaţie, în faţă şi în spate.

d) Mişcări de circumducţie

Mâna stângă se poziţionează pe acromion şi prinde (cu indexul şi cu policele) indexul şi mediusul pacientului. Mâna dreaptă se fixează pe articulaţia cotului şi efectu-

ează mişcarea de circumducţie în faţă şi în spate, cu o amplitudine cât mai mare (de câte ori este nevoie).

e) Mişcări de mobilizare a omoplatului

Mâna dreaptă se fixează pe treimea inferioară a braţului, pe care îl ridică (pentru a reduce tracţiunea omoplatului). Mâna stângă se fixează pe cutia toracică, cu indexul sub muchia mediană a omoplatului şi cu policele sub muchia axilară, şi alunecă uşor sub omoplat, pe care îl îndepărtează de pe cutia toracică şi îl mobilizează în sus, în jos şi în lateral.

Mişcarea se repetă până când pacientul simte o uşoară descongestionare (prin decontracturarea muşchiului subscapular).

Prin această mobilizare, se realizează şi mişcările din articulaţia acromioclaviculară.

2. Mişcări active

Maseurul indică pacientului să efectueze aceleaşi mişcări, ajutat sau singur. În funcţie de diagnostic, maseurul poate exercita pe braţ încărcătură adecvată sau opoziţie la mişcare.

Se efectuează netezirea cu două mâini şi se trece la masajul articulaţiei umărului stâng.

- ***ARTICULAŢIA UMĂRULUI STÂNG***

Pentru masajul umărului stâng, poziţia pacientului este în şezut.

Poziţia maseurului se schimbă din lateral dreapta, în lateral stânga faţă de pacient, ceea ce face ca liniile prelucrate la umărul drept cu mâna dreaptă să fie prelucrate la umărul stâng cu mâna stângă (şi invers). Manevrele se efectuează pe aceleaşi linii cu aceleaşi limite.

XVI. MASAJUL BRAŢULUI

• ***Delimitare zonală***

În partea distală, braţul este delimitat de linia articulaţiei cotului, iar în partea proximală, de linia articulaţiei umărului.

• ***Descriere anatomică***

Oase: humerus.

Muşchi (tabelul II.XVI):

TABELUL II.XVI

A. MUŞCHII GRUPEI ANTERIOARE DE PE BRAŢ

MUŞCHI	ORIGINE	INSERŢIE	ACŢIUNE
Bicepsul brahial	- Pe coracoidă (porţiunea scurtă) - Pe tuberculul subglenoidian (porţiunea lungă)	- Pe tuberozitatea bicipitală a radiusului	- Flexor al antebraţului - Supinator al antebraţului
Coracobrahial	- Pe apofiza coracoidă	- Pe faţa internă a humerusului	- Adductor al braţului - Flexor al braţului
Brahial (anterior)	- Pe jumătatea inferioară a feţei anterioare a humerusului	- Pe faţa anterioară a apofizei coronoide	- Flexor al antebraţului (din toate poziţiile)

B. MUŞCHII GRUPEI POSTERIOARE DE PE BRAŢ

MUŞCHI	ORIGINE	INSERŢIE	ACŢIUNE
Tricepsul brahial a. capătul lung	- Pe tuberculul scapulei	- Printr-un tendon plat pe olecran	- Extensor al antebraţului
b. capătul lateral	- Pe faţa posterioară a humerusului, în partea superioară deasupra şanţului humerusului	- Pe olecran	- Extensor al antebraţului
c. capătul medial	- În partea inferioară sub şanţul humerusului	- Pe olecran	- Extensor al antebraţului

C. MUŞCHIUL LATERAL

MUŞCHI	ORIGINE	INSERŢIE	ACŢIUNE
Deltoid (fasciculele anterior, mijlociu şi posterior)	- Pe treimea externă a claviculei - Pe acromion - Pe spina scapulei	- Pe faţa supraexternă a humerusului	- Flexor al braţului - Extensor al braţului - Abductor al braţului

Articulaţii:

– articulaţia cotului (mobilă, uniaxială sau în balama): la formarea acesteia participă osul humerus cu extremitatea distală;

– articulaţia umărului (mobilă, pluriaxială: la formarea acesteia participă osul humerus cu extremitatea proximală.

- ***Delimitare regională***

– în partea distală de articulaţia pumnului;

– în partea proximală de centura scapulară.

ORDINEA ŞI TEHNICA DE PRELUCRARE

Tratamentul pe regiunea braţelor se începe prelucrând cu toate manevrele masajului pe braţul drept, apoi pe cel stâng.

Poziţia pacientului: în decubit dorsal, în decubit lateral (dreapta sau stânga), în decubit ventral sau în şezut (la marginea patului sau pe scaun).

Poziţia maseurului: în ortostatism sau în şezut, în lateral faţă de braţul pacientului sau în faţa pacientului.

Poziţia pacientului şi a maseurului nu se descrie la fiecare manevră, ci numai când se schimbă.

Fiecare manevră (cu formele ei) se repetă de 3-5 ori, pe aceeaşi linie şi în cadrul aceloraşi limite (în funcţie de diagnostic).

În cadrul acestei regiuni, se efectuează masajul zonal pe braţ, manevrele pe care se pune accentul fiind frământatul şi fricţiunea.

- ***BRAŢUL DREPT***

Poziţia pacientului: în şezut, cu mâna pe şold sau susţinută de mâna maseurului.

Poziţia maseurului: în ortostatism, cu faţa spre regiunea de tratat.

A. MANEVRELE PRINCIPALE

1. NETEZIREA

a) Netezirea cu o mână

Linia 1 – pe grupele de muşchi de pe partea cubitală şi cea anterioară a braţului. Mâna stângă susţine mâna dreaptă a pacientului în supinaţie. Mâna dreaptă se fixează pe partea latero-internă (cubitală), la nivelul articulaţiei pumnului sau la treimea medie a antebraţului, cu policele pe şanţul dintre grupele de muşchi de pe partea anterioară, iar cu indexul şi celelalte degete pe şanţul dintre grupa de muşchi cubitală şi muchia cubitală. Netezirea se efectuează pe antebraţ şi pe articulaţia cotului. Se continuă pe partea anterioară a braţului (cu policele pe şanţul latero-extern dintre grupa de muşchi anterioară şi cea posterioară, iar cu indexul şi celelalte degete pe şanţul latero-intern) şi pe articulaţia umărului, apoi se îmbracă muşchii pectorali. Se revine şi se reia.

Linia 2 – pe grupele de muşchi de pe partea radială a antebraţului şi de pe partea posterioară a braţului. Mâna dreaptă susţine mâna pacientului în uşoară pronaţie, iar mâna stângă se fixează pe partea radială a articulaţiei pumnului sau pe treimea mijlocie a antebraţului, cu policele pe şanţul dintre grupele de muşchi de pe partea anterioară, iar cu indexul şi celelalte degete pe şanţul dintre grupa de muşchi posterioară şi cea radială. Netezirea se efectuează pe antebraţ şi pe articulaţia cotului. Se continuă pe partea posterioară a braţului (cu policele pe şanţul latero-extern dintre grupa de muşchi anterioară şi cea posterioară, iar cu indexul şi celelalte degete pe şanţul latero-intern) şi pe articulaţia umărului, apoi se îmbracă omoplatul. Se revine şi se reia.

Linia 3 – pe grupa de muşchi de pe partea posterioară a antebraţului. Mâna dreaptă susţine mâna pacientului în pronaţie. Mâna stângă se fixează pe partea posterioară a articulaţiei pumnului, cu policele pe şanţul dintre muchia anterioară a radiusului şi grupa de muşchi posterioară, iar cu indexul pe şanţul dintre muchia cubitală şi grupa de muşchi posterioară. Netezirea se efectuează pe antebraţ, până pe partea posterioară a articulaţiei cotului. Se revine şi se reia.

b) Netezirea cu două mâini pe deltoid

Poziţia mâinii pacientului: pe şold.

Mâna dreaptă se fixează pe fasciculul anterior, iar mâna stângă pe fasciculul posterior. Netezirea se efectuează pe fasciculele deltoidului. În continuare mâna dreaptă îmbracă pectoralii, iar mâna stângă, omoplatul.

Se revine şi se reia.

c) Netezirea cu patru sau cu cinci degete

Linia 1 – pe partea anterioară a antebraţului şi a braţului. Mâna stângă susţine mâna pacientului în supinaţie. Mâna dreaptă este suspendată deasupra articulaţiei pumnului, cu degetele: 5 pe şanţul dintre muchia cubitală şi grupa de muşchi cubitală, 4, 3, 2 pe şanţurile dintre muşchii de pe partea anterioară, iar 1 pe şanţul dintre muchia radială şi

grupa de muşchi radială. Netezirea se efectuează pe antebraţ şi pe articulaţia cotului. Se continuă pe partea anterioară a braţului (cu degetele: 5 pe şanţul latero-intern dintre grupa de muşchi anterioară şi cea posterioară, cu 4, 3, 2 pe şanţurile dintre muşchii şi fasciile muşchiului grupei anterioare, iar 1 pe şanţul latero-extern dintre grupa de muşchi anterioară şi cea posterioară), până pe articulaţia umărului. Se revine şi se reia.

Linia 2 – pe partea posterioară a antebraţului şi a braţului. Mâna dreaptă susţine mâna pacientului în uşoară pronaţie. Mâna stângă este suspendată deasupra articulaţiei pumnului, cu degetele: 5 pe şanţul dintre muchia cubitală şi grupa de muşchi posterioară, 4, 3, 2 pe şanţurile dintre muşchii de pe partea posterioară, iar 1 pe şanţul dintre muchia radială şi grupa de muşchi posterioară. Netezirea se efectuează pe antebraţ şi pe articulaţia cotului. Se continuă pe partea posterioară a braţului (cu degetele: 5 pe şanţul latero-intern dintre grupa de muşchi anterioară şi cea posterioară, 4, 3 şi 2 pe şanţurile dintre muşchii şi fasciile muşchiului grupei posterioare, iar 1 pe şanţul latero-extern dintre grupa de muşchi anterioară şi cea posterioară), până pe articulaţia umărului. Se revine şi se reia.

d) Netezirea sub formă de pieptene pe deltoid

Poziţia mâinii pacientului: pe şold.

Partea dorsală a mâinilor se fixează la nivelul vârfului V-ului deltoidian. Netezirea se efectuează pe fasciculele deltoidului, până la articulaţia umărului. Se revine şi se reia.

Se intercalează netezirea cu o mână şi se trece la frământatul cu o mână.

2. FRĂMÂNTATUL

a) Frământatul cu o mână

Linia 1 – pe grupele de muşchi de pe partea cubitală a antebraţului şi cea anterioară a braţului. Mâna stângă susţine mâna pacientului în supinaţie. Mâna dreaptă se fixează pe partea cubitală a articulaţiei pumnului, cu policele pe şanţul dintre grupele de muşchi de pe partea anterioară, iar cu indexul şi celelalte degete pe şanţul dintre grupa de muşchi anterioară şi muchia cubitală. Frământatul se efectuează (adunând concomitent cu indexul şi cu policele) pe musculatura grupei cubitale, până la articulaţia cotului (peste care se păşeşte). Se continuă pe musculatura grupei anterioare a braţului (cu policele pe şanţul latero-extern dintre grupa de muşchi anterioară şi cea posterioară, iar cu indexul şi celelalte degete pe şanţul latero-intern), până la V-ul deltoidian, apoi pe fasciculul anterior al deltoidului, până la articulaţia umărului şi pe pectorali. Se revine şi se reia.

Linia 2 – pe grupele de muşchi de pe partea radială a antebraţului şi cea posterioară a braţului. Mâna dreaptă susţine mâna pacientului în uşoară pronaţie. Mâna stângă se fixează pe partea radială a articulaţiei pumnului, cu policele pe şanţul dintre grupele de muşchi de pe partea anterioară, iar cu indexul şi celelalte degete pe şanţul dintre grupa de muşchi posterioară şi cea anterioară. Frământatul se efectuează (adunând conco-

mitent cu indexul şi cu policele) pe musculatura grupei radiale, până la articulaţia cotului (peste care se păşeşte). Se continuă pe musculatura grupei posterioare a braţului (cu policele pe şanţul latero-extern dintre grupa de muşchi anterioară şi cea posterioară, iar cu indexul şi celelalte degete pe şanţul latero-intern), până la V-ul deltoidian, apoi pe deltoid (cu policele pe şanţul dintre fasciculele deltoidului şi cu indexul şi celelalte degete pe partea latero-posterioară a deltoidului), până la articulaţia umărului şi pe musculatura de pe omoplat. Se revine şi se reia.

Linia 3 – pe grupa de muşchi de pe partea posterioară a antebraţului. Mâna dreaptă susţine mâna pacientului în pronaţie. Mâna stângă se fixează pe partea posterioară a articulaţiei pumnului, cu policele pe şanţul dintre muchia radiusului şi grupa de muşchi posterioară, iar cu indexul pe şanţul dintre muchia cubitală şi grupa de muşchi posterioară. Frământatul se efectuează (adunând concomitent cu indexul şi cu policele) pe musculatura grupei posterioare de pe antebraţ, până la partea posterioară a articulaţiei cotului. Se revine şi se reia.

Se intercalează netezirea cu o mână pe cele 3 linii şi se trece la frământatul cu două mâini.

b) Frământatul cu două mâini

Poziţia mâinii pacientului: pe coapsă, în supinaţie.

Linia 1 – pe grupele de muşchi de pe partea cubitală a antebraţului şi cea anterioară a braţului. Mâna dreaptă se fixează pe partea cubitală a articulaţiei pumnului (cu policele pe şanţul dintre grupele de muşchi de pe partea anterioară, iar cu indexul şi celelalte degete pe şanţul dintre grupa de muşchi anterioară şi muchia cubitală), mâna stângă fiind oglinda mâinii drepte. Frământatul se efectuează (adunând concomitent cu indexurile şi cu policele) pe musculatura grupei cubitale, până la articulaţia cotului (peste care se păşeşte). Se continuă pe musculatura grupei anterioare a braţului (cu policele pe şanţul latero-extern dintre grupa de muşchi anterioară şi cea posterioară, iar cu indexurile şi celelalte degete pe şanţul latero-intern), până la V-ul deltoidian, apoi pe fasciculul anterior al deltoidului, până la articulaţia umărului şi pe pectorali. Se revine şi se reia.

Linia 2 – pe grupele de muşchi de pe partea radială a antebraţului şi cea posterioară a braţului. Mâna dreaptă se fixează pe partea radială a articulaţiei pumnului, cu indexul pe şanţul dintre grupele de muşchi de pe partea anterioară, iar cu policele pe şanţul dintre grupa de muşchi radială şi muchia radială, mâna stângă fiind oglinda mâinii drepte. Frământatul se efectuează (adunând concomitent cu indexurile şi cu policele) pe musculatura grupei radiale, până la articulaţia cotului (peste care se păşeşte). Se continuă, prin rotirea mâinilor, pe musculatura grupei posterioare a braţului (cu policele pe şanţul latero-extern dintre grupa de muşchi anterioară şi cea posterioară, iar cu indexurile şi celelalte degete pe şanţul latero-intern), până la V-ul deltoidian, apoi pe deltoid (cu policele pe şanţul dintre fasciculele deltoidului, iar cu indexurile şi celelalte degete pe partea latero-posterioară a deltoidului), până la articulaţia umărului şi pe musculatura de pe omoplat. Se revine şi se reia.

Linia 3 – pe grupa de muşchi de pe partea posterioară a antebraţului. Mâna pacientului este pe coapsă, în pronaţie. Mâna dreaptă se fixează pe partea posterioară a articulaţiei pumnului pacientului, cu indexul pe şanţul dintre muchia radiusului şi grupa de muşchi posterioară, iar cu policele pe şanţul dintre muchia cubitală şi grupa de muşchi posterioară. Mâna stângă este oglinda mâinii drepte. Frământatul se efectuează (adunând concomitent cu indexurile şi cu policele) pe musculatura grupei posterioare de pe antebraţ, până la partea posterioară a articulaţiei cotului. Se revine şi se reia.

Se intercalează netezirea cu o mână pe cele 3 linii şi se trece la frământatul în contratimp.

c) Frământatul în contratimp

Poziţia mâinii pacientului, a maseurului şi a mâinilor acestuia, precum şi liniile cu limitele lor sunt identice cu cele practicate la frământatul cu două mâini.

Se intercalează netezirile specifice şi se trece la frământatul sub formă de geluire.

d) Geluirea

• *Geluirea cu patru sau cu cinci degete*

Linia 1 – pe partea anterioară a antebraţului şi a braţului. Mâna stângă susţine mâna pacientului în supinaţie. Mâna dreaptă este suspendată deasupra articulaţiei pumnului (cu degetele: 5 pe şanţul dintre muchia cubitală şi grupa de muşchi cubitală, 4, 3, 2 pe şanţurile dintre muşchii de pe partea anterioară, iar 1 pe şanţul dintre muchia radială şi grupa de muşchi radială). Geluirea se efectuează pe antebraţ şi pe articulaţia cotului. Se continuă pe partea anterioară a braţului (cu degetele: 5 pe şanţul latero-intern dintre grupa de muşchi anterioară şi cea posterioară, 4, 3, 2 pe şanţurile dintre muşchii şi fasciile muşchiului grupei anterioare, iar 1 pe şanţul latero-extern dintre grupa de muşchi anterioară şi cea posterioară), până pe articulaţia umărului şi apoi pe spaţiile intercostale ale toracelui anterior. Se revine şi se reia.

Linia 2 – pe partea posterioară a antebraţului şi a braţului. Mâna dreaptă susţine mâna pacientului în uşoară pronaţie. Mâna stângă este suspendată deasupra articulaţiei pumnului (cu degetele: 5 pe şanţul dintre muchia cubitală şi grupa de muşchi posterioară, 4, 3, 2 pe şanţurile dintre muşchii de pe partea posterioară, iar 1 pe şanţul dintre muchia radială şi grupa de muşchi posterioară). Geluirea se efectuează pe antebraţ şi pe articulaţia cotului. Se continuă pe partea posterioară a braţului (cu degetele: 5 pe şanţul latero-intern dintre grupa de muşchi anterioară şi cea posterioară, 4, 3 şi 2 pe şanţurile dintre muşchii şi fasciile muşchiului grupei posterioare, iar 1 pe şanţul latero-extern dintre grupa de muşchi anterioară şi cea posterioară), până pe articulaţia umărului şi apoi pe omoplat. Se revine şi se reia.

Geluirea pe şanţurile dintre fasciculele deltoidului

Poziţia mâinii pacientului: pe şold.

Linia 1 – pe partea posterioară. Mâna dreaptă/ stângă este suspendată cu degetele 2 şi 3 fixate la vârful V-ului. Geluirea se efectuează pe latura posterioară a V-ului deltoidian, până pe articulaţia umărului. Se revine şi reia.

Linia 2 – pe partea anterioară. Mâna stângă/dreaptă este suspendată cu degetele 2 şi 3 pe vârful V-ului deltoidian. Geluirea se efectuează pe latura anterioară a V-ului, până pe articulaţia umărului. Se revine şi se reia.

Linia 3 – pe şanţurile laterale dintre fasciculele deltoidului. Mâna stângă/dreaptă este suspendată cu degetul 2 pe şanţul dintre fasciculul mijlociu şi cel posterior, iar cu degetul 3 pe şanţul dintre fasciculul mijlociu şi cel anterior. Geluirea se efectuează pe şanţurile indicate, până pe articulaţia umărului. Se revine şi se reia.

Se intercalează netezirile specifice şi se trece la fricţiune.

3. FRICŢIUNEA

a) Fricţiunea cu patru sau cu cinci degete

Linia 1 – pe partea anterioară a antebraţului şi a braţului. Mâna stângă susţine mâna pacientului în supinaţie. Mâna dreaptă este suspendată deasupra articulaţiei pumnului (cu degetele: 5 pe şanţul dintre muchia cubitală şi grupa de muşchi cubitală, 4, 3, 2 pe şanţurile dintre muşchii de pe partea anterioară, iar 1 pe şanţul dintre muchia radială şi grupa de muşchi radială). Fricţiunea se efectuează pe antebraţ şi pe articulaţia cotului. Se continuă pe partea anterioară a braţului (cu degetele: 5 pe şanţul latero-intern dintre grupa de muşchi anterioară şi cea posterioară, 4, 3, 2 pe şanţurile dintre muşchii şi fasciile muşchiului grupei anterioare, iar 1 pe şanţul latero-extern dintre grupa de muşchi anterioară şi cea posterioară), până pe articulaţia umărului, apoi pe spaţiile intercostale de pe toracele anterior. Se revine şi se reia.

Linia 2 – pe partea posterioară a antebraţului şi a braţului. Mâna dreaptă susţine mâna pacientului în uşoară pronaţie. Mâna stângă este suspendată deasupra articulaţiei pumnului (cu degetele: 5 pe şanţurile dintre muchia cubitală şi grupa de muşchi posterioară, 4, 3, 2 pe şanţurile dintre muşchii de pe partea posterioară, iar 1 pe şanţul dintre muchia radială şi grupa de muşchi posterioară). Fricţiunea se efectuează pe antebraţ şi pe articulaţia cotului. Se continuă pe partea posterioară a braţului (cu degetele: 5 pe şanţul latero-intern dintre grupa de muşchi anterioară şi cea posterioară, 4, 3 şi 2 pe şanţurile dintre muşchii şi fasciile muşchiului grupei posterioare, iar 1 pe şanţul latero-extern dintre grupa de muşchi anterioară şi cea posterioară), până pe articulaţia umărului şi apoi pe omoplat. Se revine şi se reia.

b) Fricţiunea pe şanţurile dintre fasciculele deltoidului

Linia 1 – pe partea posterioară. Mâna pacientului este pe şold. Mâna dreaptă/stângă este suspendată cu degetele 2 şi 3 fixate la vârful V-ului. Fricţiunea se efectuează pe latura posterioară a V-ului deltoidian, până pe articulaţia umărului. Se revine şi se reia.

Linia 2 – pe partea anterioară. Mâna stângă/dreaptă este suspendată cu degetele 2 şi 3 pe vârful V-ului deltoidian. Fricţiunea se efectuează pe latura anterioară a V-ului, până pe articulaţia umărului. Se revine şi se reia.

Linia 3 – pe şanţurile laterale dintre fasciculele deltoidului. Mâna stângă/dreaptă este suspendată cu degetul 2 pe şanţul dintre fasciculul mijlociu şi cel posterior, iar cu degetul 3 pe şanţul dintre fasciculul mijlociu şi cel anterior. Pe şanţurile indicate, fricţiunea se efectuează până pe articulaţia umărului. Se revine şi se reia.

Se intercalează netezirile specifice şi se trece la batere.

4. BATEREA

Poziţia mâinii pacientului: pe şold sau întinsă, susţinută de mâna stângă/dreaptă a maseurului:

– baterea cu partea cubitală şi sub formă de ciupitură se efectuează pe partea anterioară şi posterioară a braţului şi a antebraţului, păşindu-se peste articulaţia cotului;

– baterea cu pumnul se efectuează pe deltoid.

Se intercalează netezirea cu o mână şi se trece la vibraţii.

5. VIBRAŢIILE

a) Vibraţiile cu o mână

Linia 1 – pe grupele de muşchi de pe partea cubitală a antebraţului şi cea anterioară a braţului. Mâna stângă susţine mâna pacientului în supinaţie. Mâna dreaptă se fixează pe partea cubitală, la nivelul articulaţiei pumnului, cu policele pe şanţul dintre grupele de muşchi de pe partea anterioară, iar cu indexul şi celelalte degete pe şanţul dintre grupa de muşchi anterioară şi muchia cubitală. Vibraţiile se efectuează pe antebraţ şi pe articulaţia cotului. Se continuă pe musculatura grupei anterioare a braţului (cu policele pe şanţul latero-extern dintre grupele de muşchi anterioară şi cea posterioară, iar cu indexul şi celelalte degete pe şanţul latero-intern), pe fasciculul anterior al deltoidului şi pe articulaţia umărului, apoi pe muşchii pectorali. Se revine şi se reia.

Linia 2 – pe grupele de muşchi de pe partea radială a antebraţului şi cea posterioară a braţului. Mâna dreaptă susţine mâna pacientului în uşoară pronaţie. Mâna stângă se fixează pe articulaţia pumnului, cu policele pe şanţul dintre grupele de muşchi de pe partea anterioară, iar cu indexul şi celelalte degete pe şanţul dintre grupele de muşchi posterioară şi cea radială. Vibraţiile se efectuează pe antebraţ şi pe articulaţia cotului. Se continuă pe musculatura grupei posterioare a braţului (cu policele pe şanţul latero-extern dintre grupa de muşchi anterioară şi cea posterioară, iar cu indexul şi celelalte degete pe şanţul latero-intern), pe fasciculul posterior al deltoidului şi pe articulaţia umărului, apoi se îmbracă omoplatul. Se revine şi se reia.

Linia 3 – pe grupa de muşchi de pe partea posterioară a antebraţului. Mâna dreaptă susţine mâna pacientului în uşoară pronaţie. Mâna stângă se fixează pe partea posterioară a articulaţiei pumnului, cu policele pe şanţul dintre muchia radiusului şi grupa de

muşchi posterioară, iar cu indexul pe şanţul dintre muchia cubitală şi grupa de muşchi posterioară. Vibraţiile se efectuează pe antebraţ, până pe partea posterioară a articulaţiei cotului. Se revine şi se reia.

b) Vibraţiile cu patru sau cu cinci degete

Linia 1 – pe partea anterioară a antebraţului şi a braţului. Mâna stângă susţine mâna pacientului în supinaţie. Mâna dreaptă este suspendată deasupra articulaţiei pumnului (cu degetele: 5 pe şanţul dintre muchia cubitală şi grupa de muşchi cubitală, 4, 3, 2 pe şanţurile dintre muşchii de pe partea anterioară, iar 1 pe şanţul dintre muchia radială şi grupa de muşchi radială). Vibraţiile se efectuează pe antebraţ şi pe articulaţia cotului. Se continuă pe braţ (cu degetele: 5 pe şanţul latero-intern dintre grupa de muşchi anterioară şi cea posterioară, 4, 3, 2 pe şanţurile dintre muşchii şi fasciile muşchiului grupei anterioare, iar 1 pe şanţul latero-extern dintre grupa de muşchi anterioară şi cea posterioară) şi pe articulaţia umărului, apoi pe spaţiile intercostale de pe toracele anterior. Se revine şi se reia.

Linia 2 – pe partea posterioară a antebraţului şi a braţului. Mâna dreaptă susţine mâna pacientului în uşoară pronaţie. Mâna stângă este suspendată deasupra articulaţiei pumnului (cu degetele: 5 pe şanţul dintre muchia cubitală şi grupa de muşchi posterioară, 4, 3, 2 pe şanţurile dintre muşchii de pe partea posterioară, iar 1 pe şanţul dintre muchia radială şi grupa de muşchi posterioară). Vibraţiile se efectuează pe antebraţ şi pe articulaţia cotului. Se continuă pe partea posterioară a braţului (cu degetele: 5 pe şanţul latero-intern dintre grupa de muşchi anterioară şi cea posterioară, 4, 3, 2 pe şanţurile dintre muşchii şi fasciile muşchiului grupei posterioare, iar 1 pe şanţul latero-extern dintre grupa de muşchi anterioară şi cea posterioară) şi pe articulaţia umărului, apoi pe omoplat. Se revine şi se reia.

c) Vibraţiile pe şanţurile dintre fasciculele deltoidului

Poziţia mâinii pacientului: pe şold.

Linia 1 – pe partea posterioară. Mâna dreaptă/stângă este suspendată cu degetele 2 şi 3 fixate pe vârful V-ului deltoidian. Vibraţiile se efectuează pe latura posterioară a V-ului, până pe articulaţia umărului. Se revine şi se reia.

Linia 2 – pe partea anterioară. Mâna stângă/dreaptă este suspendată cu degetele 2 şi 3 pe vârful V-ului deltoidian. Vibraţiile se efectuează pe latura anterioară a V-ului, până pe articulaţia umărului. Se revine şi se reia.

Linia 3 – pe şanţurile laterale dintre fasciculele deltoidului. Mâna stângă/dreaptă este suspendată cu degetul 2 pe şanţul dintre fasciculul mijlociu şi cel posterior, iar cu degetul 3 pe şanţul dintre fasciculul mijlociu şi cel anterior. Vibraţiile se efectuează pe şanţurile indicate, până pe articulaţia umărului. Se revine şi se reia.

Se intercalează netezirea cu o mână şi se trece la manevrele ajutătoare.

B. MANEVRELE COMPLEMENTARE

Manevrele complementare care se efectuează sunt:
– rulatul şi cernutul pe braţ şi antebraţ. Mâna pacientului este pe şold;
– tracţiunile şi tracţiunile cu scuturături pentru articulaţia umărului şi a cotului.
Se intercalează netezirea cu o mână şi se trece la mişcări.

C. PROCEDURI COMPLEMENTARE

MIŞCĂRILE

Mişcările care se efectuează sunt: pasive, pasivo-active, active, active cu încărcătură şi active cu opoziţie.

1. Mişcări pasive

a) Mişcări din articulaţia cotului

Poziţia maseurului: în lateral dreapta faţă de pacient.

– Flexia antebraţului pe braţ

Mâna stângă fixează braţul. Mâna dreaptă se fixează pe partea dorsală a articulaţiei pumnului şi flectează antebraţul pe braţ, lent şi progresiv, după care îl readuce la poziţia iniţială.

– Extensia antebraţului pe braţ

Mâna stângă fixează braţul. Mâna dreaptă se fixează pe partea anterioară a articulaţiei pumnului şi efectuează extensia antebraţului pe braţ, lent şi progresiv, până la limita dureroasă. Se revine la poziţia iniţială.

Se repetă mişcările de câte ori este nevoie (în funcţie de diagnostic).

b) Mişcări din articulaţia umărului

Poziţia maseurului: în spatele pacientului.

– Mişcări de abducţie şi adducţie

Mâna stângă se poziţionează deasupra acromionului şi fixează omoplatul. Mâna dreaptă prinde articulaţia cotului şi efectuează mişcările de abducţie şi adducţie, până la limita dureroasă (de câte ori este nevoie).

– Mişcări de proiecţie, în faţă şi în spate (antepulsie şi retropulsie)

Mâna pacientului se mobilizează în faţă şi în spate, până la limita dureroasă.

– *Mişcări de rotaţie*

Mâna stângă fixează în continuare omoplatul. Mâna dreaptă se fixează pe articulaţia cotului (cu antebraţul uşor flectat pe braţ), ridică braţul pacientului în axa articulară şi efectuează mişcări de rotaţie a braţului, în faţă şi în spate.

– *Mişcări de circumducţie*

Mâna stângă fixează omoplatul cu indexul şi cu policele, prinde indexul şi mediusul pacientului. Mâna dreaptă se fixează pe articulaţia cotului şi efectuează mişcarea de circumducţie, în faţă şi în spate, cu o amplitudine cât mai mare (de câte ori este nevoie).

– *Mobilizarea omoplatului*

Mâna dreaptă se fixează pe treimea inferioară a braţului, pe care îl ridică (pentru a reduce tracţiunea omoplatului). Mâna stângă se fixează pe cutia toracică, cu indexul sub muchia mediană a omoplatului, iar cu policele sub muchia axilară şi alunecă uşor sub omoplat, îndepărtându-l de cutia toracică şi mobilizându-l în sus, în jos şi în lateral. Mişcarea se repetă până când pacientul simte o uşoară descongestionare, prin decontracturarea muşchiului subscapular.

Prin această mobilizare, se realizează şi mişcările din articulaţia acromioclaviculară.

2. Mişcări active

Maseurul indică pacientului să efectueze mişcările ajutat sau singur. În funcţie de diagnostic maseurul exercită încărcătură sau opoziţie la mişcare. Mişcările se repetă de câte ori este nevoie.

Se efectuează netezirea cu o mână şi se trece la masajul braţului stâng.

• *BRAŢUL STÂNG*

Pentru masajul braţului stâng, poziţia pacientului este identică cu cea de la masajul braţului drept.

Poziţia maseurului se schimbă din partea laterală dreaptă, în partea laterală stângă, ceea ce face ca liniile prelucrate la braţul drept cu mâna dreaptă să fie prelucrate la braţul stâng cu mâna stângă (şi invers). Manevrele se efectuează pe aceleaşi linii cu aceleaşi limite.

XVII. MASAJUL ARTICULAŢIEI COTULUI

• ***Delimitare zonală***

În partea distală, articulaţia cotului este delimitată de extremitatea proximală a osului cubitus, iar în partea proximală, de extremitatea distală a osului humerus.

• ***Descriere anatomică***

Oasele care participă la formarea articulaţiei:

– humerus cu extremitatea distală;

– cubitus cu extremitatea proximală.

Muşchii care mobilizează segmentul din articulaţia cotului (antebraţul) (tabelul II.XVII):

TABELUL II.XVII

MUŞCHI	ORIGINE	INSERŢIE	ACŢIUNE
Bicepsul brahial	- Pe coracoidă (porţiunea scurtă) - Pe tuberculul subglenoidian (porţiunea lungă)	- Pe tuberozitatea bicipitală a radiusului	- Flexor al antebraţului - Supinator
Brahial (anterior)	- Pe jumătatea inferioară a feţei anterioare a humerusului	- Pe faţa anterioară a apofizei coronoide	- Flexor al antebraţului (în toate poziţiile)
Brahioradial (lungul supinator)	- Pe treimea inferioară a humerusului	- Pe stiloida radială	- Flexor al antebraţului - Pronosupinator
Tricepsul brahial (lunga porţiune, vastul extern şi intern)	- Pe tuberozitatea subglenoidiană a scapulei (pentru lunga porţiune) - Pe faţa posterioară a humerusului (pentru vastul extern şi intern)	- Pe olecran	- Extensor al antebraţului

Articulaţii:

– articulaţia cotului (humeroulnară): mobilă, uniaxială sau în balama;

– articulaţia radioulnară, mobilă, uniaxială (care se află în partea inferioară a articulaţiei cotului, din care se efectuează mişcările de pronaţie şi supinaţie);

– în partea inferioară a articulaţiei cotului se află articulaţia radioulnară (pentru mişcarea de pronaţie şi supinaţie a antebraţului).

• ***Delimitare regională***

În partea distală, de articulaţia pumnului, iar în partea proximală, de articulaţia umărului.

ORDINEA ŞI TEHNICA DE PRELUCRARE

Tratamentul pe regiunea articulaţiilor coatelor se începe prelucrând cu toate manevrele masajului pe articulaţia cotului drept, apoi a celui stâng.

Poziţia pacientului: în decubit dorsal, lateral (dreapta sau stânga), în decubit ventral sau în şezut.

Poziţia maseurului: în ortostatism sau în şezut, în lateral faţă de articulaţia cotului care se prelucrează sau în faţa pacientului.

Poziţia pacientului şi a maseurului nu se descrie la fiecare manevră, ci numai când se schimbă.

Fiecare manevră (cu formele ei) se repetă de 3-5 ori, pe aceeaşi linie şi în cadrul aceloraşi limite (în funcţie de diagnostic).

În cadrul acestei regiunii, se efectuează masajul zonal pe articulaţia cotului, manevrele pe care se pune accentul fiind geluirea şi fricţiunea.

• ***ARTICULAŢIA COTULUI DREPT***

Poziţia pacientului: în şezut.

Poziţia maseurului: în ortostatism, în faţa pacientului.

A. MANEVRELE PRINCIPALE

1. NETEZIREA

a) Netezirea cu o mână

Linia 1 – pe grupele de muşchi de pe partea cubitală a antebraţului şi de pe cea anterioară a braţului. Mâna stângă susţine mâna pacientului în supinaţie. Mâna dreaptă fixează partea cubitală a articulaţiei pumnului (cu policele pe şanţul dintre grupele de muşchi de pe partea anterioară, iar cu indexul şi celelalte degete pe şanţul dintre grupa de muşchi anterioară şi muchia cubitală). Netezirea se efectuează pe antebraţ şi pe articulaţia cotului. Se continuă pe partea anterioară a braţului (cu policele pe şanţul latero-extern dintre grupa de muşchi anterioară şi cea posterioară, iar indexul şi celelalte degete pe şanţul latero-intern), până pe articulaţia umărului. Se revine şi se reia.

Linia 2 – pe grupele de muşchi de pe partea radială a antebraţului şi de pe partea posterioară a braţului. Mâna dreaptă susţine mâna pacientului în uşoară pronaţie. Mâna stângă fixează partea radială a articulaţiei pumnului, cu policele pe şanţul dintre grupele de muşchi de pe partea anterioară, iar cu indexul şi celelalte degete pe şanţul dintre grupa de muşchi anterioară şi cea posterioară. Netezirea se efectuează pe antebraţ şi pe articulaţia cotului. Se continuă pe partea posterioară a braţului (cu policele pe şanţul latero-extern dintre grupa de muşchi anterioară şi cea posterioară, iar cu indexul şi celelalte degete pe şanţul latero-intern), până pe articulaţia umărului. Se revine şi se reia.

Linia 3 – pe grupa de muşchi posterioară a antebraţului. Mâna dreaptă susţine mâna pacientului în pronaţie. Mâna stângă se fixează pe partea posterioară a articulaţiei pumnului, cu policele pe şanţul dintre grupa de muşchi radială şi cea posterioară, iar cu indexul pe şanţul dintre muchia cubitală şi grupa de muşchi posterioară. Netezirea se efectuează pe antebraţ şi pe articulaţia cotului. Se revine şi se reia.

b) Netezirea cu patru sau cu cinci degete

Linia 1 – pe partea anterioară a antebraţului şi a braţului. Mâna stângă susţine mâna pacientului în supinaţie. Mâna dreaptă este suspendată deasupra articulaţiei pumnului (cu degetele: 5 pe şanţul dintre muchia cubitală şi grupa de muşchi cubitală, 4, 3, 2 pe şanţurile dintre muşchii grupelor anterioare, iar 1 pe şanţul dintre muchia radială şi grupa de muşchi radială). Netezirea se efectuează pe antebraţ şi pe articulaţia cotului. Se continuă pe partea anterioară a braţului (cu degetele: 5 pe şanţul latero-intern dintre grupa de muşchi anterioară şi cea posterioară, 4, 3, 2 pe şanţurile dintre muşchii şi fasciile muşchiului grupei anterioare, iar 1 pe şanţul latero-extern dintre grupa de muşchi anterioară şi cea posterioară), până pe articulaţia umărului. Se revine şi se reia.

Linia 2 – pe partea posterioară a antebraţului şi a braţului. Mâna dreaptă susţine mâna pacientului în uşoară pronaţie. Mâna stângă este suspendată deasupra articulaţiei pumnului (cu degetele: 5 pe şanţul dintre muchia cubitală şi grupa de muşchi posterioară, 4, 3, 2 pe şanţurile dintre muşchii grupei posterioare, iar 1 pe şanţul dintre muchia radială şi grupa de muşchi posterioară). Netezirea se efectuează pe antebraţ şi pe articulaţia cotului. Se continuă pe partea posterioară a antebraţului (cu degetele: 5 pe şanţul latero-intern dintre grupa de muşchi anterioară şi cea posterioară, 4, 3 şi 2 pe şanţurile dintre muşchii şi fasciile muşchiului grupei posterioare, iar degetul 1 pe şanţul latero-extern dintre grupele de muşchi anterioară şi cea posterioară), până pe articulaţia umărului. Se revine şi se reia.

Se intercalează netezirea cu o mână şi se trece la frământatul cu o mână.

2. FRĂMÂNTATUL

a) Frământatul cu o mână

Linia 1 – pe grupele de muşchi de pe partea cubitală a antebraţului şi de pe cea anterioară a braţului. Mâna stângă susţine mâna pacientului în supinaţie. Mâna dreaptă

se fixează pe partea cubitală a articulaţiei pumnului, cu policele pe şanţul dintre grupele de muşchi de pe partea anterioară, iar cu indexul şi celelalte degete pe şanţul dintre grupa de muşchi cubitală şi muchia cubitală. Frământatul se efectuează (adunând concomitent cu indexul şi cu policele) pe musculatura grupei cubitale, până la articulaţia cotului (peste care se păşeşte). Se continuă pe musculatura grupei anterioare a braţului (cu policele pe şanţul latero-extern dintre grupa de muşchi anterioară şi cea posterioară, iar cu indexul şi celelalte degete pe şanţul latero-intern), până la V-ul deltoidian şi în continuare pe fascia anterioară a deltoidului, până la articulaţia umărului. Se revine şi se reia.

Linia 2 – pe grupele de muşchi de pe partea radială a antebraţului şi posterioară a braţului. Mâna dreaptă susţine mâna pacientului în uşoară pronaţie. Mâna stângă se fixează pe partea radială a articulaţiei pumnului, cu policele pe şanţul dintre grupele de muşchi de pe partea anterioară, iar cu indexul şi celelalte degete pe şanţul dintre grupa de muşchi radială şi cea posterioară. Frământatul se efectuează (adunând concomitent cu indexul şi cu policele) pe musculatura grupei radiale, până la articulaţia cotului (peste care se păşeşte). Se continuă pe musculatura grupei posterioare a braţului (cu policele pe şanţul latero-extern dintre grupa de muşchi anterioară şi cea posterioară, iar cu indexul şi celelalte degete pe şanţul latero-intern), până la V-ul deltoidian, apoi pe fascia posterioară a deltoidului, până la articulaţia umărului. Se revine şi se reia.

Linia 3 – pe grupa de muşchi posterioară a antebraţului. Mâna dreaptă susţine mâna pacientului în pronaţie, mâna stângă se fixează pe partea posterioară a articulaţiei pumnului, cu policele pe şanţul dintre grupa de muşchi radială şi cea posterioară, iar cu indexul şi celelalte degete pe şanţul dintre muchia cubitală şi grupa de muşchi posterioară. Frământatul se efectuează (adunând concomitent cu indexul şi cu policele) pe musculatura grupei posterioare de pe antebraţ, până la articulaţia cotului. Se revine şi se reia.

Se intercalează netezirea cu o mână pe cele 3 linii şi se trece la frământatul cu două mâini.

b) Frământatul cu două mâini

Poziţia maseurului: lateral faţă de pacient.

Poziţia mâinii pacientului: pe şold sau pe coapsă, în supinaţie.

Linia 1 – pe grupele de muşchi de pe partea cubitală a antebraţului şi de pe cea anterioară a braţului. Mâna dreaptă se fixează pe partea cubitală a articulaţiei pumnului, cu policele pe şanţul dintre grupele de muşchi de pe partea anterioară, iar cu indexul şi celelalte degete pe şanţul dintre grupa de muşchi cubitală şi muchia cubitală, mâna stângă fiind oglinda mâinii drepte. Frământatul se efectuează (adunând concomitent cu indexurile şi cu policele) pe musculatura grupei cubitale, până la articulaţia cotului (peste care se păşeşte). Se continuă pe musculatura grupei anterioare a braţului (cu policele pe şanţul latero-extern dintre grupa de muşchi anterioară şi cea posterioară, iar cu indexurile şi celelalte degete pe şanţul latero-intern), până la V-ul deltoidian şi apoi pe fasciculul anterior al deltoidului, până pe articulaţia umărului. Se revine şi se reia.

Linia 2 – pe grupele de muşchi de pe partea radială a antebraţului şi de pe cea posterioară a braţului. Mâna dreaptă se fixează pe partea radială a articulaţiei pumnului, cu indexul pe şanţul dintre grupele de muşchi de pe partea anterioară, iar cu policele pe şanţul dintre grupa de muşchi radială şi cea posterioară, mâna stângă fiind oglinda mâinii drepte. Frământatul se efectuează (adunând concomitent cu indexurile şi cu policele) pe musculatura grupei radiale, până la articulaţia cotului (peste care se păşeşte). Se continuă, prin rotirea mâinilor, pe musculatura grupei posterioare a braţului (cu policele pe şanţul latero-extern dintre grupa de muşchi anterioară şi cea posterioară, iar cu indexurile şi celelalte degete pe şanţul latero-intern), până la V-ul deltoidian, apoi pe fasciculul posterior al deltoidului, până la articulaţia umărului. Se revine şi se reia.

Linia 3 – grupa de muşchi posterioară a antebraţului. Mâna pacientului este pe coapsă, în pronaţie. Mâna dreaptă se fixează pe partea posterioară a articulaţiei pumnului pacientului, cu indexul şi celelalte degete pe şanţul dintre grupele de muşchi radială şi cea posterioară, iar cu policele pe şanţul dintre muchia cubitală şi grupa de muşchi posterioară, mâna stângă fiind oglinda mâinii drepte. Frământatul se efectuează (adunând concomitent cu indexurile şi cu policele) pe musculatura grupei posterioare de pe antebraţ, până la articulaţia cotului. Se revine şi se reia.

Se intercalează netezirea cu o mână pe cele 3 linii şi se trece la frământatul în contratimp.

c) Frământatul în contratimp

Poziţia mâinii pacientului, a maseurului şi a mâinilor acestuia, precum şi liniile cu limitele lor sunt identice cu cele practicate la frământatul cu două mâini.

Maseurul revine la poziţia anterioară.

Se intercalează netezirile specifice şi se trece la frământatul sub formă de geluire.

d) Geluirea cu patru sau cu cinci degete

Linia 1 – pe partea anterioară a antebraţului şi a braţului. Mâna stângă susţine mâna pacientului în supinaţie. Mâna dreaptă este suspendată deasupra articulaţiei pumnului (cu degetele: 5 pe şanţul dintre muchia cubitală şi grupa de muşchi cubitală, 4, 3, 2 pe şanţurile dintre muşchii grupelor anterioare, iar 1 pe şanţul dintre muchia radială şi grupa de muşchi radială). Geluirea se efectuează pe antebraţ şi pe articulaţia cotului. Se continuă pe partea anterioară a braţului (cu degetele: 5 pe şanţul latero-intern dintre grupa de muşchi anterioară şi cea posterioară, 4, 3, 2 pe şanţurile dintre muşchii şi fasciile grupei anterioare, iar 1 pe şanţul latero-extern dintre grupa de muşchi anterioară şi cea posterioară), până pe articulaţia umărului. Se revine şi se reia.

Linia 2 – pe partea posterioară a antebraţului şi a braţului. Mâna dreaptă susţine mâna pacientului în uşoară pronaţie. Mâna stângă este suspendată deasupra articulaţiei pumnului (cu degetele: 5 pe şanţul dintre muchia cubitală şi grupa de muşchi posterioară, 4, 3, 2 pe şanţurile dintre muşchii grupei posterioare, iar 1 pe şanţul dintre muchia radială şi grupa de muşchi posterioară). Geluirea se efectuează pe antebraţ şi pe articulaţia cotului. Se continuă pe partea posterioară a braţului (cu degetele: 5 pe şanţul

latero-intern dintre grupa de muşchi anterioară şi cea posterioară, cu 4, 3 şi 2 pe şanţurile dintre muşchii şi fasciile grupei posterioare, iar 1 pe şanţul latero-extern dintre grupele de muşchi anterioară şi cea posterioară), până pe articulaţia umărului. Se revine şi se reia.

Se intercalează netezirile specifice şi se trece la fricţiune.

3. FRICŢIUNEA

Fricţiunea cu patru sau cu cinci degete

Linia 1 – pe partea anterioară a antebraţului şi a braţului. Mâna stângă susţine mâna pacientului în supinaţie. Mâna dreaptă este suspendată deasupra articulaţiei pumnului (cu degetele: 5 pe şanţul dintre muchia cubitală şi grupa de muşchi cubitală, 4, 3, 2 pe şanţurile dintre muşchii grupelor anterioare, iar 1 pe şanţul dintre muchia radială şi grupa de muşchi radială). Fricţiunea se efectuează pe antebraţ şi pe articulaţia cotului. Se continuă pe partea anterioară a braţului (cu degetele: 5 pe şanţul latero-intern dintre grupa de muşchi anterioară şi cea posterioară, 4, 3, 2 pe şanţurile dintre muşchii şi fasciile muşchiului grupei anterioare, iar 1 pe şanţul latero-extern dintre grupa de muşchi anterioară şi cea posterioară), până pe articulaţia umărului. Se revine şi se reia.

Linia 2 – pe partea posterioară a antebraţului şi a braţului. Mâna dreaptă susţine mâna pacientului în uşoară pronaţie. Mâna stângă este suspendată deasupra articulaţiei pumnului (cu degetele: 5 pe şanţul dintre muchia cubitală şi grupa de muşchi posterioară, 4, 3, 2 pe şanţurile dintre muşchii grupei posterioare, iar 1 pe şanţul dintre muchia radială şi grupa de muşchi posterioară). Fricţiunea se efectuează pe antebraţ şi pe articulaţia cotului. Se continuă pe partea posterioară a braţului (cu degetele: 5 pe şanţul latero-intern dintre grupa de muşchi anterioară şi cea posterioară, 4, 3 şi 2 pe şanţurile dintre muşchii şi fasciile muşchiului grupei posterioare, iar 1 pe şanţul latero-extern dintre grupele de muşchi anterioară şi cea posterioară), până pe articulaţia umărului. Se revine şi se reia.

*

* *

- ***MASAJUL ZONAL PE ARTICULAŢIA COTULUI***

– PARTEA ANTERIOARĂ –

Netezirea

Netezirea pe linia articulaţiei

Poziţia maseurului: lateral dreapta faţă de pacient.

Mâna dreaptă se fixează pe partea posterioară a articulaţiei pumnului pacientului, flectează uşor antebraţul pe braţ (aproximativ 45°). Mâna stângă cu partea cubitală se fixează pe partea latero-internă a articulaţiei cotului (fig. II.162). Netezirea se efectuează pe linia articulară, până pe partea latero-externă a acesteia. Se revine şi se reia.



Fig. II.162 – Netezirea zonală cu partea cubitală pe plica cotului

Netezirea cu două degete pe linia articulaţiei

Poziţia mâinii pacientului: pe şold.

Mâna dreaptă fixează policele pe partea latero-externă şi superioară a fosei olecraneene, policele mâinii stângi pe partea latero-internă, iar degetele 2 şi 3 de la ambele mâini se fixează pe plica cotului (cu vârfurile pe linia mediană). Netezirea se efectuează pe linia articulară concomitent cu degetele ambelor mâinii. Degetele mâinii drepte ajung până pe epicondilii externi, iar degetele mâinii stângi până pe epicondilii interni. Se revine şi se reia.

Netezirea pe plica cotului

Mâna stângă susţine mâna pacientului în supinaţie. Mâna dreaptă este suspendată cu degetele (2, 3, 4 şi 5) la nivelul părţii inferioare a plicii cotului. Netezirea se efectuează pe şi printre tendoane şi ligamente pe plica cotului, până la partea superioară a acesteia.

Geluirea

Geluirea pe linia articulaţiei

Mâna dreaptă susţine antebraţul pacientului (de la articulaţia pumnului) în uşoară flexie pe braţ. Mâna stângă cu degetele 2 şi 3 (sau deget pe deget) efectuează geluirea pe linia articulară, începând de pe epicondilii externi, până pe epicondilii interni. Se revine şi se reia.

Geluirea pe plica cotului

Mâna stângă susţine mâna pacientului în supinaţie. Mâna dreaptă este suspendată cu degetele 2, 3, 4, 5 la nivelul treimii superioare a antebraţului, pe şanţurile dintre

muşchi şi dintre radius şi cubitus. Geluirea se efectuează printre ligamente şi tendoane, pe articulaţia radioulnară, se continuă pe plica cotului şi pe braţ, până la treimea mijlocie. Se revine şi reia.

Se intercalează netezirile şi se trece la fricţiune.

Fricţiunea

Fricţiunea pe linia articulară

Mâna dreaptă susţine antebraţul pacientului (de la articulaţia pumnului) în uşoară flexie pe braţ. Mâna stângă cu degetele 2 şi 3 (sau deget pe deget) efectuează fricţiunea pe linia articulară, începând de pe epicondilii externi, până pe epicondilii interni. Se revine şi se reia.

Fricţiunea pe plica cotului

Mâna stângă susţine mâna pacientului în supinaţie. Mâna dreaptă este suspendată cu degetele 2, 3, 4, 5 la nivelul treimii superioare a braţului, pe şanţurile dintre muşchi şi dintre radius şi cubitus. Fricţiunea se efectuează pe şanţurile indicate, pe plica cotului şi pe braţ, până la treimea mijlocie. Se revine şi se reia.

Se intercalează netezirile şi se trece la vibraţii.

Vibraţiile

Vibraţiile cu partea cubitală pe linia articulaţiei

Poziţia maseurului: lateral dreapta faţă de pacient.

Mâna dreaptă se fixează pe partea posterioară a articulaţiei pumnului pacientului şi flectează uşor antebraţul pe braţ (aproximativ 45°). Mâna stângă cu partea cubitală se fixează pe partea latero-internă a articulaţiei cotului. Vibraţiile se efectuează pe linia articulară, până pe partea latero-externă. Se revine şi se reia.

Vibraţiile cu două degete de la ambele mâini pe linia articulaţiei

Poziţia mâinii pacientului: pe şold.

Mâna dreaptă fixează policele pe partea latero-externă şi superioară a fosei olecraneene, mâna stângă pe partea latero-internă, iar degetele 2 şi 3 pe linia articulară (cu vârfurile pe linia mediană). Vibraţiile se efectuează pe linia articulară concomitent cu degetele ambelor mâinii. Mâna dreaptă cu degetele 2-3 ajunge până pe epicondilii externi, iar degetele mâinii stângi ajung până pe epicondilii interni. Se revine şi se reia.

Vibraţiile pe plica cotului

Mâna stângă susţine mâna pacientului în supinaţie, iar mâna dreaptă este suspendată cu degetele (2, 3, 4 şi 5) la nivelul părţii inferioare a plicii cotului. Vibraţiile se

efectuează pe şi printre tendoane şi ligamente pe plica cotului, până la partea superioară. Se revine şi se reia.

Se efectuează netezirea şi se trece la partea posterioară a articulaţiei.

– PE PARTEA POSTERIOARĂ –

- ***Pe capsula articulară***

Netezirea

Netezirea cu ambele police

Mâna pacientului este pe şold. Mâinile poziţionează degetele 2 şi 3 pe plică faţă în faţă (fixând articulaţia), iar policele pe fosa olecraneană (fig. II.163) şi efectuează netezirea pe capsula articulaţiei şi pe inserţia ei, începând de pe fosa olecraneană, pe olecran, apoi pe epicondilii humerali, până la plica cotului. Se continuă pe epicondilii ulnari, până pe muchia posterioară a ulnei. Se revine şi se reia.

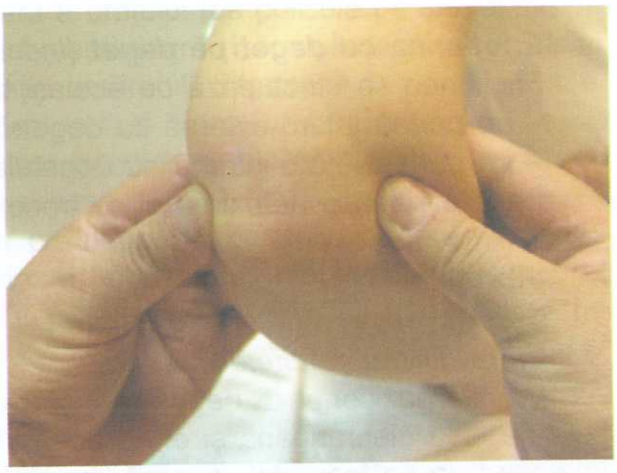

Fig. II.163 – Netezirea cu ambele police pe capsula articulară

Geluirea

Geluirea cu ambele police

Mâna dreaptă se fixează pe partea latero-externă a antebraţului, iar mâna stângă pe partea latero-internă, cu policele pe muchia posterioară a ulnei. Geluirea se efectuează concomitent cu ambele police, pe capsulă şi inserţia ei, începând de pe muchia ulnară, apoi pe epicondilii ulnari, până la plica cotului, se continuă pe epicondilii humerusului şi pe olecran, până pe fosa olecraneană. Se revine şi se reia.

Geluirea cu deget pe deget *(Indexul pe medius sau invers)*

Geluirea se efectuează pe acelaşi traseu pe care s-a efectuat geluirea cu policele:

– pe partea latero-externă cu degetele de la mâna dreaptă;

– pe partea latero-internă cu degetele de la mâna stângă.

Se intercalează netezirea şi se trece la fricţiune.

Fricţiunea

Fricţiunea cu ambele police

Mâna dreaptă se fixează pe partea latero-externă a antebraţului, iar mâna stângă pe partea latero-internă, cu policele pe muchia posterioară a ulnei. Fricţiunea se efectuează concomitent cu ambele police, pe capsulă şi inserţia ei, începând de pe muchia ulnară, apoi pe epicondilii ulnari, până la plica cotului, se continuă pe epicondilii humerusului şi pe olecran, până pe fosa olecraneană. Se revine şi se reia.

Fricţiunea cu deget pe deget *(Indexul pe medius sau invers)*

Fricţiunea se efectuează pe acelaşi traseu pe care s-a efectuat cu policele:

– pe partea latero-externă cu degetele de la mâna dreaptă;

– pe partea latero-internă cu degetele de la mâna stângă.

Se intercalează netezirea şi se trece la vibraţii.

Vibraţiile

Vibraţiile cu policele mâinilor

Mâinile poziţionează degetele 2 şi 3 pe plică faţă în faţă (fixând articulaţia), iar policele pe fosa olecraneană şi efectuează vibraţiile pe capsula articulaţiei şi pe inserţia ei, începând de pe fosa olecraneană, pe olecran, apoi pe epicondilii humerali, până la plica cotului. Se continuă pe epicondilii ulnari, până pe muchia posterioară a ulnei. Se revine şi se reia.

Se efectuează netezirea.

*

* *

Se intercalează netezirile specifice şi se trece la batere.

4. BATEREA

Mâna stângă/dreaptă susţine mâna pacientului:

– baterea cu partea cubitală şi sub formă de ciupitură se efectuează cu mâna dreaptă/stângă pe partea anterioară şi posterioară a braţului şi a antebraţului, păşind peste articulaţia cotului;

– baterea cu căuşul, cu partea cubitală şi cu pumnul se efectuează pe deltoid (mâna pacientului este pe şold).

Se intercalează netezirea cu o mână pe cele 3 linii şi se trece la vibraţii.

5. VIBRAŢIILE

a) Vibraţiile cu o mână

Linia 1 – pe grupele de muşchi de pe partea cubitală a antebraţului şi de pe cea anterioară a braţului. Mâna stângă susţine mâna pacientului în supinaţie. Mâna dreaptă se fixează pe partea cubitală a articulaţiei pumnului (cu policele pe şanţul dintre grupele de muşchi de pe partea anterioară, iar cu indexul şi celelalte degete pe şanţul dintre grupa de muşchi anterioară şi muchia cubitală). Vibraţiile se efectuează pe antebraţ şi pe articulaţia cotului. Se continuă pe partea anterioară a braţului (cu policele pe şanţul latero-extern dintre grupa de muşchi anterioară şi cea posterioară, iar cu indexul şi celelalte degete pe şanţul latero-intern), până pe articulaţia umărului. Se revine şi se reia.

Linia 2 – pe grupele de muşchi de pe partea radială a antebraţului şi de pe partea posterioară a braţului. Mâna dreaptă susţine mâna pacientului în uşoară pronaţie. Mâna stângă se fixează pe partea radială a articulaţiei pumnului, cu policele pe şanţul dintre grupele de muşchi de pe partea anterioară, iar cu indexul şi celelalte degete pe şanţul dintre grupa de muşchi anterioară şi cea posterioară. Vibraţiile se efectuează pe antebraţ şi pe articulaţia cotului. Se continuă pe partea posterioară a braţului (cu policele pe şanţul latero-extern dintre grupa de muşchi anterioară şi cea posterioară, iar cu indexul şi celelalte degete pe şanţul latero-intern), până pe articulaţia umărului. Se revine şi se reia.

Linia 3 – pe grupa de muşchi posterioară a antebraţului. Mâna dreaptă susţine mâna pacientului în pronaţie. Mâna stângă se fixează pe partea posterioară a articulaţiei pumnului, cu policele pe şanţul dintre grupa de muşchi radială şi cea posterioară, iar cu indexul pe şanţul dintre muchia cubitală şi grupa de muşchi posterioară. Vibraţiile se efectuează pe antebraţ şi pe articulaţia cotului. Se revine şi se reia.

b) Vibraţiile cu patru sau cu cinci degete

Linia 1 – pe partea anterioară a antebraţului şi a braţului. Mâna stângă susţine mâna pacientului în supinaţie. Mâna dreaptă este suspendată deasupra articulaţiei pumnului, cu degetele: 5 pe şanţul dintre muchia cubitală şi grupa de muşchi cubitală, 4, 3, 2 pe şanţurile dintre muşchii grupelor anterioare, iar 1 pe şanţul dintre muchia radială şi grupa de muşchi radială. Vibraţiile se efectuează pe antebraţ şi pe articulaţia cotului. Se continuă pe partea anterioară a braţului (cu degetele: 5 pe şanţul latero-intern dintre grupa de muşchi anterioară şi cea posterioară, 4, 3, 2 pe şanţurile dintre muşchii şi fasciile muşchiului grupei anterioare, iar 1 pe şanţul latero-extern dintre grupa de muşchi anterioară şi cea posterioară), până pe articulaţia umărului. Se revine şi se reia.

Linia 2 – pe partea posterioară a antebraţului şi a braţului. Mâna dreaptă susţine mâna pacientului în uşoară pronaţie. Mâna stângă este suspendată deasupra articulaţiei pumnului, cu degetele: 5 pe şanţul dintre muchia cubitală şi grupa de muşchi posterioară, 4, 3, 2 pe şanţurile dintre muşchii grupei posterioare, iar 1 pe şanţul dintre muchia radială şi grupa de muşchi posterioară. Vibraţiile se efectuează pe antebraţ şi pe articulaţia cotului. Se continuă pe partea posterioară a braţului (cu degetele: 5 pe şanţul latero-intern dintre grupa de muşchi anterioară şi cea posterioară, 4, 3 şi 2 pe şanţurile

dintre muşchii şi fasciile muşchiului grupei posterioare, iar 1 pe şanţul latero-extern dintre grupele de muşchi anterioară şi cea posterioară), până pe articulaţia umărului. Se revine şi se reia.

Se intercalează netezirea cu o mână şi se trece la manevrele ajutătoare.

B. MANEVRELE COMPLEMENTARE

Manevrele complemenare care se efectuează sunt:

– rulatul şi cernutul pe braţ şi pe antebraţ. Mâna pacientului este pe şold;

– tracţiunile şi tracţiunile cu scuturături pentru articulaţia cotului. Maseurul fixează mâna dreaptă/stângă pe articulaţia umărului, iar mâna stângă/dreaptă prinde mâna pacientului şi efectuează tracţiunile şi tracţiunile cu scuturături în axa articulaţiilor, în special pentru articulaţia cotului.

Se intercalează netezirea şi se trece la mişcări.

C. PROCEDURI COMPLEMENTARE

MIŞCĂRILE

Mişcările care se efectuează sunt: pasive, pasivo-active, active, active cu încărcătură şi active cu opoziţie.

1. Mişcări pasive

Mişcări din articulaţia cotului

– Mişcări de flexie şi de extensie

Poziţia maseurului: lateral dreapta faţă de pacient.

Mâna stângă fixează braţul, iar mâna dreaptă fixată pe partea dorsală a articulaţiei pumnului (fig. II.164) efectuează flexia şi extensia antebraţului pe braţ, lent şi progresiv, până la limita dureroasă. Mişcările se repetă de câte ori este nevoie (în funcţie de diagnostic).



Fig. II.164 – Flexia antebraţului pe braţ

Mişcări din articulaţia radiocubitală

– Mişcări de rotaţie internă şi externă

Mâna stângă fixează braţul pacientului. Mâna dreaptă se fixează pe articulaţia pumnului şi îl roteşte spre interior (pronaţie) şi spre exterior (supinaţie). Mişcarea se efectuează lent şi progresiv, până la limita dureroasă (de câte ori este nevoie).

2. Mişcări active

Maseurul indică pacientului să efectueze flexia şi extensia antebraţului pe braţ şi mişcările de pronaţie şi supinaţie din antebraţ, ajutat sau singur. În funcţie de diagnostic, maseurul exercită cu mâna dreaptă încărcătură pe antebraţ, iar cu mâna stângă fixează braţul. Tot din aceeaşi poziţie a mâinilor maseurului, se exercită opoziţie la mişcare.

Se efectuează netezirea cu o mână şi se trece la masajul regiunii cotului stâng.

• ARTICULAŢIA COTULUI STÂNG

Pentru masajul regiunii cotului stâng, poziţia pacientului este identică cu cea de la masajul regiunii cotului drept.

Poziţia maseurului se schimbă din partea laterală dreaptă, în cea laterală stângă faţă de pacient, ceea ce face ca liniile prelucrate la cotul drept cu mâna dreaptă să fie prelucrate la cotul stâng cu mâna stângă (şi invers). Manevrele se efectuează pe aceleaşi linii cu aceleaşi limite.

XVIII. MASAJUL ANTEBRAŢULUI

• ***Delimitare zonală***

În partea distală, antebraţul este delimitat de linia articulară a pumnului, iar în partea proximală, de linia articulară a cotului.

• ***Descriere anatomică***

Oase:

– radius;

– cubitus (ulna).

Muşchi (tabelul II.XVIII):

TABELUL II.XVIII

MUŞCHI	ORIGINE	INSERŢIE	ACŢIUNE
Rotundul pronator	- Pe faţa antero-superioară a epitrohleei - Pe faţa anterioară a apofizei coronoide	- Pe creasta rugoasă a radiusului - Pe treimea medie a feţei externe	- Pronator
Pătratul pronator	- Pe pătrimea feţei anterioare a cubitusului	- Pe pătrimea feţei anterioare a radiusului	- Pronator (principal)
Scurtul supinator	- Pe epicondil - Pe cubitus (sub cavitatea sigmoidiană mică)	- Pe radius (faţa postero-externă a diafizei)	- Supinator al antebraţului
Bicepsul brahial	- Pe coracoidă (porţiunea scurtă) - Pe tuberculul subglenoidian (porţiunea lungă)	- Pe tuberozitatea bicipitală a radiusului	- Flexor al antebraţului - Supinator (cu cotul întins)
Marele palmar	- Pe epitrohlee	- Pe baza metacarpianului 3 – faţa anterioară	- Flexor al pumnului - Lateralitate radială (uşoară)
Cubitalul anterior	- Pe epitrohlee (capul humeral) - Pe cele 2/3 superioare ale olecranului (capul cubital)	- Pe pisiform - Pe osul cu cârlig - Pe baza metacarpianului 5	- Flexor al pumnului - Lateralitate cubitală (uşoară)

MUŞCHI	ORIGINE	INSERŢIE	ACŢIUNE
Lungul extensor radial al carpului	- Pe treimea inferioară a crestei supraepicondiliene humerale	- Pe faţa posterioară a bazei metacarpianului 2	- Extensor al pumnului - Lateralitate radială (uşoară)
Scurtul extensor radial al carpului	- Pe epicondilul lateral al humerusului	- Pe faţa posterioară a bazei metacarpianului 3	- Extensor al pumnului - Lateralitate radială (uşoară)
Cubitalul posterior	- Pe epicondil - Pe marginea postero-superioară a cubitusului	- Pe baza metacarpianului 5 - Pe tuberculul intern	- Extensor al pumnului - Lateralitate cubitală (uşoară)
Flexorul profund al degetelor	- Pe cele 2/3 superioare ale feţei antero-interne a cubitusului - Pe membrana interosoasă - Pe apofiza coronoidă	- Pe baza ultimelor falange (degetele 2-5)	- Flexor al falangelor 2, 3 - Flexor al pumnului (în asociere cu flexorul superficial)
Flexorul superficial al degetelor	- Pe capul humeral (epitrohleea) - Pe capul cubital (apofiza coronoidă) - Pe radius (linia oblică)	- Pe faţa latero-mijlocie a falangelor 2	- Flexor al falangelor 2, 1 - Flexor al pumnului
Abductorul degetului mic	- Pe pisiform - Pe tendonul cubitusului anterior	- Pe baza falangei 1 a degetului 5 (faţa cubitală) - Pe expansiunea extensorului propriu al degetului 5	- Abductor al degetului 5 - Flexor al degetului 5

Articulaţii:

– articulaţia pumnului, mobilă, pluriaxială, la formarea căreia participă oasele antebraţului cu extremitatea distală;

– articulaţia cotului, mobilă, uniaxială, la formarea căreia participă oasele antebraţului cu extremitatea proximală;

– articulaţia radiocubitală, mobilă, uniaxială, formată între radius şi ulnă.

- ***Delimitare regională***

În partea distală, de vârful degetelor mâinii, iar în partea proximală, de articulaţia umărului.

ORDINEA ŞI TEHNICA DE PRELUCRARE

Tratamentul pe regiunea antebraţelor se începe prelucrând cu toate manevrele masajului pe antebraţul drept, apoi pe cel stâng.

Poziţia pacientului: în decubit dorsal, lateral (dreapta, stânga), ventral sau în şezut.

Poziţia maseurului: în ortostatism sau în şezut, lateral sau în faţa antebraţului de prelucrat.

Poziţia pacientului şi a maseurului nu se descrie la fiecare manevră, ci numai când se schimbă.

Fiecare manevră (cu formele ei) se repetă de 3-5 ori, pe aceeaşi linie şi în cadrul aceloraşi limite (în funcţie de diagnostic).

În cadrul acestei regiuni, se efectuează masajul zonal pe antebraţ, manevrele pe care se pune accentul fiind frământatul şi fricţiunea.

• *ANTEBRAŢUL DREPT*

Poziţia pacientului: în şezut, pe scaun.

Poziţia maseurului: în ortostatism, în partea laterală dreaptă sau în faţa mâinii pacientului.

A. MANEVRELE PRINCIPALE

1. NETEZIREA

a) Netezirea cu o mână

Linia 1 – pe grupele de muşchi de pe partea cubitală a mâinii şi a antebraţului şi de pe cea anterioară a braţului. Mâna stângă susţine mâna pacientului în supinaţie. Mâna dreaptă cu degetele 2-5 fixate pe partea dorsală a degetelor pacientului, iar policele pe partea cubitală şi palmară. Netezirea se efectuează pe degete, pe partea cubitală a mâinii şi a articulaţiei pumnului. Se continuă pe antebraţ (cu policele pe şanţul dintre grupele de muşchi de pe partea anterioară, iar cu indexul şi celelalte degete pe şanţul dintre grupa de muşchi cubitală şi muchia cubitală) şi pe articulaţia cotului, apoi pe partea anterioară a braţului (cu policele pe şanţul latero-extern dintre grupa de muşchi anterioară şi cea posterioară, iar cu indexul şi celelalte degete pe şanţul de pe partea latero-internă), până pe articulaţia umărului. Se revine şi se reia.

Linia 2 – pe grupele de muşchi de pe partea radială a mâinii şi a antebraţului şi de pe cea posterioară a braţului. Mâna dreaptă susţine mâna pacientului în semipronaţie. Mâna stângă cu degetele 2-5 fixate pe partea dorsală a mâinii pacientului, iar policele pe partea radială şi palmară. Netezirea se efectuează pe mână şi pe partea radială a arti-

culaţiei pumnului. Se continuă pe antebraţ (cu policele pe şanţul format de grupele de muşchi de pe partea anterioară, iar cu indexul şi celelalte degete, pe şanţul format între grupa de muşchi radială şi cea posterioară) şi pe articulaţia cotului, apoi pe partea posterioară a braţului (cu policele pe şanţul de pe partea latero-externă, format între grupa de muşchi anterioară şi cea posterioară, iar cu indexul şi celelalte degete pe şanţul de pe partea latero-internă), până pe articulaţia umărului. Se revine şi se reia.

Linia 3 – pe grupa de muşchi de pe partea posterioară a antebraţului. Mâna dreaptă susţine mâna pacientului în pronaţie. Mâna stângă se fixează pe partea posterioară a articulaţiei pumnului, cu policele pe şanţul dintre muchia radială şi grupa de muşchi posterioară, iar cu indexul pe şanţul dintre muchia cubitală şi grupa de muşchi posterioară. Netezirea se efectuează pe antebraţ şi pe articulaţia cotului. Se revine şi se reia.

b) Netezirea cu patru sau cu cinci degete

Linia 1 – pe partea anterioară a mâinii, a antebraţului şi a braţului. Mâna stângă susţine mâna pacientului în supinaţie. Mâna dreaptă este suspendată cu degetele pe faţa palmară, la extremitatea distală a degetelor pacientului. Netezirea se efectuează pe faţa palmară a degetelor şi a mâinii pe articulaţia pumnului. Se continuă pe antebraţ (cu degetele 2, 3, 4 amplasate pe şanţurile dintre muşchii şi grupele de muşchi de pe partea anterioară, cu policele pe şanţul dintre muchia radială şi grupa de muşchi radială, iar cu degetul 5 pe şanţul dintre muchia cubitală şi grupa de muşchi cubitală) şi pe articulaţia cotului, apoi pe partea anterioară a braţului (cu degetele printre tendoane, muşchii şi fasciile muşchiului grupei anterioare), până pe articulaţia umărului. Se revine şi se reia.

Linia 2 – pe partea posterioară a mâinii, a antebraţului şi a braţului. Mâna dreaptă susţine mâna pacientului în uşoară pronaţie, iar mâna stângă este suspendată cu degetele pe partea dorsală la extremitatea distală a degetelor pacientului. Netezirea se efectuează pe faţa dorsală a degetelor, pe şi printre metacarpiene, carpiene şi pe articulaţia pumnului, se continuă pe antebraţ (cu degetele 2, 3 şi 4 pe şanţurile dintre muşchii grupei posterioare, cu policele pe şanţul dintre muchia radială şi grupa de muşchi posterioară, cu degetul 5 pe şanţul dintre muchia cubitală şi grupa de muşchi posterioară) şi pe articulaţia cotului, apoi pe partea posterioară a braţului (cu degetele printre tendoane, muşchii şi fasciile muşchiului grupei posterioare), până pe articulaţia umărului. Se revine şi se reia.

Se intercalează netezirea cu o mână pe cele 3 linii şi se trece la frământatul cu o mână.

2. FRĂMÂNTATUL

a) Frământatul cu o mână

Linia 1 – pe grupele de muşchi de pe partea cubitală a mâinii, a antebraţului şi de pe partea anterioară a braţului. Mâna stângă susţine mâna pacientului în supinaţie. Mâna

dreaptă se fixează pe partea cubitală a mâinii, cu degetele 2, 3, 4, 5 pe partea dorsală, iar policele pe faţa palmară. Frământatul se efectuează (adunând concomitent cu indexul şi cu policele) pe musculatura eminenţei hipotenare, până la articulaţia pumnului (peste care se păşeşte). Se continuă pe musculatura grupei cubitale (cu policele pe şanţul dintre grupele de muşchi de pe partea anterioară, iar cu indexul şi celelalte degete pe şanţul dintre grupa de muşchi cubitală şi muchia cubitală), până la articulaţia cotului (peste care se păşeşte), apoi pe musculatura grupei anterioare a braţului (cu policele pe şanţul latero-extern format între grupa de muşchi anterioară şi cea posterioară, iar cu indexul şi celelalte degete pe şanţul latero-intern), până la articulaţia umărului. Se revine şi se reia.

Linia 2 – pe grupele de muşchi de pe partea radială a mâinii, a antebraţului şi de pe partea posterioară a braţului. Mâna dreaptă susţine mâna pacientului în pronaţie. Mâna stângă se fixează pe partea radială a policelui, cu indexul pe partea dorsală, iar cu policele pe şanţul dintre eminenţa tenară şi hipotenară. Frământatul se efectuează (adunând concomitent cu indexul şi cu policele) pe musculatura eminenţei tenare, până la articulaţia pumnului (peste care se păşeşte). Se continuă pe musculatura grupei radiale (cu policele pe şanţul dintre grupele de muşchi de pe partea anterioară, iar cu indexul şi celelalte degete pe şanţul dintre grupa de muşchi radială şi cea posterioară), până la articulaţia cotului (peste care se păşeşte), apoi pe musculatura grupei posterioare a braţului (cu policele pe şanţul latero-extern format între grupa de muşchi anterioară şi cea posterioară, iar cu indexul şi celelalte degete pe şanţul latero-intern), până la articulaţia umărului. Se revine şi se reia.

Linia 3 – pe grupa de muşchi de pe partea posterioară a antebraţului. Mâna dreaptă susţine mâna pacientului în pronaţie. Mâna stângă se fixează pe partea posterioară a articulaţiei pumnului, cu policele pe şanţul dintre muchia radială şi grupa de muşchi posterioară, iar cu indexul şi celelalte degete pe şanţul dintre grupa de muşchi posterioară şi muchia cubitală. Frământatul se efectuează (adunând concomitent cu policele şi cu indexul) pe musculatura de pe antebraţ, până la articulaţia cotului. Se revine şi se reia.

Se intercalează netezirea cu o mână pe cele 3 linii şi se trece la frământatul cu două mâini.

b) Frământatul cu două mâini

Poziţia mâinii pacientului: pe coapsă în supinaţie.

Poziţia maseurului: în lateral faţă de antebraţul pacientului.

Linia 1 – pe grupele de muşchi de pe partea cubitală a mâinii, a antebraţului şi de pe partea anterioară a braţului. Mâna dreaptă se fixează pe partea cubitală, cu degetele 2, 3, 4, 5 pe partea dorsală, iar policele pe faţa palmară, mâna stângă fiind oglinda mâinii drepte. Frământatul se efectuează (adunând concomitent cu indexurile şi cu policele) pe musculatura eminenţei hipotenare, până la articulaţia pumnului (peste care se păşeşte). Se continuă pe musculatura grupei cubitale (cu policele pe şanţul dintre grupele de muşchi de pe partea anterioară, iar cu indexurile şi celelalte degete pe şanţul dintre

grupa de muşchi cubitală şi muchia cubitală), până la articulaţia cotului (peste care se păşeşte), apoi pe musculatura grupei anterioare a braţului (cu policele pe şanţul latero-extern, format între grupa de muşchi anterioară şi cea posterioară, iar cu indexurile şi celelalte degete pe şanţul latero-intern), până la articulaţia umărului. Se revine şi se reia.

Linia 2 – pe grupele de muşchi de pe partea radială a mâinii, a antebraţului şi de pe partea posterioară a braţului. Mâna dreaptă se fixează pe partea radială a policelui, cu indexul pe şanţul dintre eminenţa tenară şi hipotenară, iar cu policele pe partea laterală, mâna stângă fiind oglinda mâinii drepte. Frământatul se efectuează (adunând concomitent cu indexurile şi cu policele) pe musculatura eminenţei tenare, până la articulaţia pumnului (peste care se păşeşte). Se continuă pe musculatura grupei radiale (cu indexurile pe şanţul dintre grupele de muşchi de pe partea anterioară, iar cu policele pe şanţul dintre grupa de muşchi radială şi cea posterioară), până la articulaţia cotului (peste care se păşeşte), apoi, prin rotirea mâinilor, pe musculatura grupei posterioare a braţului (cu policele pe şanţul latero-extern format între grupa de muşchi anterioară şi cea posterioară, iar cu indexurile şi celelalte degete pe şanţul latero-intern), până la articulaţia umărului. Se revine şi se reia.

Linia 3 – pe grupa de muşchi posterioară de pe antebraţ. Mâna pacientului este pe coapsă în pronaţie. Mâna dreaptă se fixează pe partea posterioară a articulaţiei pumnului, cu policele pe şanţul dintre grupa de muşchi posterioară şi muchia cubitală, iar cu indexul şi celelalte degete pe şanţul dintre grupele de muşchi radială şi cea posterioară, mâna stângă fiind oglinda mâinii drepte. Frământatul se efectuează (adunând concomitent cu policele şi cu indexurile) pe musculatura de pe antebraţ, până la articulaţia cotului. Se revine şi se reia.

Se intercalează netezirea cu o mână pe cele 3 linii şi se trece la frământatul în contratimp.

c) Frământatul în contratimp

Poziţia mâinii pacientului, a maseurului şi a mâinilor acestuia, precum şi liniile cu limitele lor sunt identice cu cele practicate la frământatul cu două mâini.

Se intercalează netezirile specifice şi se trece la frământatul sub formă de geluire.

d) Geluirea cu patru sau cu cinci degete

Linia 1 – pe partea anterioară a mâinii, a antebraţului şi a braţului. Mâna stângă susţine mâna pacientului în supinaţie. Mâna dreaptă este suspendată cu degetele pe faţa palmară, la extremitatea distală a degetelor pacientului. Geluirea se efectuează pe faţa palmară a degetelor şi a mâinii pe articulaţia pumnului. Se continuă pe antebraţ (cu degetele 2, 3, 4 amplasate pe şanţurile dintre muşchii şi grupele de muşchi de pe partea anterioară, policele pe şanţul dintre muchia radială şi grupa de muşchi radială, iar cu degetul 5 pe şanţul dintre muchia cubitală şi grupa de muşchi cubitală) şi pe articulaţia cotului, apoi pe partea anterioară a braţului (cu degetele printre tendoane, muşchii şi fasciile muşchiului grupei anterioare), până pe articulaţia umărului. Se revine şi se reia.

Linia 2 – pe partea posterioară a mâinii, a antebraţului şi a braţului. Mâna dreaptă susţine mâna pacientului în uşoară pronaţie. Mâna stângă este suspendată cu degetele pe partea dorsală, la extremitatea distală a degetelor pacientului. Geluirea se efectuează pe faţa dorsală a degetelor, pe şi printre metacarpiene, carpiene şi pe articulaţia pumnului. Se continuă pe antebraţ (cu degetele 2, 3 şi 4 pe şanţurile dintre muşchii grupei posterioare, cu policele pe şanţul dintre muchia radială şi grupa de muşchi posterioară, cu degetul 5 pe şanţul dintre muchia cubitală şi grupa de muşchi posterioară) şi pe articulaţia cotului, apoi pe partea posterioară a braţului (cu degetele printre tendoane, muşchii şi fasciile muşchiului grupei posterioare), până pe articulaţia umărului. Se revine şi se reia.

În cadrul masajului zonal, se insistă cu geluirea pe şanţul dintre radius şi ulnă, precum şi pe muchiile acestora.

Se intercalează netezirile specifice şi se trece la fricţiune.

3. FRICŢIUNEA

Fricţiunea cu patru sau cu cinci degete

Linia 1 – pe partea anterioară a mâinii, a antebraţului şi a braţului. Mâna stângă susţine mâna pacientului în supinaţie. Mâna dreaptă este suspendată cu degetele pe faţa palmară, la extremitatea distală a degetelor pacientului. Fricţiunea se efectuează pe faţa palmară a degetelor şi a mâinii pe articulaţia pumnului. Se continuă pe antebraţ (cu degetele 2, 3, 4 amplasate pe şanţurile dintre muşchii şi grupele de muşchi de pe partea anterioară, cu policele pe şanţul dintre muchia radială şi grupa de muşchi radială, iar cu degetul 5 pe şanţul dintre muchia cubitală şi grupa de muşchi cubitală) şi pe articulaţia cotului, apoi pe partea anterioară a braţului (cu degetele printre tendoane, muşchii şi fasciile muşchiului grupei anterioare), până pe articulaţia umărului. Se revine şi se reia.

Linia 2 – pe partea posterioară a mâinii, a antebraţului şi a braţului. Mâna dreaptă susţine mâna pacientului în uşoară pronaţie. Mâna stângă este suspendată cu degetele pe partea dorsală, la extremitatea distală a degetelor pacientului. Fricţiunea se efectuează pe faţa dorsală a degetelor, pe şi printre metacarpiene, carpiene şi pe articulaţia pumnului. Se continuă pe antebraţ (cu degetele 2, 3 şi 4 pe şanţurile dintre muşchii grupei posterioare, cu policele pe şanţul dintre muchia radială şi grupa de muşchi posterioară, cu degetul 5 pe şanţul dintre muchia cubitală şi grupa de muşchi posterioară) şi pe articulaţia cotului, apoi pe partea posterioară a braţului (cu degetele printre tendoane, muşchii şi fasciile muşchiului grupei posterioare), până pe articulaţia umărului. Se revine şi se reia.

În cadrul masajului zonal, se insistă cu fricţiunea pe spaţiul dintre radius şi ulnă, precum şi pe muchiile acestora.

Se intercalează netezirile specifice şi se trece la batere.

4. BATEREA

Mâna stângă susţine mâna pacientului în supinaţie:

– baterea cu partea cubitală şi sub formă de ciupitură se efectuează cu mâna dreaptă pe partea anterioară şi posterioară a braţului şi a antebraţului;

– baterea cu partea cubitală şi cu pumnul se efectuează pe faţa palmară.

Se intercalează netezirea cu o mână pe cele 3 linii şi se trece la vibraţii.

5. VIBRAŢIILE

a) Vibraţiile cu o mână

Linia 1 – pe grupele de muşchi de pe partea cubitală a mâinii şi a antebraţului şi de pe cea anterioară a braţului. Mâna stângă susţine mâna pacientului în supinaţie, mâna dreaptă cu degetele 2-5 fixate pe partea dorsală a degetelor pacientului, iar cu policele pe partea cubitală şi palmară. Vibraţiile se efectuează pe degete, pe partea cubitală a mâinii şi a articulaţiei pumnului. Se continuă pe antebraţ (cu policele pe şanţul dintre grupele de muşchi de pe partea anterioară, iar cu indexul şi celelalte degete pe şanţul dintre grupa de muşchi cubitală şi muchia cubitală) şi pe articulaţia cotului, apoi pe partea anterioară a braţului (cu policele pe şanţul latero-extern dintre grupa de muşchi anterioară şi cea posterioară, iar cu indexul şi celelalte degete pe şanţul latero-intern), până pe articulaţia umărului. Se revine şi se reia.

Linia 2 – pe grupele de muşchi de pe partea radială a mâinii şi a antebraţului şi de pe cea posterioară a braţului. Mâna dreaptă susţine mâna pacientului în semipronaţie, mâna stângă cu degetele 2-5 fixate pe partea dorsală a mâinii pacientului, iar cu policele pe partea palmară. Vibraţiile se efectuează pe mână şi pe partea radială a articulaţiei pumnului. Se continuă pe antebraţ (cu policele pe şanţul format de grupele de muşchi de pe partea anterioară, iar cu indexul şi celelalte degete pe şanţul format între grupa de muşchi radială şi cea posterioară) şi pe articulaţia cotului, apoi pe partea posterioară a braţului (cu policele pe şanţul latero-extern format între grupa de muşchi anterioară şi cea posterioară, iar cu indexul şi celelalte degete pe şanţul latero-intern), până pe articulaţia umărului. Se revine şi se reia.

Linia 3 – pe grupa de muşchi de pe partea posterioară a antebraţului. Mâna dreaptă susţine mâna pacientului în pronaţie. Mâna stângă se fixează pe partea posterioară a articulaţiei pumnului, cu policele pe şanţul dintre muchia radială şi grupa de muşchi posterioară, iar cu indexul pe şanţul dintre muchia cubitală şi grupa posterioară. Vibraţiile se efectuează pe antebraţ şi pe articulaţia cotului. Se revine şi se reia.

b) Vibraţiile cu patru sau cu cinci degete

Linia 1 – pe partea anterioară a mâinii, a antebraţului şi a braţului. Mâna stângă susţine mâna pacientului în supinaţie. Mâna dreaptă este suspendată cu degetele pe faţa palmară, la extremitatea distală a degetelor pacientului. Vibraţiile se efectuează pe

faţa palmară a degetelor şi a mâinii, pe articulaţia pumnului. Se continuă pe antebraţ (cu degetele 2, 3, 4 amplasate pe şanţurile dintre muşchii şi grupele de muşchi de pe partea anterioară, cu policele pe şanţul dintre muchia radială şi grupa de muşchi radială, iar cu degetul 5 pe şanţul dintre muchia cubitală şi grupa de muşchi cubitală) şi pe articulaţia cotului, apoi pe partea anterioară a braţului (cu degetele printre tendoane, muşchii şi fasciile muşchiului grupei anterioare), până pe articulaţia umărului. Se revine şi se reia.

Linia 2 – pe partea posterioară a mâinii, a antebraţului şi a braţului. Mâna dreaptă susţine mâna pacientului în uşoară pronaţie. Mâna stângă este suspendată cu degetele pe partea dorsală, la extremitatea distală a degetelor pacientului. Vibraţiile se efectuează pe faţa dorsală a degetelor, pe şi printre metacarpiene, carpiene şi pe articulaţia pumnului. Se continuă pe antebraţ (cu degetele 2, 3 şi 4 pe şanţurile dintre muşchii grupei posterioare, cu policele pe şanţul dintre muchia radială şi grupa de muşchi posterioară, cu degetul 5 pe şanţul dintre muchia cubitală şi grupa de muşchi posterioară) şi pe articulaţia cotului, apoi pe partea posterioară a braţului (cu degetele printre tendoane, muşchii şi fasciile muşchiului grupei posterioare), până pe articulaţia umărului. Se revine şi se reia.

Se intercalează netezirea cu o mână pe cele 3 linii şi se trece la manevrele ajutătoare.

B. MANEVRELE COMPLEMENTARE

Manevrele complementare care se efectuează sunt:

– rulatul şi cernutul pe braţ şi antebraţ. Mâna pacientului este pe şold;

– tracţiunile şi scuturăturile. Mâna stângă fixează braţul, iar mâna dreaptă se fixează pe mâna pacientului şi efectuează tracţiuni şi tracţiuni cu scuturături pentru articulaţiile: cotului, pumnului, intercarpiene, carpometacarpiene, metacarpofalangiene şi interfalangiene;

– compresiunile pe epifize (radială şi ulnară).

Se intercalează netezirea cu o mână şi se trece la mişcări.

C. PROCEDURI COMPLEMENTARE

MIŞCĂRILE

Mişcările care se efectuează sunt: pasive, pasivo-active, active, active cu încărcătură şi active cu opoziţie.

1. Mişcări pasive

a) Mişcări din articulaţia cotului

Poziţia maseurului: lateral faţă de pacient.

Mâna stângă fixează braţul pacientului, iar mâna dreaptă se fixează pe partea dorsală a articulaţiei pumnului şi efectuează flexia şi extensia antebraţului pe braţ.

b) Mişcări din articulaţia radiocubitală de pronaţie şi supinaţie

Maseurul cu mâna stângă fixează braţul pacientului, iar cu mâna dreaptă pe articulaţia pumnului efectuează mişcarea de pronaţie şi supinaţie (rotaţie internă şi externă).

c) Mişcări din articulaţia pumnului

Mâna pacientului este în pronaţie.

– *Flexia dorsală şi palmară*

Mâna stângă fixează antebraţul pacientului. Mâna dreaptă se fixează pe palma pacientului (fig. II.165 a) şi efectuează flexia palmară şi dorsală a mâinii pe antebraţ.



Fig. II.165 a – Mişcări din articulaţia pumnului

– *Mişcări de lateralitate radial şi cubital* (fig. II.165 b).

– *Mişcări de rotaţie a mâinii radial şi cubital.*

– *Mişcări de circumducţie dreapta-stânga.*



Fig. II.165 b – Mişcări de lateralitate

d) Mişcări din articulaţiile intercarpiene

Mâinile fixează policele pe partea anterioară a carpienelor, iar indexurile pe partea posterioară şi efectuează concomitent mişcări de tracţiune bilaterală (cubitală şi radială) şi mişcări de extensie (dorsală şi palmară).

e) Mişcări din articulaţiile carpometacarpiene

Mâna stângă fixează indexul pe partea anterioară a carpienelor (rândul 2), iar policele pe partea dorsală. Mâna dreaptă fixează indexul pe treimea distală a metacarpienelor (partea palmară), iar policele pe partea dorsală. Se efectuează mişcări de mobilizare din articulaţiile carpometacarpiene.

f) Mişcări din articulaţiile intermetacarpiene

Mâna pacientului este în pronaţie sau în supinaţie. Mâinile fixează policele transversal, la nivelul treimii distale a metacarpienelor (pe partea dorsală sau pe cea pal-

mară), iar indexurile sunt amplasate tot transversal, la nivelul treimii distale a metacarpienelor (pe partea dorsală sau palmară). Se efectuează tracţiuni concomitent cu degetele mâinilor spre partea cubitală şi radială şi mişcări de extensie (dorsală şi palmară).

g) Mişcări din articulaţiile metacarpofalangiene

Mâna stângă fixează policele pe partea dorsală sau pe cea palmară a mâinii pacientului, iar indexul pe partea palmară sau pe cea dorsală, la nivelul treimii distale a metacarpienelor. Mâna dreaptă fixează policele pe partea palmară sau pe cea dorsală a falangei proximale, iar indexul pe partea dorsală sau pe cea palmară. Se efectuează mişcări de flexie, de extensie şi de uşoară rotaţie din articulaţia metacarpofalangiană.

În acelaşi mod, se efectuează şi mişcările din articulaţia metacarpofalangiană a tuturor degetelor.

h) Mişcări din articulaţia interfalangiană

Mâna dreaptă/stângă fixează cu indexul şi cu policele falanga proximală, iar indexul şi policele mâinii stângi/drepte mobilizează falanga superioară prin mişcări de flexie, extensie şi uşoare rotaţii.

În acelaşi mod, se mobilizează toate articulaţiile interfalangiene.

2. Mişcări active

Maseurul indică pacientului să efectueze aceste mişcări ajutat sau singur. În funcţie de diagnostic, maseurul exercită încărcătură sau opoziţie la mişcare.

Se efectuează netezirea şi se trece la masajul antebraţului stâng.

- ***ANTEBRAŢUL STÂNG***

Pentru masajul antebraţului stâng, poziţia pacientului este identică cu cea de la masajul antebraţului drept.

Poziţia maseurului se schimbă din lateral dreapta, în lateral stânga, ceea ce face ca liniile prelucrate la antebraţul drept cu mâna dreaptă să fie prelucrate la antebraţul stâng cu mâna stângă (şi invers). Manevrele se efectuează pe aceleaşi linii cu aceleaşi limite.

XIX. MASAJUL ARTICULAŢIEI MÂINII (PUMNULUI)

• ***Delimitare zonală***

În partea distală, articulaţia pumnului este delimitată de extremitatea proximală a carpienelor şi a metacarpienelor, iar în partea proximală, de extremitatea distală a radiusului şi cubitusului.

• ***Descriere anatomică***

Oase care participă la formarea articulaţiei:

– radius;

– cubitus;

– primul rând de oase carpiene (scafoidul, semilunarul, piramidalul şi pisiformul), al doilea rând de carpiene şi metacarpiene (cu extremitatea lor proximală).

Muşchii care mobilizează mâna din articulaţia pumnului (tabelul II.XIX):

TABELUL II.XIX

MUŞCHI	ORIGINE	INSERŢIE	ACŢIUNE
Marele palmar	- Pe epitrohlee	- Pe baza metacarpianului 3 – faţa anterioară	- Flexor al pumnului - Lateralitate radială (uşoară)
Cubitalul anterior	- Pe epitrohlee - Pe cele 2/3 superioare ale olecranului (capul cubital)	- Pe pisiform - Pe osul cu cârlig - Pe baza metacarpianului 5	- Flexor al pumnului - Lateralitate cubitală (uşoară)
Lungul extensor radial al carpului	- Pe treimea inferioară a crestei supraepicondiliene humerale	- Pe faţa posterioară a bazei metacarpianului 2	- Extensor al pumnului - Lateralitate radială (uşoară)
Scurtul extensor radial al carpului	- Pe epicondilul lateral al humerusului	- Pe faţa posterioară a bazei metacarpianului 3	- Extensor al pumnului - Lateralitate radială (uşoară)
Cubitalul posterior	- Pe epicondil - Pe marginea posterosuperioară a cubitusului	- Pe baza metacarpianului 5 - Pe tuberculul intern	- Extensor al pumnului - Lateralitate cubitală (uşoară)

Articulaţii:
– radiocubitalocarpiană (articulaţia pumnului este mobilă, pluriaxială);
– intercarpiene (semimobile);
– carpometacarpiene (semimobile).

• ***Delimitare regională***

În partea distală regiunea este delimitată de extremitatea distală a ultimelor falange, iar în partea proximală de treimea distală a braţului.

ORDINEA ŞI TEHNICA DE PRELUCRARE

Tratamentul pe regiunea articulaţiilor pumnului se începe prelucrând cu toate manevrele masajului pe articulaţia mâinii drepte, apoi a celei stângi.

Poziţia pacientului: în decubit dorsal, lateral (dreapta, stânga), ventral sau în şezut.

Poziţia maseurului: în ortostatism sau în şezut lateral, în faţa articulaţiei de prelucrat.

Poziţia pacientului şi a maseurului nu se descrie la fiecare manevră, ci numai când se schimbă.

Fiecare manevră (cu formele ei) se repetă de 3-5 ori, pe aceeaşi linie şi în cadrul aceloraşi limite (în funcţie de diagnostic).

Pe această regiune, se efectuează masajul zonal pe articulaţia pumnului, manevrele pe care se pune accentul fiind geluirea şi fricţiunea.

• ***ARTICULAŢIA PUMNULUI DREPT***

A. MANEVRELE PRINCIPALE

1. NETEZIREA

Poziţia pacientului: în şezut, pe scaun.

Poziţia maseurului: lateral dreapta faţă de pacient.

a) Netezirea cu o mână

Linia 1 – pe grupele de muşchi de pe partea cubitală a mâinii şi a antebraţului. Mâna stângă susţine mâna pacientului în supinaţie, mâna dreaptă cu degetele 2-5 fixate pe partea dorsală a degetelor pacientului, iar policele pe partea palmară. Netezirea se efectuează pe degete, pe partea cubitală a mâinii şi pe articulaţia pumnului, se continuă pe antebraţ (cu policele pe şanţul dintre grupele de muşchi de pe partea anterioară, iar cu

indexul şi celelalte degete pe şanţul dintre grupa de muşchi de pe partea cubitală şi muchia cubitală), până pe treimea inferioară a braţului. Se revine şi se reia.

Linia 2 – pe grupele de muşchi de pe partea radială a mâinii şi a antebraţului. Mâna dreaptă susţine mâna pacientului în semipronaţie, mâna stângă cu degetele 2-5 fixate pe partea dorsală a mâinii pacientului, iar policele pe partea radială şi palmară. Netezirea se efectuează pe mână şi pe partea radială a articulaţiei pumnului. Se continuă pe antebraţ (cu policele pe şanţul dintre grupele de muşchi de pe partea anterioară, iar cu indexul şi celelalte degete pe şanţul dintre grupele de muşchi de pe partea radială şi cea posterioară), până pe treimea inferioară a braţului. Se revine şi se reia.

Linia 3 – pe grupa de muşchi de pe partea posterioară a antebraţului. Mâna dreaptă susţine mâna pacientului în pronaţie. Mâna stângă se fixează pe partea posterioară a articulaţiei pumnului, cu policele pe şanţul dintre grupele de muşchi radială şi posterioară, iar cu indexul şi celelalte degete pe şanţul dintre muchia cubitală şi grupa de muşchi posterioară. Netezirea se efectuează pe antebraţ, pe articulaţia cotului, până pe treimea inferioară a braţului. Se revine şi se reia.

b) Netezirea cu patru sau cu cinci degete

Linia 1 – pe partea anterioară a mâinii şi a antebraţului. Mâna stângă susţine mâna pacientului în supinaţie, iar mâna dreaptă este suspendată cu degetele pe faţa palmară, la extremitatea distală a degetelor pacientului. Netezirea se efectuează pe faţa palmară a degetelor şi a mâinii, pe articulaţia pumnului. Se continuă pe antebraţ (cu degetele 2, 3, 4 pe şanţurile dintre muşchii şi grupele de muşchi de pe partea anterioară, cu policele pe şanţul dintre muchia radială şi grupa de muşchi radială, iar cu degetul 5 pe şanţul dintre muchia cubitală şi grupa de muşchi cubitală), până pe treimea inferioară a braţului. Se revine şi se reia.

Linia 2 – pe partea posterioară a mâinii şi a antebraţului. Mâna dreaptă susţine mâna pacientului în uşoară pronaţie, iar mâna stângă este suspendată cu degetele pe partea dorsală, la extremitatea distală a degetelor pacientului. Netezirea se efectuează pe faţa dorsală a degetelor, pe şi printre metacarpiene, pe carpiene şi pe articulaţia pumnului. Se continuă pe antebraţ (cu degetele 2, 3 şi 4 pe şanţurile dintre muşchii grupei posterioare, cu policele pe şanţul dintre muchia radială şi grupa de muşchi posterioară şi cu degetul 5 pe şanţul dintre muchia cubitală şi grupa de muşchi posterioară), până pe treimea inferioară a braţului. Se revine şi se reia.

c) Netezirea sub formă de pieptene pe faţa palmară

Mâna stângă susţine faţa dorsală a mâinii pacientului (în supinaţie), iar cu mâna dreaptă se efectuează netezirea pe faţa palmară, începând de la degete, până la articulaţia pumnului (se insistă cu nodozităţile degetelor pe aponevroza palmară). Se revine şi se reia.

Se intercalează netezirea cu o mână pe cele 3 linii şi se trece la frământatul cu o mână.

2. FRĂMÂNTATUL

a) Frământatul cu o mână

Linia 1 – pe grupele de muşchi de pe partea cubitală a mâinii şi a antebraţului. Mâna stângă susţine mâna pacientului în supinaţie, mâna dreaptă cu degetele 2-5 fixate pe partea dorsală a mâinii pacientului, iar policele pe partea cubitală şi palmară. Frământatul se efectuează (adunând concomitent cu indexul şi cu policele) pe musculatura eminenţei hipotenare, până la articulaţia pumnului (peste care se păşeşte). Se continuă pe musculatura grupei cubitale (cu policele pe şanţul dintre grupele de muşchi de pe partea anterioară, iar cu indexul şi celelalte degete pe şanţul dintre grupa de muşchi cubitală şi muchia cubitală), până la articulaţia cotului. Se revine şi se reia.

Linia 2 – pe grupele de muşchi de pe partea radială a mâinii şi a antebraţului. Mâna dreaptă susţine mâna pacientului în pronaţie, mâna stângă cu degetele 2-5 fixate pe partea dorsală a policelui pacientului, iar cu policele pe şanţul dintre eminenţa tenară şi hipotenară. Frământatul se efectuează (adunând concomitent cu indexul şi cu policele) pe musculatura eminenţei tenare, până la articulaţia pumnului (peste care se păşeşte). Se continuă pe musculatura grupei radiale (cu policele pe şanţul dintre grupele de muşchi de pe partea anterioară, iar cu indexul şi celelalte degete pe şanţul dintre grupa de muşchi radială şi cea posterioară), până la articulaţia cotului. Se revine şi se reia.

Linia 3 – pe grupa de muşchi de pe partea posterioară a antebraţului. Mâna dreaptă susţine mâna pacientului în pronaţie. Mâna stângă se fixează pe partea posterioară a articulaţiei pumnului, cu policele pe şanţul dintre grupa de muşchi radială şi cea posterioară, iar cu indexul şi celelalte degete pe şanţul dintre grupa de muşchi posterioară şi muchia cubitală. Frământatul se efectuează (adunând concomitent cu indexul şi cu policele) pe musculatura de pe antebraţ, până la articulaţia cotului. Se revine şi se reia.

Se intercalează netezirea cu o mână pe cele 3 linii şi se trece la frământatul cu două mâini.

b) Frământatul cu două mâini

Poziţia mâinii pacientului este pe coapsă în supinaţie.

Poziţia maseurului este în lateral faţă de antebraţul pacientului.

Linia 1 – pe grupele de muşchi de pe partea cubitală a mâinii şi a antebraţului. Mâna dreaptă se fixează pe partea cubitală a mâinii, cu degetele 2, 3, 4 şi 5 pe partea dorsală a mâinii pacientului, iar cu policele pe faţa palmară, mâna stângă fiind oglinda mâinii drepte. Frământatul se efectuează (adunând concomitent cu indexurile şi cu policele) pe musculatura eminenţei hipotenare, până la articulaţia pumnului (peste care se păşeşte). Se continuă pe musculatura grupei cubitale (cu policele pe şanţul dintre grupele de muşchi de pe partea anterioară, iar cu indexurile şi celelalte degete pe şanţul dintre grupa de muşchi cubitală şi muchia cubitală), până la articulaţia cotului. Se revine şi se reia.

Linia 2 – pe grupa de muşchi de pe partea radială a mâinii şi a antebraţului. Mâna dreaptă fixează policele pe partea dorsală a policelui pacientului, iar indexul şi celelalte

degete pe şanţul dintre eminenţa tenară şi hipotenară, mâna stângă fiind oglinda mâinii drepte. Frământatul se efectuează (adunând concomitent cu indexurile şi cu policele) pe musculatura eminenţei tenare, până la articulaţia pumnului (peste care se păşeşte). Se continuă pe musculatura grupei radiale (cu indexurile pe şanţul dintre grupele de muşchi de pe partea anterioară, iar cu policele pe şanţul dintre grupele de muşchi radială şi cea posterioară), până la articulaţia cotului. Se revine şi se reia.

Linia 3 – pe grupa de muşchi de pe partea posterioară a antebraţului. Mâna pacientului este pe coapsă în pronaţie. Mâna dreaptă se fixează pe partea posterioară a articulaţiei pumnului, cu policele pe şanţul dintre muchia cubitală şi grupa de muşchi posterioară, iar cu indexul şi celelalte degete pe şanţul dintre grupele de muşchi radială şi cea posterioară, mâna stângă fiind oglinda mâinii drepte. Frământatul se efectuează (adunând concomitent cu indexurile şi cu policele) pe musculatura de pe antebraţ, până la articulaţia cotului. Se revine şi se reia.

Se intercalează netezirea cu o mână pe cele 3 linii şi se trece la frământatul în contratimp.

c) Frământatul în contratimp

Poziţia mâinii pacientului şi a mâinilor maseurului este identică cu cea practicată la frământatul cu două mâini. Prelucrarea în contratimp se face pe aceleaşi linii şi în aceleaşi limite.

Se intercalează netezirile specifice şi se trece la frământatul sub formă de geluire.

d) Geluirea cu patru sau cu cinci degete

Linia 1 – pe partea anterioară a mâinii şi a antebraţului. Mâna stângă susţine mâna pacientului în supinaţie, iar mâna dreaptă este suspendată cu degetele pe faţa palmară, la extremitatea distală a degetelor pacientului. Geluirea se efectuează pe faţa palmară a degetelor şi a mâinii, pe articulaţia pumnului. Se continuă pe antebraţ (cu degetele 2, 3, 4 pe şanţurile dintre muşchii şi grupele de muşchi de pe partea anterioară, cu policele pe şanţul dintre muchia radială şi grupa de muşchi radială, iar cu degetul 5 pe şanţul dintre muchia cubitală şi grupa de muşchi cubitală), până pe treimea inferioară a braţului. Se revine şi se reia.

Linia 2 – pe partea posterioară a mâinii şi a antebraţului. Mâna dreaptă susţine mâna pacientului în uşoară pronaţie, iar mâna stângă este suspendată cu degetele pe partea dorsală, la extremitatea distală a degetelor pacientului. Geluirea se efectuează pe faţa dorsală a degetelor, pe şi printre metacarpiene, pe carpiene şi pe articulaţia pumnului. Se continuă pe antebraţ (cu degetele 2, 3 şi 4 pe şanţurile dintre muşchii grupei posterioare, cu policele pe şanţul dintre muchia radială şi grupa de muşchi posterioară şi cu degetul 5 pe şanţul dintre muchia cubitală şi grupa de muşchi posterioară), până pe treimea inferioară a braţului. Se revine şi se reia.

Se intercalează netezirile specifice şi se trece la fricţiune.

3. FRICŢIUNEA

Fricţiunea cu patru sau cu cinci degete

Linia 1 – pe partea anterioară a mâinii şi a antebraţului. Mâna stângă susţine mâna pacientului în supinaţie, iar mâna dreaptă este suspendată cu degetele pe faţa palmară, la extremitatea distală a degetelor pacientului. Fricţiunea se efectuează pe faţa palmară a degetelor şi a mâinii pe articulaţia pumnului. Se continuă pe antebraţ (cu degetele 2, 3, 4 pe şanţurile dintre muşchii şi grupele de muşchi de pe partea anterioară, cu policele pe şanţul dintre muchia radială şi grupa de muşchi radială, iar cu degetul 5 pe şanţul dintre muchia cubitală şi grupa de muşchi cubitală), până pe treimea inferioară a braţului. Se revine şi se reia.

Linia 2 – pe partea posterioară a mâinii şi a antebraţului. Mâna dreaptă susţine mâna pacientului în uşoară pronaţie, iar mâna stângă este suspendată cu degetele pe partea dorsală, la extremitatea distală a degetelor pacientului. Fricţiunea se efectuează pe faţa dorsală a degetelor, pe şi printre metacarpiene, pe carpiene şi pe articulaţia pumnului. Se continuă pe antebraţ (cu degetele 2, 3 şi 4 pe şanţurile dintre muşchii grupei posterioare, cu policele pe şanţul dintre muchia radială şi grupa de muşchi posterioară şi cu degetul 5 pe şanţul dintre muchia cubitală şi grupa de muşchi posterioară), până pe treimea inferioară a braţului. Se revine şi se reia.

*

* *

- ***MASAJUL ZONAL PE ARTICULAŢIA PUMNULUI***

Netezirea

Netezirea cu partea cubitală pe linia articulară

Pe partea anterioară

Mâna pacientului se fixează în supinaţie. Mâna dreaptă cu degetele 2-5 susţine partea dorsală a antebraţului, iar cu podul palmei mâna pacientului, în flexie de 30°-40°. Mâna stângă se fixează cu partea cubitală pe partea cubitală a articulaţiei (fig. II.166 a). Netezirea se efectuează pe linia articulară, până pe partea radială a articulaţiei. Se revine şi se reia.

a



Fig. II.166 a – Netezirea cu partea cubitală pe partea anterioară

Pe partea dorsală

Mâna pacientului este în pronaţie.

Mâna dreaptă cu degetele 2-5 susţine partea anterioară a antebraţului, iar cu podul palmei susţine mâna pacientului în flexie dorsală de 30°-40°. Mâna stângă se fixează cu partea cubitală pe partea radială a articulaţiei (fig. II.166 b). Netezirea se efectuează pe linia articulară, până pe partea cubitală a articulaţiei. Se revine şi se reia.



Fig. II.166 b – Netezirea cu partea cubitală pe partea dorsală

Netezirea cu indexurile şi cu policele pe linia articulară

Poziţia mâinii: în supinaţie sau pronaţie.

Mâinile cu degetele 3, 4 şi 5 susţin mâna pacientului în supinaţie (fig. II.167) sau pronaţie (fig. II.168). Indexurile se fixează pe partea posterioară/anterioară a liniei articulare, petrecute unul pe lângă altul, iar policele pe partea anterioară/posterioară. Netezirea se efectuează concomitent cu degetele de la ambele mâini pe ambele părţi ale liniei articulare, începând de pe partea mediană a articulaţiei, spre părţile laterale. Se revine şi se reia.



Fig. II.167 – Netezirea cu indexurile şi policele (cu mâna în supinaţie)



Fig. II.168 – Netezirea cu indexurile şi policele (cu mâna în pronaţie)

Netezirea transversală

Pe partea anterioară

Mâna stângă susţine mâna pacientului în supinaţie. Mâna dreaptă este suspendată cu degetele 2-5 pe articulaţiile metacarpofalangiene. Netezirea se efectuează pe faţa palmară, pe articulaţia pumnului şi pe antebraţ, până la treimea medie. Se revine şi se reia.

Pe partea posterioară

Mâna dreaptă susţine mâna pacientului în pronaţie. Mâna stângă este suspendată cu degetele 2-5 pe articulaţiile metacarpofalangiene. Netezirea se efectuează printre metacarpiene şi carpiene, pe articulaţia pumnului şi pe antebraţ, până la treimea medie. Se revine şi se reia.

Geluirea

Pe partea anterioară

– Geluirea pe linia articulară

Mâna pacientului este în supinaţie. Mâna stângă cu degetele 2-5 susţine partea dorsală a antebraţului pacientului, iar cu podul palmei mâna în flexie. Mâna dreaptă este suspendată cu degetele 2, 3, 4 pe partea cubitală a articulaţiei pumnului (fig. II.169). Geluirea se efectuează pe liniile articulare: radiocarpiene, intercarpiene şi carpometacarpiene, începând de pe partea cubitală, până pe partea radială a articulaţiei. Se revine şi se reia.



Fig. II.169 – Geluirea zonală pe articulaţia pumnului (mâna în supinaţie)

– Geluirea transversală

Mâna pacientului este în supinaţie. Mâna stângă cu degetele 2-5 susţine partea dorsală a antebraţului pacientului, iar cu podul palmei, mâna. Mâna dreaptă este suspendată cu degetele pe articulaţiile metacarpofalangiene. Geluirea se efectuează pe şi printre metacarpiene, carpiene, pe articulaţia pumnului şi pe antebraţ, până la treimea medie. Se revine şi se reia.

Pe partea posterioară

– Geluirea pe linia articulară

Mâna pacientului este în pronaţie. Mâna dreaptă cu degetele 2-5 susţine partea anterioară a antebraţului pacientului, iar cu podul palmei mâna în flexie dorsală.

Mâna stângă este suspendată cu degetele 2, 3, 4 pe partea cubitală a articulaţiei (fig. II.170). Geluirea se efectuează pe liniile articulare: radiocarpiene, intercarpiene şi carpometacarpiene, începând de pe partea cubitală, până pe partea radială a articulaţiei pumnului. Se revine şi se reia.



Fig. II.170 – Geluirea zonală pe articulaţia pumnului (mâna în pronaţie)

– Geluirea transversală

Mâna pacientului este în pronaţie. Mâna dreaptă cu degetele 2-5 susţine partea anterioară a antebraţului, iar cu podul palmei mâna pacientului. Mâna stângă este suspendată cu degetele pe partea dorsală a articulaţiilor metacarpofalangiene. Geluirea se efectuează pe şi printre metacarpiene şi carpiene, pe articulaţia pumnului, apoi pe antebraţ, până pe treimea medie. Se revine şi se reia.

Se intercalează netezirile şi se trece la fricţiune.

Fricţiunea

Pe partea anterioară

– Fricţiunea pe linia articulară

Mâna pacientului este în supinaţie, mâna dreaptă cu degetele 2-5 susţine partea dorsală a antebraţului pacientului, iar cu podul palmei mâna pacientului în flexie. Mâna stângă este suspendată cu degetele 2, 3, 4 pe partea radială a articulaţiei pumnului. Fricţiunea se efectuează pe liniile articulare: radiocarpiene, intercarpiene şi carpometacarpiene, începând de pe partea radială, până pe partea cubitală a articulaţiei. Se revine şi se reia.

– Fricţiunea transversală

Mâna pacientului este în supinaţie. Mâna cu degetele 2-5 susţine partea dorsală a antebraţului, iar cu podul palmei mâna pacientului. Mâna dreaptă este suspendată cu degetele 2-5 pe articulaţiile metacarpofalangiene. Fricţiunea se efectuează pe şi printre metacarpiene, carpiene, pe articulaţia pumnului şi pe antebraţ, până la treimea medie. Se revine şi se reia.

Pe partea anterioară, se efectuează şi fricţiunea cu nodozităţile degetelor pe aponevroza palmară.

Pe partea posterioară

– Fricţiunea pe linia articulară

Mâna pacientului este în pronaţie. Mâna cu degetele 2-5 susţine partea anterioară a antebraţului, iar cu podul palmei mâna pacientului în flexie dorsală. Mâna stângă este

suspendată cu degetele 2, 3, 4 pe partea radială a articulaţiei pumnului. Fricţiunea se efectuează pe liniile articulare: radiocarpiene, intercarpiene şi carpometacarpiene, începând de pe partea cubitală, până pe partea radială a articulaţiei. Se revine şi se reia.

– *Fricţiunea transversală*

Mâna pacientului este în pronaţie. Mâna dreaptă cu degetele 2-5 susţine antebraţul, iar cu podul palmei mâna pacientului. Mâna stângă este suspendată cu degetele 2-5 pe partea dorsală a articulaţiilor metacarpofalangiene. Fricţiunea se efectuează pe şi printre metacarpiene şi carpiene, pe articulaţia pumnului şi pe antebraţ, până la treimea medie. Se revine şi se reia.

Se intercalează netezirea şi se trece la vibraţii.

Vibraţiile

Vibraţiile cu partea cubitală pe linia articulară

Pe partea anterioară

Mâna pacientului este în supinaţie. Mâna stângă cu degetele 2-5 susţine partea dorsală a antebraţului, iar cu podul palmei mâna pacientului în flexie de 30°-40°. Mâna dreaptă cu partea cubitală se fixează pe partea radială a articulaţiei. Vibraţiile se efectuează pe linia articulară, până pe partea cubitală a articulaţiei. Se revine şi se reia.

Pe partea dorsală

Mâna pacientului este în pronaţie. Mâna dreaptă cu degetele 2-5 susţine partea anterioară a antebraţului, iar cu podul palmei fixează mâna pacientului în flexie dorsală de 30°-40°. Mâna stângă cu partea cubitală se fixează pe partea radială a articulaţiei. Vibraţiile se efectuează pe linia articulară, până pe partea cubitală. Se revine şi se reia.

Vibraţiile cu indexurile şi cu policele pe linia articulară

Mâna pacientului este în supinaţie sau în pronaţie.

Mâinile cu degetele 3, 4 şi 5 susţin mâna pacientului. Indexurile se fixează pe partea posterioară/anterioară a liniei articulare, petrecute unul pe lângă altul, iar policele pe partea anterioară/posterioară. Vibraţiile se efectuează concomitent cu degetele ambelor mâini pe ambele părţi ale liniei articulare, începând de pe partea mediană a articulaţiei, până la partea radială şi cubitală. Se revine şi se reia.

Vibraţiile transversale

Pe partea anterioară

Mâna pacientului este în supinaţie, susţinută de mâna stângă a maseurului. Mâna dreaptă este suspendată cu degetele 2-5 pe articulaţiile metacarpofalangiene. Vibraţiile se efectuează pe faţa palmară, pe articulaţia pumnului şi pe antebraţ, până la treimea medie. Se revine şi se reia.

Pe partea posterioară

Mâna pacientului este în pronaţie, susţinută de mâna dreaptă a maseurului. Mâna stângă este suspendată cu degetele 2-5 pe articulaţiile metacarpofalangiene. Vibraţiile se efectuează pe şi printre metacarpiene, pe carpiene, pe articulaţia pumnului şi pe antebraţ, până pe treimea medie. Se revine şi se reia.

Se efectuează netezirea.

*

* *

Se intercalează netezirea cu o mână pe cele 3 linii şi se trece la batere.

4. BATEREA

Mâna stângă susţine mâna pacientului în supinaţie:

– baterea cu partea cubitală şi sub formă de ciupitură se efectuează cu mâna dreaptă pe partea anterioară şi posterioară a antebraţului;

– baterea cu partea cubitală şi cu pumnul se efectuează pe faţa palmară;

– baterea cu ultima falangă a degetelor se efectuează pe metacarpiene şi pe degete.

Se intercalează netezirea cu o mână pe cele 3 linii şi se trece la vibraţii.

5. VIBRAŢIILE

a) Vibraţiile cu o mână

Linia 1 – pe grupele de muşchi de pe partea cubitală a mâinii şi a antebraţului. Mâna stângă susţine mâna pacientului în supinaţie, mâna dreaptă cu degetele 2-5 fixate pe partea dorsală a degetelor pacientului, iar cu policele pe partea cubitală şi palmară. Vibraţiile se efectuează pe degete, pe partea cubitală a mâinii şi pe articulaţia pumnului. Se continuă pe antebraţ (cu policele pe şanţul dintre grupele de muşchi de pe partea anterioară, iar cu indexul şi celelalte degete pe şanţul dintre grupa de muşchi de pe partea cubitală şi muchia cubitală), până pe treimea inferioară a braţului. Se revine şi se reia.

Linia 2 – pe grupele de muşchi de pe partea radială a mâinii şi a antebraţului. Mâna dreaptă susţine mâna pacientului în semipronaţie, mâna stângă cu degetele 2-5 fixate pe partea dorsală a mâinii pacientului, iar policele pe partea radială şi palmară. Vibraţiile se efectuează pe mână şi pe partea radială a articulaţiei pumnului. Se continuă pe antebraţ (cu policele pe şanţul dintre grupele de muşchi de pe partea anterioară, iar cu indexul şi celelalte degete pe şanţul dintre grupele de muşchi de pe partea radială şi cea posterioară), până pe treimea inferioară a braţului. Se revine şi se reia.

Linia 3 – pe grupa de muşchi de pe partea posterioară a antebraţului. Mâna dreaptă susţine mâna pacientului în pronaţie. Mâna stângă se fixează pe partea posterioară a articulaţiei pumnului, cu policele pe şanţul dintre grupele de muşchi radială şi posterioară, iar cu indexul şi celelalte degete pe şanţul dintre muchia cubitală şi grupa de muşchi posterioară. Vibraţiile se efectuează pe antebraţ, până pe treimea inferioară a braţului. Se revine şi se reia.

b) Vibraţiile cu patru sau cu cinci degete

Linia 1 – pe partea anterioară a mâinii şi a antebraţului. Mâna stângă susţine mâna pacientului în supinaţie, iar mâna dreaptă este suspendată cu degetele pe faţa palmară, la extremitatea distală a degetelor pacientului. Vibraţiile se efectuează pe faţa palmară a degetelor şi a mâinii pe articulaţia pumnului. Se continuă pe antebraţ (cu degetele 2, 3, 4 pe şanţurile dintre muşchii şi grupele de muşchi de pe partea anterioară, cu policele pe şanţul dintre muchia radială şi grupa de muşchi radială, iar cu degetul 5 pe şanţul dintre muchia cubitală şi grupa de muşchi cubitală), până pe treimea inferioară a braţului. Se revine şi se reia.

Linia 2 – pe partea posterioară a mâinii şi a antebraţului. Mâna dreaptă susţine mâna pacientului în uşoară pronaţie, iar mâna stângă este suspendată cu degetele pe partea dorsală la extremitatea distală a degetelor pacientului. Vibraţiile se efectuează pe faţa dorsală a degetelor, pe şi printre metacarpiene, pe carpiene şi pe articulaţia pumnului. Se continuă pe antebraţ (cu degetele 2, 3 şi 4 pe şanţurile dintre muşchii grupei posterioare, cu policele pe şanţul dintre muchia radială şi grupa de muşchi posterioară şi cu degetul 5 pe şanţul dintre muchia cubitală şi grupa de muşchi posterioară), până pe treimea inferioară a braţului. Se revine şi se reia.

Se intercalează netezirea cu o mână şi se trece la manevrele ajutătoare.

B. MANEVRELE COMPLEMENTARE

Manevrele complementare care se efectuează sunt:

– rulatul şi cernutul pe antebraţ. Mâna pacientului este pe şold;

– rulatul pe degete. Se efectuează cu două degete pe fiecare deget.

Se intercalează netezirea cu o mână şi se trece la tracţiuni şi tracţiuni cu scuturături:

– tracţiunile şi tracţiunile cu scuturături. Mâna stângă fixează antebraţul pacientului. Mâna dreaptă prinde degetele pacientului şi efectuează tracţiuni şi tracţiuni cu scuturături, pentru articulaţia pumnului, articulaţiile intercarpiene, carpometacarpiene, metacarpofalangiene şi interfalangiene;

– compresiunile pe epifize (radială şi ulnară). Mâna pacientului este în supinaţie. Mâna dreaptă cu policele şi cu indexul fixate pe epifiza cubitală, iar mâna stângă cu policele şi cu indexul fixate pe epifiza radială. Compresiunile se efectuează (concomitent cu degetele ambelor mâini) pe epifize.

Se intercalează netezirea cu o mână şi se trece la mişcări.

C. PROCEDURI COMPLEMENTARE

MIŞCĂRILE

Mişcările care se efectuează sunt: pasive, pasivo-active, active, active cu încărcătură şi cu opoziţie.

1. Mişcări pasive

a) Mişcări din articulaţia pumnului

Mâna pacientului este în pronaţie. Mâna stângă fixează antebraţul, iar mâna dreaptă pe palma pacientului şi efectuează:

- flexia dorsală şi palmară a mâinii pe antebraţ;
- mişcări de lateralitate (radial şi cubital);
- de rotaţie (radială şi cubitală);
- mişcări de circumducţie (dreapta-stânga);
- mişcări de pronaţie şi supinaţie din articulaţia radioulnară.

b) Mişcări din articulaţiile intercarpiene

Mâna pacientului este în supinaţie. Mâinile fixează policele pe partea anterioară a carpienelor, iar indexurile pe partea posterioară. Se efectuează concomitent mişcări de tracţiune bilaterală (cubitală şi radială) şi mişcări de extensie (dorsală şi palmară).

c) Mişcări din articulaţiile carpometacarpiene

Mâna pacientului este în pronaţie. Mâna stângă fixează indexul pe partea anterioară a carpienelor (rândul 2), iar policele pe partea dorsală. Mâna dreaptă fixează indexul pe treimea distală a metacarpienelor (partea palmară), iar policele pe partea dorsală. Se efectuează mişcări de mobilizare din articulaţiile carpometacarpiene.

d) Mişcări din articulaţiile intermetacarpiene

Mâna pacientului este în pronaţie sau în supinaţie. Mâinile fixează policele transversal, la nivelul treimii distale a metacarpienelor (pe partea dorsală sau palmară), iar indexurile tot transversal, la nivelul treimii distale a metacarpienelor (pe partea dorsală sau palmară). Se efectuează (concomitent cu degetele) tracţiuni cubital şi radial şi mişcări de extensie (dorsală şi palmară).

e) Mişcări din articulaţiile metacarpofalangiene

Mâna stângă fixează policele pe partea dorsală sau pe cea palmară a mâinii pacientului, iar indexul pe partea palmară sau pe cea dorsală, la nivelul treimii distale a metacarpienelor. Mâna dreaptă fixează policele pe partea palmară sau pe cea dorsală a falangei proximale, iar indexul pe partea dorsală sau pe cea palmară. Se efectuează

mişcări de flexie, mişcări de extensie şi de uşoară rotaţie din articulaţia metacarpo-falangiană.

În acelaşi mod, se efectuează şi mişcările din articulaţia metacarpofalangiană a policelui.

f) Mişcări din articulaţiile interfalangiene

Mâna dreaptă/stângă fixează cu indexul şi policele falanga proximală, iar mâna stângă/dreaptă cu indexul şi cu policele mobilizează falanga superioară (prin mişcări de flexie, de extensie şi de uşoare rotaţii).

În acelaşi mod, se mobilizează toate articulaţiile interfalangiene.

2. Mişcări active

Maseurul indică pacientului să efectueze mişcările ajutat sau singur. În funcţie de diagnostic, maseurul exercită încărcătură sau opoziţie la mişcare.

Se efectuează netezirea şi se trece la masajul articulaţiei mâinii stângi.

• ARTICULAŢIA PUMNULUI STÂNG

Pentru masajul articulaţiei mâinii stângi, poziţia pacientului este identică cu cea de la masajul articulaţiei mâinii drepte.

Poziţia maseurului se schimbă din partea laterală dreaptă, în laterală stângă, ceea ce face ca liniile prelucrate la articulaţia mâinii drepte cu mâna dreaptă să fie prelucrate la articulaţia mâinii stângi cu mâna stângă (şi invers). Manevrele se efectuează pe aceleaşi linii cu aceleaşi limite.

XX. MASAJUL MÂINII PROPRIU-ZISE

• ***Delimitare zonală***

În partea distală, mâna este delimitată de linia articulaţiilor metacarpofalangiene, iar în partea proximală, de linia articulaţiei pumnului.

• ***Descriere anatomică***

Oase:

– 8 carpiene;

– 5 metacarpiene.

Muşchi (tabelul II.XX):

TABELUL II.XX

A. MUŞCHII POLICELUI

MUŞCHI	ORIGINE	INSERŢIE	ACŢIUNE
Scurtul abductor (al policelui)	- Pe tuberculul scafoid - Pe ligamentul transvers al carpului	- Pe baza falangei 1 a policelui (faţa externă) - Pe expansiunea extensorilor policelui	- Abductor al metacarpianului 1 - Flexor al metacarpianului 1 - Extensor al falangei distale a policelui
Opozantul (policelui)	- Pe tuberculul trapezului - Pe ligamentul transvers al carpului	- Pe primul metacarpian (marginea radială)	- Opoziţia policelui - Adducţia şi flexia, precum şi adducţia şi rotaţia primului metacarpian
Scurtul flexor (al policelui)	- Pe ligamentul transvers al carpului - Pe tuberculul trapezului (fasciculul extern) - Pe primul metacarpian - Pe osul trapezoid şi osul mare (fasciculul intern)	- Pe baza falangei 1 pe feţele laterale	- Flexor al falangei 1 şi al metacarpianului 1 - Adductor al policelui - Opoziţia policelui
Adductorul (policelui)	- Printr-un capăt oblic pe osul mare şi baza metacarpienelor 2 şi 3 - Printr-un capăt transvers pe faţa palmară a metacarpienelor 3 şi 4	- Printr-un tendon comun pe faţa medială a falangei proximale a policelui, împreună cu primul muşchi interosos palmar	- Flexor al falangei 1 şi al metacarpianului 1 - Adductor al policelui - Opoziţia policelui

B. MUŞCHII DEGETULUI MIC

MUŞCHI	ORIGINE	INSERŢIE	ACŢIUNE
Palmarul scurt	- Pe aponevroza palmară	- Pe pielea marginii mediale a mâinii	- Încreţeşte pielea regiunii hipotenare şi protejează artera ulnară când pumnul este strâns puternic
Flexorul scurt (al degetului mic)	- Pe osul cu cârlig - Pe ligamentul transvers al carpului	- Pe faţa anterioară a bazei falangei proximale	- Flexor al degetului 5 - Abductor al degetului 5
Abductorul (degetului mic)	- Pe osul pisiform - Pe ligamentul transvers al carpului	- Pe baza falangei 1 a degetului 5 (faţa cubitală)	- Abductor al degetului 5 - Flexor al degetului 5
Opozantul (degetului mic)	- Pe osul cu cârlig - Pe ligamentul transvers al carpului	- Pe marginea medială a metacarpianului 5	- Opoziţia degetului 5

C. MUŞCHII REGIUNII PALMARE MIJLOCII

MUŞCHI	ORIGINE	INSERŢIE	ACŢIUNE
Lombricali (4 muşchi) **- 2 laterali** **- 2 mediali**	- Pe faţa laterală a tendoanelor flexorului profund - Pe ambele feţe ale tendoanelor flexorului profund	- Pe aponevroza dorsală a degetelor 2-5	- Flexori ai falangei proximale - Extensori ai celorlalte două falange (mijlocie şi distală) - Adductori ai primei falange
Interosoşi a. palmari (în număr de 3)	- Pe faţa metacarpianului care priveşte spre axul median al mâinii. Axul median al mâinii trece prin degetul medius	- Printr-un tendon subţire pe aponevroza dorsală a degetului corespunzător metacarpianului pe care îşi au originea (respectiv pe degetele 2-4-5)	- Flectează falanga proximală şi le extind pe celelalte două - Adductori (apropie degetele de axul mâinii) - Abductori (îndepărtează degetele de axul mâinii)
b. dorsali (în număr de 4)	- Pe faţa metacarpienelor care limitează spaţiile 1, 2, 3 şi 4	- Pe aponevroza dorsală a degetelor, pe marginea care nu priveşte axul mâinii (respectiv pe degetele 2, 3, 5).	

Articulaţii:
– radiocubitalocarpiană, articulaţia pumnului, mobilă, pluriaxială;
– intercarpiene, semimobile;
– carpometacarpiene, semimobile;
– intermetacarpiene, semimobile;
– metacarpofalangiene, mobile, uniaxiale.

• ***Delimitare regională***

În partea distală, regiunea este delimitată de extremitatea distală a ultimelor falange, iar în partea proximală, de treimea inferioară a braţului.

ORDINEA ŞI TEHNICA DE PRELUCRARE

Tratamentul pe regiunea mâinilor propriu-zise se începe prelucrând cu toate manevrele masajului pe mâna dreaptă, apoi pe cea stângă.

Poziţia pacientului: în decubit dorsal, laterală (dreapta-stânga), ventrală sau în şezut.

Poziţia maseurului: în ortostatism sau în şezut. În lateral sau în faţa mâinii pacientului.

Poziţia pacientului şi a maseurului nu se descrie la fiecare manevră, ci numai când se schimbă.

Fiecare manevră (cu formele ei) se repetă de 3-5 ori, pe aceeaşi linie şi în cadrul aceloraşi limite (în funcţie de diagnostic).

În cadrul acestei regiuni, se efectuează masajul zonal pe mână, manevrele pe care se pune accentul fiind frământatul şi fricţiunea.

• ***MÂNA DREAPTĂ***

Poziţia pacientului: în şezut, pe scaun.

Poziţia maseurului: în ortostatism sau în şezut, în faţa mâinii pacientului.

A. MANEVRELE PRINCIPALE

1. NETEZIREA

a) Netezirea cu o mână

Linia 1 – pe grupele de muşchi de pe partea cubitală a mâinii şi a antebraţului. Mâna stângă susţine mâna pacientului în supinaţie, mâna dreaptă cu degetele 2-5 fixate pe partea dorsală a degetelor pacientului, iar policele pe partea palmară. Netezirea se efec-

tuează pe degete, pe partea cubitală a mâinii şi a articulaţiei pumnului. Se continuă pe antebraţ (cu policele pe şanţul dintre grupele de muşchi de pe partea anterioară, iar cu indexul şi celelalte degete pe şanţul dintre grupa de muşchi cubitală şi muchia cubitală), până pe treimea inferioară a braţului. Se revine şi se reia.

Linia 2 – pe grupele de muşchi de pe partea radială a mâinii şi a antebraţului. Mâna dreaptă susţine mâna pacientului în semipronaţie. Mâna stângă cu degetele 2-5 fixate pe partea dorsală a mâinii pacientului, iar policele pe partea palmară. Netezirea se efectuează pe mână, pe partea radială a articulaţiei pumnului. Se continuă pe antebraţ (cu policele pe şanţul dintre grupele de muşchi de pe partea anterioară, iar cu indexul şi celelalte degete pe şanţul dintre grupele de muşchi radială şi cea posterioară), până pe treimea inferioară a braţului. Se revine şi se reia.

Linia 3 – pe grupa de muşchi de pe partea posterioară a antebraţului. Mâna dreaptă susţine mâna pacientului în pronaţie. Mâna stângă se fixează pe partea posterioară a articulaţiei pumnului, cu policele pe şanţul dintre grupele de muşchi radială şi posterioară, iar cu indexul şi celelalte degete pe şanţul dintre muchia cubitală şi grupa de muşchi posterioară. Netezirea se efectuează pe antebraţ, până pe treimea inferioară a braţului. Se revine şi se reia.

b) Netezirea cu patru sau cu cinci degete

Linia 1 – pe partea anterioară a degetelor, a mâinii şi a antebraţului. Mâna stângă susţine mâna pacientului în supinaţie, iar mâna dreaptă este suspendată cu degetele pe faţa palmară la extremitatea distală a degetelor pacientului. Netezirea se efectuează pe faţa palmară a degetelor, pe palmă şi pe articulaţia pumnului. Se continuă pe antebraţ (cu degetele 2, 3, 4 pe şanţurile dintre muşchii şi grupele de muşchi de pe partea anterioară, cu policele pe şanţul dintre muchia radială şi grupa de muşchi radială, iar cu degetul 5 pe şanţul dintre muchia cubitală şi grupa de muşchi cubitală), până pe treimea inferioară a braţului. Se revine şi se reia.

Linia 2 – pe partea posterioară a degetelor, a mâinii şi a antebraţului. Mâna dreaptă susţine mâna pacientului în uşoară pronaţie, iar mâna stângă este suspendată cu degetele pe partea dorsală, la extremitatea distală a degetelor pacientului. Netezirea se efectuează pe faţa dorsală a degetelor, pe şi printre metacarpiene şi carpiene. Se continuă pe antebraţ (cu degetele 2, 3 şi 4 pe şanţurile dintre muşchii grupei posterioare, cu policele pe şanţul dintre muchia radială şi grupa de muşchi posterioară şi cu degetul 5 pe şanţul dintre muchia cubitală şi grupa de muşchi posterioară), până pe treimea inferioară a braţului. Se revine şi se reia.

c) Netezirea sub formă de pieptene pe palmă

Mâna stângă susţine mâna pacientului în supinaţie. Mâna dreaptă efectuează netezirea pe faţa palmară, începând de la nivelul degetelor, până la articulaţia pumnului. (Se insistă cu nodozităţile degetelor pe aponevroza palmară.) Se revine şi se reia.

Se intercalează netezirea cu o mână pe cele 3 linii şi se trece la frământatul cu o mână.

2. FRĂMÂNTATUL

a) Frământatul cu o mână

Linia 1 – pe grupele de muşchi de pe partea cubitală a mâinii şi a antebraţului. Mâna stângă susţine mâna pacientului în supinaţie. Mâna dreaptă se fixează pe partea cubitală a degetelor mâinii pacientului, cu degetele 2-5 pe partea dorsală, iar cu policele pe faţa palmară. Frământatul se efectuează (adunând concomitent cu indexul şi cu policele) pe musculatura eminenţei hipotenare, până la articulaţia pumnului (peste care se păşeşte). Se continuă pe musculatura grupei cubitale (cu policele pe şanţul dintre grupele de muşchi de pe partea anterioară, iar cu indexul şi celelalte degete pe şanţul dintre grupa de muşchi cubitală şi muchia cubitală), până la articulaţia cotului. Se revine şi se reia.

Linia 2 – pe grupele de muşchi de pe partea radială a mâinii şi a antebraţului. Mâna dreaptă susţine mâna pacientului în pronaţie, iar mâna stângă se fixează pe partea radială a policelui, cu policele pe şanţul dintre eminenţa tenară şi hipotenară, iar cu indexul pe partea latero-externă a eminenţei tenare. Frământatul se efectuează (adunând concomitent cu indexul şi cu policele) pe musculatura eminenţei tenare, până la articulaţia pumnului (peste care se păşeşte). Se continuă pe musculatura grupei radiale (cu policele pe şanţul dintre grupele de muşchi de pe partea anterioară, iar cu indexul şi celelalte degete pe şanţul dintre grupele de muşchi radială şi posterioară), până la articulaţia cotului. Se revine şi se reia.

Linia 3 – pe grupa de muşchi de pe partea posterioară a antebraţului. Mâna dreaptă susţine mâna pacientului în pronaţie. Mâna stângă se fixează pe partea posterioară a articulaţiei pumnului, cu policele pe şanţul dintre grupele de muşchi radială şi cea posterioară, iar cu indexul şi celelalte degete pe şanţul dintre grupa de muşchi posterioară şi muchia cubitală. Frământatul se efectuează (adunând concomitent cu policele şi cu indexul) pe musculatura grupei posterioare, până la articulaţia cotului. Se revine şi se reia

Se intercalează netezirea cu o mână pe cele 3 linii şi se trece la frământatul cu două mâini.

b) Frământatul cu două mâini

Poziţia mâinii pacientului: pe coapsă, în supinaţie.

Poziţia maseurului: în lateral.

Linia 1 – pe grupele de muşchi de pe partea cubitală a mâinii şi a antebraţului. Mâna dreaptă se fixează pe partea cubitală a degetelor mâinii pacientului, cu degetele 2-5 pe partea dorsală, iar cu policele pe faţa palmară, mâna stângă fiind oglinda mâinii drepte. Frământatul se efectuează (adunând concomitent cu indexurile şi cu policele) pe musculatura eminenţei hipotenare, până la articulaţia pumnului (peste care se păşeşte). Se continuă pe musculatura grupei cubitale (cu policele pe şanţul dintre grupele de muşchi de pe partea anterioară, iar cu indexurile şi celelalte degete pe şanţul dintre grupa de muşchi cubitală şi muchia cubitală), până la articulaţia cotului. Se revine şi se reia.

Linia 2 – pe grupele de muşchi de pe partea radială a mâinii şi a antebraţului. Mâna dreaptă se fixează pe partea radială a policelui, cu indexul pe şanţul dintre eminenţa tenară şi hipotenară, iar cu policele pe partea latero-externă a eminenţei tenare, mâna stângă fiind oglinda mâinii drepte. Frământatul se efectuează (adunând concomitent cu indexurile şi cu policele) pe musculatura eminenţei tenare, până la articulaţia pumnului (peste care se păşeşte). Se continuă pe musculatura grupei radiale (cu indexurile pe şanţul dintre grupele de muşchi de pe partea anterioară, iar cu policele pe şanţul dintre grupa de muşchi radială şi cea posterioară), până la articulaţia cotului. Se revine şi se reia.

Linia 3 – pe grupa de muşchi de pe partea posterioară a antebraţului. Mâna pacientului este pe coapsă în pronaţie. Mâna dreaptă se fixează pe partea posterioară a articulaţiei pumnului, cu policele pe şanţul dintre muchia cubitală şi grupa de muşchi posterioară, iar cu indexul şi celelalte degete pe şanţul dintre grupele de muşchi radială şi cea posterioară, mâna stângă fiind oglinda mâinii drepte. Frământatul se efectuează (adunând concomitent cu policele şi cu indexurile) pe musculatura grupei posterioare, până la articulaţia cotului. Se revine şi se reia.

Se intercalează netezirea cu o mână pe cele 3 linii şi se trece la frământatul în contratimp.

c) Frământatul în contratimp

Poziţia mâinii pacientului şi a mâinilor maseurului, precum şi liniile cu limitele lor sunt identice cu cele de la frământatul cu două mâini.

Se intercalează netezirile specifice şi se trece la frământatul sub formă de geluire.

d) Geluirea cu patru sau cu cinci degete

Linia 1 – pe partea anterioară a degetelor, a mâinii şi a antebraţului. Mâna stângă susţine mâna pacientului în supinaţie, iar mâna dreaptă este suspendată cu degetele pe faţa palmară, la extremitatea distală a degetelor pacientului. Geluirea se efectuează pe faţa palmară a degetelor, pe palmă şi pe articulaţia pumnului. Se continuă pe antebraţ (cu degetele 2, 3, 4 pe şanţurile dintre muşchii şi grupele de muşchi de pe partea anterioară, cu policele pe şanţul dintre muchia radială şi grupa de muşchi radială, iar cu degetul 5 pe şanţul dintre muchia cubitală şi grupa de muşchi cubitală), până pe treimea inferioară a braţului. Se revine şi se reia.

Linia 2 – pe partea posterioară a degetelor, a mâinii şi a antebraţului. Mâna dreaptă susţine mâna pacientului în uşoară pronaţie, iar mâna stângă este suspendată cu degetele pe partea dorsală, la extremitatea distală a degetelor pacientului. Geluirea se efectuează pe faţa dorsală a degetelor, pe şi printre metacarpiene, carpiene şi pe articulaţia pumnului. Se continuă pe antebraţ (cu degetele 2, 3 şi 4 pe şanţurile dintre muşchii grupei posterioare, cu policele pe şanţul dintre muchia radială şi grupa de muşchi posterioară şi cu degetul 5 pe şanţul dintre muchia cubitală şi grupa de muşchi posterioară), până pe treimea inferioară a braţului. Se revine şi se reia.

Se intercalează netezirile specifice şi se trece la fricţiune.

3. FRICŢIUNEA

Fricţiunea cu patru sau cu cinci degete

Linia 1 – pe partea anterioară a degetelor, a mâinii şi a antebraţului. Mâna stângă susţine mâna pacientului în supinaţie, iar mâna dreaptă este suspendată cu degetele pe faţa palmară, la extremitatea distală a degetelor pacientului. Fricţiunea se efectuează pe faţa palmară a degetelor, pe palmă şi pe articulaţia pumnului. Se continuă pe antebraţ (cu degetele 2, 3, 4 pe şanţurile dintre muşchii şi grupele de muşchi de pe partea anterioară, cu policele pe şanţul dintre muchia radială şi grupa de muşchi radială, iar cu degetul 5 pe şanţul dintre muchia cubitală şi grupa de muşchi cubitală), până pe treimea inferioară a braţului. Se revine şi se reia.

Linia 2 – pe partea posterioară a degetelor, a mâinii şi a antebraţului. Mâna dreaptă susţine mâna pacientului în uşoară pronaţie, iar mâna stângă este suspendată cu degetele pe partea dorsală, la extremitatea distală a degetelor pacientului. Fricţiunea se efectuează pe faţa dorsală a degetelor, pe şi printre metacarpiene, carpiene, pe articulaţia pumnului şi se continuă pe antebraţ (cu degetele 2, 3 şi 4 pe şanţurile dintre muşchii grupei posterioare, cu policele pe şanţul dintre muchia radială şi grupa de muşchi posterioară şi cu degetul 5 pe şanţul dintre muchia cubitală şi grupa de muşchi posterioară), până pe treimea inferioară a braţului. Se revine şi se reia.

Se trece la masajul zonal.

*
* *

- ***MASAJUL ZONAL PE FAŢA PALMARĂ ŞI DORSALĂ A MÂINII***

Netezirea

Netezirea cu o mână

Pe faţa palmară

Mâna stângă susţine mâna pacientului în supinaţie. Mâna dreaptă efectuează netezirea pe faţa palmară, începând de pe degete, până pe articulaţia pumnului. Se revine şi se reia.

Pe faţa dorsală

Mâna dreaptă susţine mâna pacientului în pronaţie. Mâna stângă efectuează netezirea pe partea dorsală a degetelor şi a mâinii, până pe articulaţia pumnului. Se revine şi se reia.

Netezirea cu patru sau cu cinci degete

Pe faţa palmară

Mâna stângă susţine mâna pacientului în supinaţie.

Linia 1 – Mâna dreaptă este suspendată cu degetele pe articulaţiile metacarpofalangiene (degetul 2 pe partea latero-internă a metacarpianului 2, 3 pe metacarpianul 2, 4 printre metacarpienele 2-3, iar 5 pe metacarpianul 3). Netezirea se efectuează pe faţa palmară, până pe articulaţia pumnului. Se revine şi se reia.

Linia 2 – Mâna dreaptă este suspendată cu degetele pe articulaţiile metacarpofalangiene (degetul 2 pe metacarpianul 4, 3 printre metacarpienele 4, 5, 4 pe metacarpianul 5, iar 5 pe partea latero-externă a metacarpianului 5). Netezirea se efectuează pe faţa palmară, până pe articulaţia pumnului. Se revine şi se reia.

Pe partea dorsală

Mâna dreaptă susţine mâna pacientului în pronaţie.

Linia 1 – Mâna stângă este suspendată cu degetele pe articulaţiile metacarpofalangiene (degetul 5 pe partea latero-externă a metacarpianului 5, 4 pe metacarpianul 5, 3 printre metacarpienele 5 şi 4, iar 2 printre metacarpianul 4 şi 3). Netezirea se efectuează pe şi printre metacarpiene, până pe articulaţia pumnului. Se revine şi se reia.

Linia 2 – Mâna stângă este suspendată cu degetele pe articulaţiile metacarpofalangiene (degetul 5 printre metacarpienele 4 şi 3, 4 pe metacarpianul 3, 3 pe şi printre metacarpienele 2 şi 3, iar 2 pe partea latero-externă a metacarpianului 2). Netezirea se efectuează pe şi printre metacarpiene, până pe articulaţia pumnului. Se revine şi se reia.

Pe police

Mâna dreaptă cu indexul şi cu policele susţine policele pacientului de la extremitatea distală a ultimei falange. Mâna stângă cu indexul şi cu policele efectuează netezirea pe partea palmară şi dorsală, apoi pe părţile laterale, până pe articulaţia pumnului. Se revine şi se reia.

Netezirea sub formă de pieptene pe palmă

Mâna stângă susţine mâna pacientului în supinaţie. Mâna dreaptă efectuează netezirea pe faţa palmară, începând de la degete, până la articulaţia pumnului. (Se insistă cu nodozităţile degetelor pe aponevroza palmară.) Se revine şi se reia.

Se intercalează netezirea cu o mână şi se trece la frământat.

Frământatul

Frământatul cu o mână

Linia 1 – pe musculatura eminenţei hipotenare. Mâna stângă susţine mâna pacientului în supinaţie. Mâna dreaptă se fixează pe partea cubitală a degetului 5 al mâinii pacientului, cu policele pe faţa palmară, iar cu indexul şi celelalte degete pe faţa dorsală. Frământatul se efectuează (adunând concomitent cu indexul şi cu policele) pe musculatura eminenţei hipotenare, până la articulaţia pumnului. Se revine şi se reia.

Linia 2 – pe partea distală a palmei (linia paralelă cu articulaţiile metacarpofalangiene). Mâna dreaptă efectuează frământatul pe linia paralelă cu articulaţiile metacarpo-

falangiene, începând de pe metacarpianul 5, până pe metacarpianul 2. Se revine şi se reia.

Linia 3 – pe musculatura eminenţei tenare. Mâna dreaptă susţine mâna pacientului în uşoară pronaţie. Mâna stângă se fixează pe partea radială a policelui, cu indexul pe partea latero-externă, iar cu policele pe şanţul dintre eminenţa tenară şi hipotenară. Frământatul se efectuează (adunând concomitent cu indexul şi cu policele) pe musculatura eminenţei tenare, până la articulaţia pumnului. Se revine şi se reia.

Se intercalează netezirea cu o mână şi se trece la frământatul cu două mâini.

Frământatul cu două mâini

Poziţia mâinii pacientului: pe coapsă sau pe pat, în supinaţie.

Linia 1 – pe musculatura eminenţei hipotenare. Mâna dreaptă se fixează pe partea cubitală a degetului 5 al mâinii pacientului, cu policele pe partea palmară, iar cu indexul şi celelalte degete pe faţa dorsală, mâna stângă fiind oglinda mâinii drepte. Frământatul se efectuează (adunând concomitent cu indexurile şi cu policele) pe musculatura eminenţei hipotenare, până la articulaţia pumnului. Se revine şi se reia.

Linia 2 – pe musculatura eminenţei tenare. Mâna dreaptă se fixează pe partea radială, cu policele pe partea latero-externă a policelui pacientului, iar cu indexul şi celelalte degete pe şanţul dintre eminenţa tenară şi cea hipotenară, mâna stângă fiind oglinda mâinii drepte. Frământatul se efectuează (adunând concomitent cu indexurile şi cu policele) pe musculatura eminenţei tenare, până la articulaţia pumnului. Se revine şi se reia.

Se intercalează netezirea cu o mână şi se trece la frământatul în contratimp.

Frământatul în contratimp

Poziţia mâinii pacientului şi a mâinilor maseurului, precum şi liniile cu limitele lor sunt identice cu cele practicate la frământatul cu două mâini.

Se intercalează netezirile specifice şi se trece la frământatul sub formă de geluire.

Geluirea cu patru sau cu cinci degete

Pe faţa palmară

Mâna stângă susţine mâna pacientului în supinaţie.

Linia 1 – Mâna dreaptă este suspendată cu degetele pe articulaţiile metacarpofalangiene (degetul 2 pe partea latero-internă a metacarpianului 2, 3 pe metacarpianul 2, 4 printre metacarpienele 2-3, iar 5 pe metacarpianul 3). Geluirea se efectuează pe faţa palmară, până pe articulaţia pumnului. Se revine şi se reia.

Linia 2 – Mâna dreaptă este suspendată cu degetele pe articulaţiile metacarpofalangiene (degetul 2 pe şi printre metacarpienele 4 şi 3, 3 printre metacarpienele 4 şi 5, 4 pe metacarpianul 5, iar 5 pe partea latero-externă a metacarpianului 5). Geluirea se efectuează pe faţa palmară, până pe articulaţia pumnului. Se revine şi se reia.

Pe partea dorsală

Mâna dreaptă susţine mâna pacientului în pronaţie.

Linia 1 – Mâna stângă este suspendată cu degetele la nivelul articulaţiilor metacarpofalangiene (degetul 5 pe partea latero-externă a metacarpianului 5, 4 pe metacarpianul 5, 3 printre metacarpienele 5 şi 4, iar 2 pe şi printre metacarpienele 4 şi 3). Geluirea se efectuează pe şi printre metacarpiene, până pe articulaţia pumnului. Se revine şi se reia.

Linia 2 – Mâna stângă este suspendată cu degetele pe articulaţiile metacarpofalangiene (degetul 5 printre metacarpienele 4 şi 3, 4 pe metacarpianul 3, 3 pe şi printre metacarpienele 2 şi 3, iar 2 pe partea latero-externă a metacarpianului 2). Geluirea se efectuează pe şi printre metacarpiene, până pe articulaţia pumnului. Se revine şi se reia.

Pe police

Mâna dreaptă cu indexul şi cu policele susţine policele pacientului de la extremitatea distală a ultimei falange. Mâna stângă cu indexul efectuează geluirea pe partea palmară şi dorsală, apoi pe părţile latero-laterale, începând de pe ultima falangă, până pe articulaţia pumnului. Se revine şi se reia.

Se intercalează netezirile specifice şi se trece la fricţiune.

Fricţiunea

Pe faţa palmară

Mâna stângă susţine mâna pacientului în supinaţie.

Linia 1 – Mâna dreaptă este suspendată cu degetele pe articulaţiile metacarpofalangiene (degetul 2 pe partea latero-internă a metacarpianului 2, 3 pe metacarpianul 2, 4 printre metacarpienele 2-3, iar 5 pe metacarpianul 3). Fricţiunea se efectuează pe faţa palmară, până pe articulaţia pumnului. Se revine şi se reia.

Linia 2 – Mâna dreaptă este suspendată cu degetele pe articulaţiile metacarpofalangiene (degetul 2 pe şi printre metacarpienele 4 şi 3, 3 printre metacarpienele 4 şi 5, 4 pe metacarpianul 5, iar 5 pe partea latero-externă a metacarpianului 5). Fricţiunea se efectuează pe faţa palmară, până pe articulaţia pumnului. Se revine şi se reia.

Pe partea dorsală

Mâna dreaptă susţine mâna pacientului în pronaţie.

Linia 1 – Mâna stângă este suspendată cu degetele pe articulaţiile metacarpofalangiene (degetul 5 pe partea latero-externă a metacarpianului 5, 4 pe metacarpianul 5, 3 printre metacarpienele 5 şi 4, iar 2 pe metacarpianul 4). Fricţiunea se efectuează pe şi printre metacarpiene, până pe articulaţia pumnului. Se revine şi se reia.

Linia 2 – Mâna stângă este suspendată cu degetele fixate pe articulaţiile metacarpofalangiene (degetul 5 printre metacarpienele 4 şi 3, 4 pe metacarpianul 3, 3 pe şi printre metacarpienele 2 şi 3, iar 2 pe partea latero-externă a metacarpianului 2). Fric-

ţiunea se efectuează pe şi printre metacarpiene, până pe articulaţia pumnului. Se revine şi se reia.

Pe police

Mâna dreaptă cu indexul şi cu policele susţine policele pacientului de la extremitatea distală a ultimei falange. Mâna stângă cu indexul efectuează fricţiunea pe partea palmară şi dorsală, apoi pe părţile latero-laterale, începând de pe ultima falangă, până pe articulaţia pumnului. Se revine şi se reia.

Se intercalează netezirea şi se trece la vibraţii.

Vibraţiile

Vibraţiile cu o mână

Pe faţa palmară

Mâna stângă susţine mâna pacientului în supinaţie. Mâna dreaptă efectuează vibraţii pe faţa palmară a degetelor şi a mâinii, până pe articulaţia pumnului. Se revine şi se reia.

Pe faţa dorsală

Mâna dreaptă susţine mâna pacientului în pronaţie. Mâna stângă efectuează vibraţii pe partea dorsală a degetelor şi a mâinii, până pe articulaţia pumnului. Se revine şi se reia.

Vibraţiile cu patru sau cu cinci degete

Pe faţa palmară

Mâna stângă susţine mâna pacientului în supinaţie.

Linia 1 – Mâna dreaptă este suspendată cu degetele pe articulaţiile metacarpofalangiene (degetul 2 pe partea latero-internă a metacarpianului 2, 3 pe metacarpianul 2, 4 printre metacarpienele 2-3, iar 5 pe metacarpianul 3). Vibraţiile se efectuează pe palmă, până pe articulaţia pumnului. Se revine şi se reia.

Linia 2 – Mâna dreaptă este suspendată cu degetele pe articulaţiile metacarpofalangiene (degetul 2 pe metacarpianul 4, 3 printre metacarpienele 4 şi 5, 4 pe metacarpianul 5, iar 5 pe partea latero-externă a metacarpianului 5). Vibraţiile se efectuează pe palmă, până pe articulaţia pumnului. Se revine şi se reia.

Pe partea dorsală

Mâna dreaptă susţine mâna pacientului în pronaţie.

Linia 1 – Mâna stângă este suspendată cu degetele pe articulaţiile metacarpofalangiene (degetul 5 pe partea latero-externă a metacarpianului 5, 4 pe metacarpianul 5, 3 printre metacarpienele 5 şi 4, iar 2 pe metacarpianul 4). Vibraţiile se efectuează pe şi printre metacarpiene, până pe articulaţia pumnului. Se revine şi se reia.

Linia 2 – Mâna stângă este suspendată cu degetele pe articulaţiile metacarpo-falangiene (degetul 5 printre metacarpienele 4 şi 3, 4 pe metacarpianul 3, 3 pe şi printre metacarpienele 2 şi 3, iar 2 pe partea latero-externă a metacarpianului 2). Vibraţiile se efectuează pe şi printre metacarpiene, până pe articulaţia pumnului. Se revine şi se reia.

Pe police

Mâna dreaptă cu indexul şi cu policele susţine policele pacientului de la extremitatea distală a ultimei falange. Mâna stângă cu indexul şi cu policele efectuează vibraţii pe partea palmară şi dorsală, apoi pe părţile laterale, începând de la ultima falangă, până pe articulaţia pumnului. Se revine şi se reia.

Se efectuează netezirea.

*

* *

Se intercalează netezirile specifice şi se trece la batere.

4. BATEREA PE ANTEBRAŢ ŞI PALMĂ

Mâna stângă susţine mâna pacientului în supinaţie:

– baterea cu partea cubitală şi sub formă de ciupitură se efectuează cu mâna dreaptă pe partea anterioară şi posterioară a antebraţului;

– baterea cu partea cubitală şi cu pumnul se efectuează pe faţa palmară;

– baterea cu ultima falangă a degetelor se efectuează pe metacarpiene şi pe degete.

Se intercalează netezirea cu o mână pe cele 3 linii şi se trece la vibraţii.

5. VIBRAŢIILE

a) Vibraţiile cu o mână

Linia 1 – pe grupele de muşchi de pe partea cubitală a mâinii şi a antebraţului. Mâna stângă susţine mâna pacientului în supinaţie, mâna dreaptă cu degetele 2-5 fixate pe partea dorsală a degetelor pacientului, iar policele pe partea palmară. Vibraţiile se efectuează pe degete, pe partea cubitală a mâinii şi a articulaţiei pumnului. Se continuă pe antebraţ (cu policele pe şanţul dintre grupele de muşchi de pe partea anterioară, iar cu indexul şi celelalte degete pe şanţul dintre grupa de muşchi cubitală şi muchia cubitală), până pe treimea inferioară a braţului. Se revine şi se reia.

Linia 2 – pe grupele de muşchi de pe partea radială a mâinii şi a antebraţului. Mâna dreaptă susţine mâna pacientului în semipronaţie, mâna stângă cu degetele 2-5 fixate pe partea dorsală a mâinii pacientului, iar policele pe partea palmară. Vibraţiile se efectuează pe mână, pe partea radială a articulaţiei pumnului. Se continuă pe antebraţ (cu

policele pe şanţul dintre grupele de muşchi de pe partea anterioară, iar cu indexul şi celelalte degete pe şanţul dintre grupele de muşchi radială şi cea posterioară), până pe treimea inferioară a braţului. Se revine şi se reia.

Linia 3 – pe grupa de muşchi de pe partea posterioară a antebraţului. Mâna dreaptă susţine mâna pacientului în pronaţie. Mâna stângă se fixează pe partea posterioară a articulaţiei pumnului, cu policele pe şanţul dintre grupele de muşchi radială şi posterioară, iar cu indexul şi celelalte degete pe şanţul dintre muchia cubitală şi grupa de muşchi posterioară. Vibraţiile se efectuează pe antebraţ, până pe treimea inferioară a braţului. Se revine şi se reia.

b) Vibraţiile cu patru sau cu cinci degete

Linia 1 – pe partea anterioară a degetelor, a mâinii şi a antebraţului. Mâna stângă susţine mâna pacientului în supinaţie, iar mâna dreaptă este suspendată cu degetele pe faţa palmară, la extremitatea distală a degetelor pacientului. Vibraţiile se efectuează pe faţa palmară a degetelor, pe palmă şi pe articulaţia pumnului. Se continuă pe antebraţ (cu degetele 2, 3, 4 pe şanţurile dintre muşchii şi grupele de muşchi de pe partea anterioară, cu policele pe şanţul dintre muchia radială şi grupa de muşchi radială, iar cu degetul 5 pe şanţul dintre muchia cubitală şi grupa de muşchi cubitală), până pe treimea inferioară a braţului. Se revine şi se reia.

Linia 2 – pe partea posterioară a degetelor, a mâinii şi a antebraţului. Mâna dreaptă susţine mâna pacientului în uşoară pronaţie, iar mâna stângă este suspendată cu degetele pe partea dorsală, la extremitatea distală a degetelor pacientului. Vibraţiile se efectuează pe faţa dorsală a degetelor, pe şi printre metacarpiene, carpiene, pe articulaţia pumnului şi se continuă pe antebraţ (cu degetele 2, 3 şi 4 pe şanţurile dintre muşchii grupei posterioare, cu policele pe şanţul dintre muchia radială şi grupa de muşchi posterioară şi cu degetul 5 pe şanţul dintre muchia cubitală şi grupa de muşchi posterioară), până pe treimea inferioară a braţului. Se revine şi se reia.

Se intercalează netezirea cu o mână pe cele 3 linii şi se trece la manevrele ajutătoare.

B. MANEVRELE COMPLEMENTARE

Manevrele complementare care se efectuează sunt:

– rulatul şi cernutul pe antebraţ. Mâna pacientului este pe şold;

– rulatul pe degete se efectuează cu două degete pe fiecare deget.

Se intercalează netezirea cu o mână şi se trece la tracţiuni şi tracţiuni cu scuturături;

– tracţiunile şi tracţiunile cu scuturături. Mâna stângă fixează antebraţul pacientului. Mâna dreaptă cu degetele prinde degetele pacientului şi efectuează tracţiuni şi tracţiuni cu scuturături, pentru articulaţia pumnului, articulaţiile intercarpiene, carpometacarpiene, metacarpofalangiene şi interfalangiene.

Pentru articulaţiile intermetacarpiene se efectuează şi tracţiuni în lateral;

– compresiunile pe epifize (radială şi ulnară). Mâna pacientului este în supinaţie. Mâna dreaptă cu policele şi cu indexul fixate pe epifiza cubitală, iar mâna stângă cu policele şi cu indexul fixate pe epifiza radială. Compresiunile se efectuează (concomitent cu degetele ambelor mâini) pe epifize.

Se intercalează netezirea cu o mână şi se trece la mişcări.

C. PROCEDURI COMPLEMENTARE

MIŞCĂRILE

Mişcările care se efectuează sunt: pasive, pasivo-active, active, active cu încărcătură şi cu opoziţie.

1. Mişcări pasive

a) Mişcări din articulaţia pumnului

Mâna pacientului este în pronaţie.

Mâna stângă fixează antebraţul, iar mâna dreaptă poziţionată pe palma pacientului efectuează flexia dorsală şi palmară a mâinii pe antebraţ:

– mişcări de lateralitate (radial şi cubital);
– mişcări de rotaţie (externă şi internă);
– mişcări de circumducţie (dreapta-stânga);
– mişcări de pronaţie şi supinaţie din articulaţia radioulnară.

b) Mişcări din articulaţiile intercarpiene

Mâna pacientului este în supinaţie.

Policele ambelor mâini se fixează pe partea anterioară a carpienelor şi indexurile pe partea posterioară. Se efectuează concomitent mişcări de tracţiune bilaterală (cubitală şi radială) şi mişcări de extensie (dorsală şi palmară).

c) Mişcări din articulaţiile carpometacarpiene

Mâna pacientului este în pronaţie.

Indexul mâinii stângi se fixează pe partea anterioară a carpienelor (rândul 2), iar policele pe partea dorsală. Indexul mâinii drepte se fixează pe treimea distală a metacarpienelor (partea palmară), iar policele pe partea dorsală. Se efectuează mişcări de mobilizare din articulaţiile carpometacarpiene.

d) Mişcări din articulaţiile intermetacarpiene

Mâna pacientului este în pronaţie sau în supinaţie.

Policele ambelor mâini se fixează transversal, pe zona treimii distale a metacarpienelor (pe partea dorsală sau pe cea palmară), iar indexurile tot transversal, pe zona treimii distale a metacarpienelor (pe partea dorsală sau pe cea palmară). Se efectuează concomitent tracţiuni cubital şi radial şi mişcări de extensie (dorsală şi palmară).

e) Mişcări din articulaţiile metacarpofalangiene

Policele mâinii stângi se fixează pe partea dorsală sau pe cea palmară, iar indexul pe partea palmară sau pe cea dorsală (pe zona treimii distale a metacarpienelor). Policele mâinii drepte se fixează pe partea palmară sau pe cea dorsală a falangei proximale, iar indexul pe partea dorsală sau pe cea palmară. Se efectuează mişcări de flexie, de extensie şi mişcări de uşoară rotaţie din articulaţia metacarpofalangiană.

În acelaşi mod, se efectuează mişcări şi din celelalte articulaţii metacarpofalangiene.

f) Mişcări din articulaţiile interfalangiene

Indexul şi policele mâinii drepte/stângi fixează falanga proximală, iar indexul şi policele mâinii stângi/drepte mobilizează falanga superioară, prin mişcări de flexie, de extensie şi uşoare rotaţii.

În acelaşi mod, se mobilizează toate articulaţiile interfalangiene.

2. Mişcări active

Maseurul indică pacientului să efectueze mişcările ajutat sau singur. În funcţie de diagnostic, maseurul exercită încărcătură sau opoziţie la mişcare.

Se efectuează netezirea cu o mână şi se trece la masajul mâini stângi.

- ***MÂNA STÂNGĂ***

Pentru masajul mâinii stângi, poziţia pacientului este identică cu cea de la masajul mâinii drepte.

Poziţia maseurului se schimbă din poziţia laterală dreaptă, în cea laterală stângă, ceea ce face ca liniile prelucrate la mâna dreaptă cu mâna dreaptă să fie prelucrate la mâna stângă cu mâna stângă (şi invers). Manevrele se efectuează pe aceleaşi linii cu aceleaşi limite.

XXI. MASAJUL REGIUNII DEGETELOR MEMBRELOR SUPERIOARE (TORACALE)

• ***Delimitare zonală***

În partea distală, degetele sunt delimitate de extremitatea distală a ultimelor falange, iar în partea proximală, de linia articulaţiilor metacarpofalangiene.

• ***Descriere anatomică***

Oase: 14 falange.

Muşchii care mobilizează falangele (tabelul II.XXI):

TABELUL II.XXI

MUŞCHI	ORIGINE	INSERŢIE	ACŢIUNE
Flexorul profund	- Pe cele 2/3 superioare ale feţei antero-interne a cubitusului - Pe membrana interosoasă - Pe falanga distală a ultimelor 4 degete	- Pe baza ultimelor falange (degetele 2-5)	- Flexor al falangei 3 - Flexor al falangei 2 - Flexor al pumnului (în asociere cu flexorul superficial) - Adductor al mâinii
Flexorul superficial	- Pe capul humeral (epitrohleea) - Pe capul cubital (apofiza coronoidă) - Pe partea radială	- Pe faţa latero-mijlocie a falangelor 2 ale degetelor 2-5	- Flexor al falangei 2 - Flexor al falangei 1 - Flexor al pumnului - Flexia mâinii pe antebraţ
Interosoşii dorsali	- Pe marginile adiacente a 2 metacarpiene vecine	- Pe baza falangelor proximale ale degetelor 2-3 (marginea radială) şi ale degetelor 3-4 (marginea cubitală)	- Flexori ai falangei 1 - Extensori al falangei 2 (când falanga 1 se flectează sau este flectată) - Abductori ai degetelor
Interosoşii palmari	- Pe faţa anterioară a metacarpienelor 2-4-5	- Pe baza falangelor proximale ale degetelor 2-4-5	- Adductori ai degetelor - Translare anterioară
Flexorul scurt al degetului mic	- Pe osul cu cârlig - Pe ligamentul transvers al carpului	- Pe faţa anterioară a bazei falangei proximale	- Flexor al degetului 5 - Abductor al degetului 5

MUŞCHI	ORIGINE	INSERŢIE	ACŢIUNE
Abductorul degetului mic	- Pe pisiform - Pe ligamentul transvers al carpului	- Pe baza falangei 1 a degetului 5 (faţa cubitală) - Pe expansiunea extensorului propriu al degetului 5	- Abductor al degetului 5 - Flexor al degetului 5
Extensorul comun al degetelor	- Pe epicondilul lateral al humerusului şi pe fascia antebrahială	- Prin 4 tendoane care formează apronevroza dorsală a degetelor	- Extensor al degetelor - Extensia interfalangiană
Extensor al indexului	- Pe faţa posterioară a ulnei	- Împreună cu tendonul extensorului degetelor, pe falangele a 2-a şi a 3-a, formând aponevroza dorsală a indexului	- Extensor al indexului - Ajută la extensia mâinii
Extensor al degetului mic	- Situat medial de extensorul degetelor şi fuzionat adesea cu acesta	- Pe epicondilul lateral - Pe fascia antebrahială - Pe despărţitoarele fibroase care îi separă de muşchii vecini	- Extensor al degetului mic - Extensor al mâinii
Opozant al policelui	- Pe tuberculul scafoid - Pe ligamentul inelar anterior	- Pe primul metacarpian (marginea radială)	- Opoziţia policelui = adducţie şi flexie + adducţie şi rotaţia primului metacarpian

Articulaţii:
– metacarpofalangiene, mobile, uniaxiale;
– interfalangiene, mobile, uniaxiale.

• ***Delimitare regională***
În partea distală, regiunea este delimitată de vârful ultimelor falange, iar în partea proximală, de treimea inferioară a braţului.

ORDINEA ŞI TEHNICA DE PRELUCRARE

Tratamentul pe regiunea degetelor membrelor superioare se începe prelucrând cu toate manevrele masajului pe degetele mâinii drepte, apoi pe degetele mâinii stângi.

Poziţia pacientului: în decubit dorsal, lateral (dreapta-stânga), ventral sau în şezut.

Poziţia maseurului: în ortostatism sau în şezut, lateral sau în faţa degetelor pacientului.

Poziţia pacientului şi a maseurului nu se descrie la fiecare manevră, ci numai când se schimbă.

Fiecare manevră (cu formele ei) se repetă de 3-5 ori, pe aceeaşi linie şi în cadrul aceloraşi limite (în funcţie de diagnostic).

În cadrul acestei regiuni, se efectuează masajul zonal pe degete, manevrele pe care se pune accentul fiind frământatul şi fricţiunea.

- ***DEGETELE MÂINII DREPTE***

Poziţia pacientului: în şezut, pe scaun.
Poziţia maseurului: în şezut, în lateral dreapta sau cu faţa la degetele pacientului.

A. MANEVRELE PRINCIPALE

1. NETEZIREA

a) Netezirea cu o mână

Linia 1 – pe grupele de muşchi de pe partea cubitală a mâinii şi a antebraţului. Mâna stângă susţine mâna pacientului în supinaţie, mâna dreaptă cu degetele 2-5 fixate pe partea dorsală a degetelor pacientului, iar policele pe partea palmară. Netezirea se efectuează pe degete, pe partea cubitală a mâinii şi a articulaţiei. Se continuă pe antebraţ (cu policele pe şanţul dintre grupele de muşchi de pe partea anterioară, iar cu indexul şi celelalte degete pe şanţul dintre grupa de muşchi cubitală şi muchia cubitală), până pe treimea inferioară a braţului. Se revine şi se reia.

Linia 2 – pe grupele de muşchi de pe partea radială a mâinii şi a antebraţului. Mâna dreaptă susţine mâna pacientului în semipronaţie, mâna stângă cu degetele 2-5 fixate pe partea dorsală a policelui pacientului, iar policele pe partea palmară. Netezirea se efectuează pe mână şi pe partea radială a articulaţiei. Se continuă pe antebraţ (cu policele pe şanţul dintre grupele de muşchi de pe partea anterioară, iar cu indexul şi celelalte degete pe şanţul dintre grupa de muşchi radială şi cea posterioară), până pe treimea inferioară a braţului. Se revine şi se reia.

Linia 3 – pe grupa de muşchi de pe partea posterioară a antebraţului. Mâna dreaptă susţine mâna pacientului în pronaţie. Mâna stângă se fixează pe partea posterioară a articulaţiei pumnului, cu policele pe şanţul dintre grupele de muşchi radială şi posterioară, iar cu indexul şi celelalte degete pe şanţul dintre muchia cubitală şi grupa de muşchi posterioară. Netezirea se efectuează pe antebraţ, până pe treimea inferioară a braţului. Se revine şi se reia.

b) Netezirea cu patru sau cu cinci degete

Linia 1 – pe faţa palmară şi grupele de muşchi de pe partea anterioară a antebraţului. Mâna stângă susţine mâna pacientului în supinaţie. Mâna dreaptă este sus-

pendată cu degetele pe faţa palmară, la extremitatea distală a degetelor pacientului. Netezirea se efectuează pe faţa palmară a degetelor, pe palmă şi pe articulaţia pumnului. Se continuă pe antebraţ (cu degetele 2, 3, 4 pe şanţurile dintre muşchii şi grupele de muşchi de pe partea anterioară, cu policele pe şanţul dintre muchia radială şi grupa de muşchi radială, iar cu degetul 5 pe şanţul dintre muchia cubitală şi grupa de muşchi cubitală), până pe treimea inferioară a braţului. Se revine şi se reia.

Linia 2 – pe faţa dorsală şi grupa de muşchi posterioară a antebraţului. Mâna dreaptă susţine mâna pacientului în uşoară pronaţie. Mâna stângă este suspendată cu degetele pe faţa dorsală la extremitatea distală a degetelor pacientului. Netezirea se efectuează pe faţa dorsală a degetelor, pe spaţiile intermetacarpiene, pe cele carpiene, pe articulaţia pumnului. Se continuă pe antebraţ (cu degetele 2, 3 şi 4 pe şanţurile dintre muşchii grupei posterioare, cu policele pe şanţul dintre muchia radială şi grupa de muşchi posterioară şi cu degetul 5 pe şanţul dintre muchia cubitală şi grupa de muşchi posterioară), până pe treimea inferioară a braţului. Se revine şi se reia.

c) Netezirea sub formă de pieptene pe palmă

Mâna stângă susţine mâna pacientului în supinaţie. Mâna dreaptă efectuează netezirea pe faţa palmară, începând de la nivelul degetelor, până la articulaţia pumnului.

Se insistă cu nodozităţile degetelor pe aponevroza palmară.

Se intercalează netezirea cu o mână pe cele 3 linii şi se trece la frământatul cu o mână.

2. FRĂMÂNTATUL

a) Frământatul cu o mână

Linia 1 – pe grupele de muşchi de pe partea cubitală a mâinii şi a antebraţului. Mâna stângă susţine mâna pacientului în supinaţie. Mâna dreaptă se fixează pe partea cubitală a degetului 5 al mâinii pacientului, cu degetele 2-5 pe partea dorsală, iar cu policele pe faţa palmară. Frământatul se efectuează (adunând concomitent cu indexul şi cu policele) pe musculatura eminenţei hipotenare, până la articulaţia pumnului (peste care se păşeşte). Se continuă pe musculatura grupei cubitale (cu policele pe şanţul dintre grupele de muşchi de pe partea cubitală, iar cu indexul şi celelalte degete pe şanţul dintre grupa de muşchi anterioară şi muchia cubitală), până la articulaţia cotului. Se revine şi se reia.

Linia 2 – pe grupele de muşchi de pe partea radială a mâinii şi a antebraţului. Mâna dreaptă susţine mâna pacientului în semipronaţie, iar mâna stângă se fixează pe partea radială, cu indexul pe partea latero-externă a policelui pacientului, iar cu policele pe şanţul dintre eminenţa tenară şi hipotenară. Frământatul se efectuează (adunând concomitent cu indexul şi cu policele) pe musculatura eminenţei tenare, până la articulaţia pumnului (peste care se păşeşte). Se continuă pe musculatura grupei radiale (cu policele pe şanţul dintre grupele de muşchi de pe partea anterioară, iar cu indexul şi celelalte

degete pe şanţul dintre grupele de muşchi radială şi cea posterioară), până la articulaţia cotului. Se revine şi se reia.

Linia 3 – pe grupa de muşchi de pe partea posterioară a antebraţului. Mâna dreaptă susţine mâna pacientului în pronaţie. Mâna stângă se fixează pe partea posterioară a articulaţiei pumnului, cu policele pe şanţul dintre grupa de muşchi radială şi cea posterioară, iar cu indexul şi celelalte degete pe şanţul dintre grupa de muşchi posterioară şi muchia cubitală. Frământatul se efectuează (adunând concomitent cu policele şi cu indexul) pe musculatura grupei posterioare, până la articulaţia cotului. Se revine şi se reia.

Se intercalează netezirea cu o mână pe cele 3 linii şi se trece la frământatul cu două mâini.

b) Frământatul cu două mâini

Poziţia mâinii pacientului: pe coapsă, în supinaţie.

Poziţia maseurului: în lateral dreapta.

Linia 1 – pe grupele de muşchi de pe partea cubitală a mâinii şi a antebraţului. Mâna dreaptă se fixează pe partea cubitală a degetului 5 al mâinii pacientului, cu degetele 2-5 pe partea dorsală, iar cu policele pe faţa palmară, mâna stângă fiind oglinda mâinii drepte. Frământatul se efectuează (adunând concomitent cu indexurile şi cu policele) pe musculatura eminenţei hipotenare, până la articulaţia pumnului (peste care se păşeşte). Se continuă pe musculatura grupei cubitale (cu policele pe şanţul dintre grupele de muşchi de pe partea anterioară, iar cu indexurile şi celelalte degete pe şanţul dintre grupa de muşchi cubitală şi muchia cubitală), până la articulaţia cotului. Se revine şi se reia.

Linia 2 – pe grupele de muşchi de pe partea radială a mâinii şi a antebraţului. Mâna dreaptă se fixează pe partea radială a mâinii, cu policele pe partea latero-externă a policelui pacientului, iar cu indexul şi celelalte degete pe şanţul dintre eminenţa tenară şi hipotenară, mâna stângă fiind oglinda mâinii drepte. Frământatul se efectuează (adunând concomitent cu indexurile şi cu policele) pe musculatura eminenţei tenare, până la articulaţia pumnului (peste care se păşeşte). Se continuă pe musculatura grupei radiale, (cu indexurile pe şanţul dintre grupele de muşchi de pe partea anterioară, iar cu policele pe şanţul dintre grupa de muşchi radială şi cea posterioară), până la articulaţia cotului. Se revine şi se reia.

Linia 3 – pe grupa de muşchi de pe partea posterioară a antebraţului. Mâna pacientului este pe coapsă, în pronaţie. Mâna dreaptă se fixează pe partea posterioară a articulaţiei pumnului, cu policele pe şanţul dintre muchia cubitală şi grupa de muşchi posterioară, iar cu indexul şi celelalte degete pe şanţul dintre grupele de muşchi radială şi cea posterioară, mâna stângă fiind oglinda mâinii drepte. Frământatul se efectuează (adunând concomitent cu indexurile şi cu policele) pe musculatura grupei posterioare, până la articulaţia cotului. Se revine şi se reia.

Se intercalează netezirea cu o mână pe cele 3 linii şi se trece la frământatul în contratimp.

c) Frământatul în contratimp

Poziţia mâinii pacientului şi a mâinilor maseurului, precum şi liniile cu limitele lor sunt identice cu cele practicate la frământatul cu două mâini. Maseurul revine la poziţia anterioară.

Se intercalează netezirile specifice şi se trece la frământatul sub formă de geluire.

d) Geluirea cu patru sau cu cinci degete

Linia 1 – pe faţa palmară şi pe grupele de muşchi de pe partea anterioară a antebraţului. Mâna stângă susţine mâna pacientului în supinaţie, mâna dreaptă este suspendată cu degetele pe faţa palmară, la extremitatea distală a degetelor pacientului. Geluirea se efectuează pe faţa palmară a degetelor, pe palmă şi pe articulaţia pumnului. Se continuă pe antebraţ (cu degetele 2, 3, 4 pe şanţurile dintre muşchii şi grupele de muşchi de pe partea anterioară, cu policele pe şanţul dintre muchia radială şi grupa de muşchi radială, iar cu degetul 5 pe şanţul dintre muchia cubitală şi grupa de muşchi cubitală), până pe treimea inferioară a braţului. Se revine şi se reia.

Linia 2 – pe faţa dorsală şi pe grupa de muşchi posterioară a antebraţului. Mâna dreaptă susţine mâna pacientului în uşoară pronaţie. Mâna stângă este suspendată cu degetele pe faţa dorsală, la extremitatea distală a degetelor pacientului. Geluirea se efectuează pe faţa dorsală a degetelor, pe spaţiile intermetacarpiene, pe cele carpiene, pe articulaţia pumnului. Se continuă pe antebraţ (cu degetele 2, 3 şi 4 pe şanţurile dintre muşchii grupei posterioare, cu policele pe şanţul dintre muchia radială şi grupa de muşchi posterioară şi cu degetul 5 pe şanţul dintre muchia cubitală şi grupa de muşchi posterioară), până pe treimea inferioară a braţului. Se revine şi se reia.

Se intercalează netezirile specifice şi se trece la fricţiune.

3. FRICŢIUNEA

Fricţiunea cu patru sau cu cinci degete

Linia 1 – pe faţa palmară şi pe grupele de muşchi de pe partea anterioară a antebraţului. Mâna stângă susţine mâna pacientului în supinaţie. Mâna dreaptă este suspendată cu degetele pe faţa palmară, la extremitatea distală a degetelor pacientului. Fricţiunea se efectuează pe faţa palmară a degetelor, pe palmă şi pe articulaţia pumnului. Se continuă pe antebraţ (cu degetele 2, 3, 4 pe şanţurile dintre muşchii şi grupele de muşchi de pe partea anterioară, cu policele pe şanţul dintre muchia radială şi grupa de muşchi radială, iar cu degetul 5 pe şanţul dintre muchia cubitală şi grupa de muşchi cubitală), până pe treimea inferioară a braţului. Se revine şi se reia.

Linia 2 – pe faţa dorsală şi pe grupa de muşchi posterioară a antebraţului. Mâna dreaptă susţine mâna pacientului în uşoară pronaţie. Mâna stângă este suspendată cu degetele pe faţa dorsală, la extremitatea distală a degetelor pacientului. Fricţiunea se efectuează pe faţa dorsală a degetelor, pe spaţiile intermetacarpiene, pe cele carpiene, pe articulaţia pumnului. Se continuă pe antebraţ (cu degetele 2, 3 şi 4 pe şanţurile dintre

muşchii grupei posterioare, cu policele pe şanţul dintre muchia radială şi grupa de muşchi posterioară şi cu degetul 5 pe şanţul dintre muchia cubitală şi grupa de muşchi posterioară), până pe treimea inferioară a braţului. Se revine şi se reia.

*
* *

• ***MASAJUL ZONAL PE DEGETE***

***Notă:* Se flectează degetele învecinate degetului prelucrat.**

Mâna pacientului este în pronaţie.

Netezirea

Netezirea cu policele şi cu indexul pe degetul 5

Pe partea dorsală şi palmară

Mâna dreaptă cu indexul şi cu policele susţine degetul 5 (al pacientului) de la extremitatea distală. Mâna stângă fixează policele pe partea dorsală a degetului 5, pe ultima falangă, iar indexul pe partea palmară (fig. II.171). Netezirea se efectuează pe deget, până pe articulaţia metacarpofalangiană. Se revine şi se reia.



Fig. II.171 – Netezirea cu policele şi cu indexul pe degetul 5

Pe părţile latero-laterale

Mâna dreaptă cu indexul şi cu policele susţine degetul 5 (al pacientului) de la extremitatea distală. Mâna stângă fixează policele şi indexul pe părţile latero-laterale ale degetului 5, la nivelul ultimei falange (fig. II.172). Netezirea se efectuează pe deget, până la articulaţia metacarpofalangiană. Se revine şi se reia.



Fig. II.172 – Netezirea latero-laterală pe degetul 5

Netezirea pe liniile articulației

Pe fața palmară și dorsală a articulațiilor interfalangiene și metacarpofalangiene

Mâna dreaptă cu indexul și cu police susține degetul 5 (al pacientului) de la extremitatea distală. Mâna stângă fixează policele pe fața dorsală a articulației interfalangiene sau metacarpofalangiene, iar indexul pe fața palmară. Netezirea se efectuează începând de pe partea internă, până pe partea externă a articulației. Se revine și se reia.

Pe părțile laterale ale articulației interfalangiene

Mâna dreaptă cu indexul și cu policele susține degetul 5 (al pacientului) de la extremitatea distală. Mâna stângă fixează policele și indexul pe părțile latero-laterale ale articulației interfalangiene. Netezirea se efectuează începând de la partea palmară, până la partea dorsală a articulației. Se revine și se reia.

Netezirea cu policele și cu indexul pe degetele 4 și 3

Tehnica practicată pe degetul 5 se efectuează și pe degetele 4 și 3.

Netezirea cu policele și cu indexul pe degetele 1 și 2

Pentru degetele 1 și 2, tehnica de efectuare este identică cu cea de la degetul 5, cu deosebirea că mâna stângă cu policele și indexul susține degetul mâinii (pacientului), iar mâna dreaptă cu indexul și policele efectuează netezirile (fig. II.173)

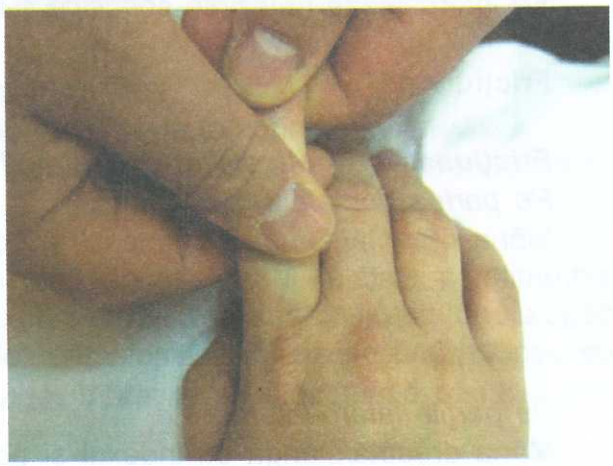

Fig. II.173 – Netezirea cu policele și cu indexul pe degetul 2

Frământatul

Frământatul cu două degete

Mâna dreaptă/stângă cu indexul și cu policele susține degetul 5 (al pacientului) de la extremitatea distală. Mâna stângă/dreaptă cu indexul și cu policele efectuează frământatul pe partea palmară a degetului și apoi pe partea latero-externă, începând de la ultima falangă, până la articulația metacarpofalangiană. Se revine și se reia.

Pentru degetele 4, 3, 2 mâna dreaptă/stângă cu indexul și policele susține degetul (pacientului) de la extremitatea distală. Mâna stângă/dreaptă cu indexul și cu policele efectuează frământatul pe partea palmară, începând de la ultima falangă, până la articulația metacarpofalangiană. Se revine și se reia.

Pentru degetul 1 mâna dreaptă/stângă cu indexul și cu policele susține degetul (pacientului) de la extremitatea distală. Mâna stângă/dreaptă cu indexul și cu policele efec-

tuează frământatul pe partea palmară a degetului şi apoi pe partea latero-externă, începând de la ultima falangă, până la articulaţia pumnului. Se revine şi se reia.

Se intercalează netezirile specifice şi se trece la geluire.

Geluirea cu un deget

Mâna dreaptă cu indexul şi cu policele susţine degetul 5 (al pacientului) de la extremitatea distală. Mâna stângă/dreaptă este suspendată cu indexul fixat pe partea palmară, dorsală şi latero-laterală, efectuează geluirea începând de la extremitatea distală, până pe articulaţia metacarpofalangiană. Se revine şi se reia.

Tehnica practicată pe degetul 5 se efectuează şi pe degetele 4 şi 3. Pentru degetele 1 şi 2, tehnica este aceeaşi, cu deosebirea că mâna dreaptă/stângă cu indexul şi cu policele susţine degetul mâinii pacientului, iar mâna dreaptă/stângă cu indexul efectuează geluirea.

Se intercalează netezirile specifice şi se trece la fricţiune.

Fricţiunea

Fricţiunea cu policele şi cu indexul pe degetul 5

Pe partea dorsală şi palmară

Mâna dreaptă/stângă cu indexul şi policele susţine degetul 5 (al pacientului) de la extremitatea distală. Mâna stângă este suspendată cu policele pe partea dorsală a degetului 5, pe ultima falangă, iar cu indexul pe partea palmară. Fricţiunea se efectuează pe deget, până pe articulaţia metacarpofalangiană. Se revine şi se reia.

Pe părţile latero-laterale

Mâna dreaptă/stângă cu indexul şi policele susţine degetul 5 (al pacientului) de la extremitatea distală. Mâna dreaptă/stângă fixează policele şi indexul pe părţile latero-laterale ale degetului 5, la nivelul ultimei falange. Fricţiunea se efectuează pe deget, până la articulaţia metacarpofalangiană. Se revine şi se reia.

Fricţiunea pe liniile articulaţiei

Pe partea palmară şi dorsală a articulaţiilor interfalangiene şi metacarpofalangiene

Mâna dreaptă/stângă cu indexul şi policele susţine degetul 5 (al pacientului) de la extremitatea distală. Mâna stângă/dreaptă fixează policele pe faţa dorsală a articulaţiei interfalangiene sau metacarpofalangiene, iar indexul pe faţa palmară. Fricţiunea se efectuează începând de la partea internă, până la partea externă a articulaţiei. Se revine şi se reia.

Pe părţile laterale ale articulaţiei interfalangiene

Mâna dreaptă/stângă cu indexul şi policele susţine degetul 5 (al pacientului) de la extremitatea distală. Mâna dreaptă/stângă fixează indexul şi policele pe părţile latero-laterale ale articulaţiei interfalangiene. Fricţiunea se efectuează începând de la partea palmară, până la partea dorsală a articulaţiei. Se revine şi se reia.

Fricţiunea cu policele şi cu indexul pe degetele 4 şi 3

Tehnica practicată pe degetul 5 se efectuează şi pe degetele 4 şi 3.

Fricţiunea cu policele şi cu indexul pe degetele 1 şi 2

Este identică cu cea de la degetul 5, cu deosebirea că mâna stângă/dreaptă cu policele şi cu indexul susţine degetul pacientului, iar mâna dreaptă/stângă cu policele şi cu indexul efectuează fricţiunea.

Se intercalează netezirea şi se trece la vibraţii.

Vibraţiile

Mâna dreaptă a pacientului este în pronaţie.

Vibraţiile cu policele şi cu indexul pe degetul 5

Pe partea dorsală şi palmară

Indexul şi policele mâinii drepte/stângi susţin degetul 5 (al pacientului) de la extremitatea distală. Mâna stângă/dreaptă fixează policele pe partea dorsală a degetului 5, pe ultima falangă, iar indexul pe partea palmară. Vibraţiile se efectuează până pe articulaţia metacarpofalangiană. Se revine şi se reia.

Pe părţile latero-laterale

Mâna dreaptă/stângă cu indexul şi cu policele susţine degetul 5 (al pacientului) de la extremitatea distală. Mâna stângă/dreaptă fixează policele şi indexul pe părţile latero-laterale ale degetului 5, la nivelul ultimei falange. Vibraţiile se efectuează până la articulaţia metacarpofalangiană. Se revine şi se reia.

Vibraţiile pe liniile articulaţiei

Pe partea palmară şi pe cea dorsală a articulaţiilor interfalangiene şi metacarpofalangiene

Mâna dreaptă/stângă cu indexul şi cu policele susţine degetul 5 (al pacientului) de la extremitatea distală. Mâna dreaptă/stângă fixează policele pe faţa dorsală a articulaţiei interfalangiene sau metacarpofalangiene, iar indexul pe faţa palmară. Vibraţiile se efectuează începând de pe partea internă, până pe partea externă a articulaţiei. Se revine şi se reia.

Pe părţile laterale ale articulaţiei interfalangiene

Mâna dreaptă/stângă cu indexul şi cu policele susţine degetul 5 (al pacientului) de la extremitatea distală. Mâna stângă/dreaptă fixează indexul şi policele pe părţile latero-laterale ale articulaţiei interfalangiene. Vibraţiile se efectuează începând de la partea palmară, până la partea dorsală a articulaţiei. Se revine şi se reia.

Vibraţiile cu policele şi cu indexul pe degetele 4 şi 3

Tehnica practicată pe degetul 5 se efectuează şi pe degetele 4 şi 3.

Vibraţiile cu policele şi cu indexul pe degetele 1 şi 2

Pentru degetele 1 şi 2, tehnica de efectuare este identică cu cea practicată la degetul 5, cu deosebirea că mâna dreaptă/stângă cu indexul şi cu policele susţine degetul pacientului. Mâna stângă/dreaptă cu indexul şi policele efectuează vibraţii.

Se efectuează netezirea.

*

* *

Se intercalează netezirile specifice şi se trece la batere.

4. BATEREA

Mâna stângă susţine mâna pacientului în supinaţie:

– baterea cu partea cubitală şi sub formă de ciupitură se efectuează cu mâna dreaptă pe partea anterioară şi posterioară a antebraţului;

– baterea cu partea cubitală şi cu pumnul se efectuează pe faţa palmară;

– baterea cu ultima falangă a degetelor se efectuează pe metacarpiene şi pe degete.

Se intercalează netezirea cu o mână şi se trece la vibraţii.

5. VIBRAŢIILE

a) Vibraţiile cu o mână

Linia 1 – pe grupele de muşchi de pe partea cubitală a mâinii şi a antebraţului. Mâna stângă susţine mâna pacientului în supinaţie, mâna dreaptă cu degetele 2-5 fixate pe partea dorsală a degetelor pacientului, iar policele pe partea palmară. Vibraţiile se efectuează pe degete, pe partea cubitală a mâinii şi a articulaţiei pumnului. Se continuă pe antebraţ (cu policele pe şanţul dintre grupele de muşchi de pe partea anterioară, iar cu indexul şi celelalte degete pe şanţul dintre grupa de muşchi cubitală şi muchia cubitală), până pe treimea inferioară a braţului. Se revine şi se reia.

Linia 2 – pe grupele de muşchi de pe partea radială a mâinii şi a antebraţului. Mâna dreaptă susţine mâna pacientului în semipronaţie. Mâna stângă cu degetele 2-5 fixate pe partea dorsală a policelui pacientului, iar policele pe partea palmară. Vibraţiile se efectuează pe mână şi pe partea radială a articulaţiei pumnului. Se continuă pe antebraţ (cu policele pe şanţul dintre grupele de muşchi de pe partea anterioară, iar cu indexul şi celelalte degete pe şanţul dintre grupa de muşchi radială şi cea posterioară), până pe treimea inferioară a braţului. Se revine şi se reia.

Linia 3 – pe grupa de muşchi de pe partea posterioară a antebraţului. Mâna dreaptă susţine mâna pacientului în pronaţie. Mâna stângă se fixează pe partea posterioară a articulaţiei pumnului, cu policele pe şanţul dintre grupele de muşchi radială şi posterioară, iar cu indexul şi celelalte degete pe şanţul dintre muchia cubitală şi grupa de muşchi posterioară. Vibraţiile se efectuează pe antebraţ, până pe treimea inferioară a braţului. Se revine şi se reia.

b) Vibraţiile cu patru sau cu cinci degete

Linia 1 – pe faţa palmară şi pe grupele de muşchi de pe partea anterioară a antebraţului. Mâna stângă susţine mâna pacientului în supinaţie. Mâna dreaptă este suspendată cu degetele pe faţa palmară, la extremitatea distală a degetelor pacientului. Vibraţiile se efectuează pe faţa palmară a degetelor, pe palmă şi pe articulaţia pumnului. Se continuă pe antebraţ (cu degetele 2, 3, 4 pe şanţurile dintre muşchii şi grupele de muşchi de pe partea anterioară, cu policele pe şanţul dintre muchia radială şi grupa de muşchi radială, iar cu degetul 5 pe şanţul dintre muchia cubitală şi grupa de muşchi cubitală), până pe treimea inferioară a braţului. Se revine şi se reia.

Linia 2 – pe faţa dorsală şi pe grupa de muşchi posterioară a antebraţului. Mâna dreaptă susţine mâna pacientului în uşoară pronaţie. Mâna stângă este suspendată cu degetele pe faţa dorsală, la extremitatea distală a degetelor pacientului. Vibraţiile se efectuează pe faţa dorsală a degetelor, pe spaţiile intermetacarpiene, pe cele carpiene, pe articulaţia pumnului. Se continuă pe antebraţ (cu degetele 2, 3 şi 4 pe şanţurile dintre muşchii grupei posterioare, cu policele pe şanţul dintre muchia radială şi grupa de muşchi posterioară şi cu degetul 5 pe şanţul dintre muchia cubitală şi grupa de muşchi posterioară), până pe treimea inferioară a braţului. Se revine şi se reia.

Se intercalează netezirea cu o mână şi se trece la manevrele ajutătoare.

B. MANEVRELE COMPLEMENTARE

Manevrele complementare care se efectuează sunt:

– rulatul şi cernutul pe antebraţ. Mâna pacientului este pe şold;

– rulatul pe degete se efectuează cu două degete pe fiecare deget.

Se intercalează netezirea cu o mână şi se trece la tracţiuni şi tracţiuni cu scuturături:

– tracţiunile şi tracţiunile cu scuturături. Mâna stângă fixează antebraţul pacientului. Mâna dreaptă cu degetele prinde degetele pacientului şi efectuează tracţiuni şi tracţiuni cu scuturături, pentru articulaţia pumnului, articulaţiile intercarpiene, carpometacarpiene, metacarpofalangiene şi interfalangiene, pentru fiecare deget;

– tracţiunile pentru articulaţiile intermetacarpiene;

– compresiunile pe epifize (radială şi ulnară). Mâna pacientului este în supinaţie, mâna dreaptă cu policele şi cu indexul fixate pe epifiza cubitală, iar mâna stângă cu policele şi

cu indexul fixate pe epifiza radială. Compresiunile se efectuează (concomitent cu degetele ambelor mâini) pe epifize.

Se intercalează netezirea cu o mână şi se trece la mişcări.

C. PROCEDURI COMPLEMENTARE

MIŞCĂRILE

Mişcările care se efectuează sunt: pasive, pasivo-active, active, active cu încărcătură şi active cu opoziţie.

1. Mişcări pasive

a) Mişcări din articulaţia pumnului

Mâna pacientului este în pronaţie.

Mâna stângă fixează antebraţul pacientului, iar cu mâna dreaptă îi prinde palma şi efectuează:

- flexia dorsală şi palmară a mâinii pacientului pe antebraţ;
- mişcări de lateralitate (radial şi cubital);
- mişcări de rotaţie (externă şi internă);
- mişcări de circumducţie (dreapta-stânga);
- mişcări de pronaţie şi supinaţie, pentru articulaţia radioulnară.

b) Mişcări din articulaţiile intercarpiene

Policele se fixează pe partea anterioară/posterioară a carpienelor, iar indexurile pe partea posterioară/anterioară. Se efectuează concomitent cu degetele tracţiuni în lateral (cubital şi radial) şi mişcări de extensie (dorsală şi palmară).

c) Mişcări din articulaţiile carpometacarpiene

Mâna pacientului este în pronaţie.

Mâna stângă fixează indexul pe partea anterioară a carpienelor (rândul 2), iar policele pe partea dorsală, mâna dreaptă fixează indexul pe treimea distală a metacarpienelor – partea palmară, iar policele pe partea dorsală. Se efectuează mişcări de mobilizare din articulaţiile carpometacarpiene.

d) Mişcări din articulaţiile intermetacarpiene

Mâna pacientului este în pronaţie sau în supinaţie. Mâinile fixează policele transversal, pe zona treimii distale a metacarpienelor (pe partea dorsală sau pe cea palmară), iar indexurile tot transversal, pe zona treimii distale a metacarpienelor (pe partea dorsală sau pe cea palmară).

Se efectuează concomitent cu degetele tracţiuni în lateral (cubital şi radial) şi mişcări de extensie (dorsală şi palmară).

e) Mişcări din articulaţiile metacarpofalangiene

Mâna stângă fixează policele pe partea dorsală sau pe cea palmară, iar indexul pe partea palmară sau dorsală, pe zona treimii distale a metacarpienelor. Mâna dreaptă fixează policele pe partea palmară sau pe cea dorsală a falangei proximale, iar indexul pe partea dorsală sau pe cea palmară. Se efectuează mişcări de flexie, de extensie şi de uşoară rotaţie din articulaţia metacarpofalangiană.

În acelaşi mod se efectuează mişcări şi din celelalte articulaţii metacarpofalangiene.

f) Mişcări din articulaţiile interfalangiene

Mâna dreaptă/stângă fixează indexul şi policele pe falanga proximală, iar mâna stângă/dreaptă cu policele şi indexul prinde şi mobilizează falanga superioară (prin mişcări de flexie, de extensie şi uşoare rotaţii).

În acelaşi mod se mobilizează toate articulaţiile interfalangiene.

2. Mişcări active

Maseurul indică pacientului să efectueze mişcările ajutat sau singur. În funcţie de diagnostic, maseurul exercită încărcătură sau opoziţie la mişcările de flexie sau de extensie a degetelor (fig. II.174).

Se efectuează netezirea cu o mâna şi se trece la masajul regiunii degetelor mâinii stângi.



Fig. II.174 – Mişcările de flexie sau de extensie cu încărcătură sau cu opoziţie

- ***DEGETELE MÂINII STÂNGI***

Pentru masajul degetelor mâinii stângi, poziţia pacientului este identică cu cea de la masajul degetelor mâinii drepte.

Poziţia maseurului se schimbă din poziţia laterală dreaptă în cea laterală stângă, ceea ce face ca liniile prelucrate la degetele mâinii drepte cu mâna dreaptă să fie prelucrate la degetele mâinii stângi cu mâna stângă (şi invers). Manevrele se efectuează pe aceleaşi linii cu aceleaşi limite.

XXII. MASAJUL PĂRŢII ANTERIOARE A GÂTULUI

• ***Delimitare zonală***

În partea inferioară, zona este delimitată lateral de clavicule, iar median de manunbriul sternal, în partea superioară de mandibulă şi bilateral de partea latero-anterioară a muşchiului trapez.

• ***Descriere anatomică***

Oase: hioidul.

Oase care delimitează zona:

– în partea inferioară – claviculele şi manunbriul sternal;
– în partea superioară – mandibula;
– în părţile laterale – apofizele transverse ale vertebrelor cervicale, 5-7.

Muşchi (tabelul II.XXII):

TABELUL II.XXII

MUŞCHI	ORIGINE	INSERŢIE	ACŢIUNE
Sternocleido-mastoidian	- Pe faţa anterioară a manubriului sternal - Pe treimea internă a claviculei	- Pe apofiza mastoidă - Pe linia curbă occipitală	- Flexor al gâtului (când acţionează ambii muşchi) - Rotator al gâtului (contracţie homolaterală) - Ridică toracele
Stilohioidian	- Pe apofiza stiloidă	- Pe corpul hioidului	- Ridică osul hioid în timpul deglutiţiei
Scalenul anterior	- Pe apofizele transverse ale vertebrelor cervicale (tuberculii anteriori)	- Pe prima şi a doua coastă - La baza gâtului, printre scalenul anterior şi mijlociu trec artera subclavie şi plexul brahial	- Flexează capul (când se contractă într-o singură parte) - Măreşte rigiditatea coloanei cervicale (când ia punct fix pe apofizele transverse cervicale)

MUŞCHI	ORIGINE	INSERŢIE	ACŢIUNE
Muşchiul drept anterior al capului	- Pe atlas şi occipital	- Pe procesul bazilar al occipitalului	- Flexor al capului - Flexor al coloanei cervicale
Muşchiul lung al capului	- Pe apofizele transverse ale vertebrelor cervicale	- Pe faţa inferioară a porţiunii bazilare a occipitalului	- Flexor al capului - Flexor al coloanei cervicale
Muşchiul lung al gâtului	- Pe vertebrele toracale superioare şi vertebrele cervicale	- Pe faţa inferioară a porţiunii bazilare a occipitalului	- Flexor al capului - Flexor al coloanei cervicale

ORDINEA ŞI TEHNICA DE PRELUCRARE

Tratamentul pe regiunea părţii anterioare a gâtului se începe prelucrând cu fiecare manevră a masajului pe partea anterioară dreaptă a gâtului şi continuă pe partea stângă.

Poziţia pacientului: în decubit dorsal, cu capul la capătul patului, cu rulou sub ceafă sau în şezut, pe scaun.

Poziţia maseurului: în şezut pe scaun, cu faţa la capul pacientului sau în ortostatism, la spatele pacientului.

Poziţia pacientului şi a maseurului nu se descrie la fiecare manevră, ci numai când se schimbă.

Fiecare manevră (cu formele ei) se repetă de 3-5 ori, pe aceeaşi linie şi în cadrul aceloraşi limite (în funcţie de diagnostic).

În cadrul aceste regiuni, se efectuează masaj zonal, în mod frecvent pe muşchii sternocleidomastoidieni pe care se insistă cu frământatul şi rareori se fac mobilizări ale osului hioid şi ale inelelor esofagiene.

A. MANEVRELE PRINCIPALE

1. NETEZIREA

Poziţia pacientului: în decubit dorsal.

Poziţia maseurului: în şezut pe scaun, cu faţa la capul pacientului.

a) Netezirea cu două mâini

– Pe şi sub clavicule

Mâna dreaptă se fixează pe hemitoracele drept, cu degetele 2-5 pe treimea superioară a sternului şi pe claviculă, iar mâna stângă pe hemitoracele stâng (fig. II.175). Netezirea se efectuează (concomitent cu ambele mâini) pe clavicule şi pe zona subclaviculară, cu mâna dreaptă până pe articulaţia umărului drept, iar cu mâna stângă, până pe articulaţia umărului stâng. Se revine şi se reia.



Fig. II.175 – Netezirea pe şi sub clavicule

– Pe sternocleidomastoidieni

Mâna dreaptă se fixează pe partea laterală dreaptă, cu degetele 2-5 pe articulaţia sterno-claviculară dreaptă, iar cu mâna stângă pe partea laterală stângă (fig. II 176). Netezirea se efectuează (concomitent cu ambele mâini) îmbrăcând şi urmărind muşchii sternocleidomastoidieni, până pe apofiza mastoidă. Se revine şi se reia.



Fig. II.176 – Netezirea pe sternocleido-mastoidieni

– Pe liniile mandibulare

Mâna dreaptă se fixează pe partea dreaptă a mandibulei, cu degetele: 2 pe partea anterioară a mandibulei, 3 pe partea laterală, iar 4 şi 5 pe şi sub mandibulă (cu vârfurile pe linia mediană a bărbiei), iar mâna stângă pe partea stângă (fig. II.177). Netezirea se efectuează (concomitent cu ambele mâini) pe mandibulă, până la urechi. Se revine şi se reia.



Fig. II.177 – Netezirea pe mandibulă

b) Netezirea cu patru degete pe şi sub clavicule

Pe partea dreaptă

Mâna dreaptă este suspendată cu degetele: 2 pe claviculă, 3 pe şanţul dintre claviculă şi coasta 1, 4 pe şanţul dintre coastele 1 şi 2, iar 5 pe şanţul dintre coastele 2 şi 3. Netezirea se efectuează pe claviculă şi pe şanţurile intercostale, începând de pe stern, până pe articulaţia umărului drept. Se revine şi se reia.

Pe partea stângă

Mâna stângă este suspendată cu degetele: 2 pe claviculă, 3 pe şanţul dintre claviculă şi coasta 1, 4 pe şanţul dintre coastele 1 şi 2, iar 5 pe şanţul dintre coastele 2 şi 3 (fig. II.178). Netezirea se efectuează pe claviculă şi pe şanţurile intercostale, începând de pe stern, până pe articulaţia umărului stâng. Se revine şi se reia.

Netezirea se poate efectua concomitent cu degetele ambelor mâini pe amble părţi. Se intercalează netezirea cu mâinile şi se trece la frământatul cu o mână.



Fig. II.178 – Netezirea cu degetele ambelor mâini pe şi sub clavicule

2. FRĂMÂNTATUL

a) Frământatul cu o mână

– Pe sternocleidomastoidieni

Pe partea dreaptă

Mâna dreaptă fixează capul pacientului. Mâna stângă este suspendată cu policele pe partea latero-superioară la inserţia muşchiului sternocleidomastoidian, iar cu indexul pe partea latero-inferioară. Frământatul se efectuează (adunând concomitent cu indexul şi cu policele) pe muşchiul sternocleidomastoidian, până la apofiza mastoidă. Se revine şi se reia.

Pe partea stângă

Mâna stângă fixează capul pacientului. Mâna dreaptă este suspendată cu policele pe partea latero-superioară la inserţia muşchiului sternocleidomastoidian, iar cu indexul pe partea latero-inferioară. Frământatul se efectuează (adunând concomitent cu indexul şi cu policele) pe muşchiul sternocleidomastoidian, până la apofiza mastoidă. Se revine şi se reia.

– Pe musculatura de pe linia mandibulară

Pe partea dreaptă

Mâna dreaptă fixează capul pacientului. Mâna stângă este suspendată cu policele pe partea superioară şi anterioară a bărbiei (cu vârful orientat spre urechea dreaptă), iar cu indexul pe partea inferioară. Frământatul se efectuează (adunând concomitent cu indexul şi cu policele) pe musculatura de pe linia mandibulară, până la ureche. Se revine şi se reia.

Pe partea stângă

Mâna stângă fixează capul pacientului. Mâna dreaptă este suspendată cu policele pe partea superioară şi anterioară a bărbiei (cu vârful orientat spre urechea stângă), iar cu indexul pe partea inferioară. Frământatul se efectuează (adunând concomitent cu indexul şi cu policele) pe musculatura de pe linia mandibulară, până la ureche. Se revine şi se reia.

În funcţie de diagnostic, se prelucrează şi cea de-a treia linie pe musculatura subclaviculară, începând de la stern, până la articulaţia umărului (pe partea dreaptă şi apoi pe partea stângă).

Se intercalează netezirea cu mâinile şi se trece la frământatul cu două mâini.

b) Frământatul cu două mâini

– Pe sternocleidomastoidieni

Pe partea dreaptă

Mâna stângă este suspendată cu policele pe partea latero-superioară, la inserţia muşchiului sternocleidomastoidian, iar cu indexul pe partea latero-inferioară, mâna dreaptă fiind oglinda mâinii stângi. Frământatul se efectuează (adunând concomitent cu indexurile şi cu policele) pe muşchiul sternocleidomastoidian, până la apofiza mastoidă. Se revine şi se reia.

Pe partea stângă

Mâna dreaptă este suspendată cu policele pe partea latero-superioară, la inserţia muşchiului sternocleidomastoidian, iar cu indexul pe partea latero-inferioară, mâna stângă fiind oglinda mâinii drepte. Frământatul se efectuează (adunând concomitent cu indexurile şi cu policele) pe muşchiul sternocleidomastoidian, până la apofiza mastoidă. Se revine şi se reia.

– Pe musculatura de pe linia mandibulară

Pe partea dreaptă

Mâna stângă este suspendată cu policele pe partea superioară şi anterioară a bărbiei (cu vârful orientat spre urechea dreaptă), iar cu indexul pe partea inferioară, mâna dreaptă fiind oglinda mâinii stângi. Frământatul se efectuează (adunând concomitent cu indexurile şi cu policele) pe musculatura de pe linia mandibulară, până la ureche. Se revine şi se reia.

Pe partea stângă

Mâna dreaptă este suspendată cu policele pe partea superioară şi anterioară a bărbiei (cu vârful orientat spre urechea stângă), iar cu indexul pe partea inferioară, mâna stângă fiind oglinda mâinii drepte. Frământatul se efectuează (adunând concomitent cu indexurile şi cu policele) pe musculatura de pe linia mandibulară, până la ureche. Se revine şi se reia.

În funcţie de diagnostic, se prelucrează şi cea de-a treia linie pe musculatura subclaviculară, începând de la stern, până la articulaţia umărului (pe partea dreaptă şi apoi pe partea stângă).

Se intercalează netezirea cu mâinile şi se trece la frământatul în contratimp.

c) Frământatul în contratimp

Poziţia mâinilor maseurului, precum şi liniile cu limitele lor sunt identice cu cele practicate la frământatul cu două mâini.

Se intercalează netezirile specifice şi se trece la frământatul sub formă de geluire.

d) Geluirea

• *Geluirea cu patru degete*

– Pe şi sub clavicule

Mâna dreaptă este suspendată deasupra umărului drept cu degetele: 2 pe partea superioară şi pe cea anterioară a claviculei, 3 sub claviculă, 4 printre coastele 1 şi 2, iar 5 printre coastele 2 şi 3, iar mâna stângă deasupra umărului stâng. Geluirea se efectuează (concomitent cu degetele ambelor mâini) pe şanţurile intercostale, începând de la articulaţiile umerilor, până pe stern. Geluirea pe şi sub clavicule se poate efectua şi cu o singură mână, astfel:

– pe partea dreaptă cu mâna stângă se începe de pe stern, până pe umărul drept;

– pe partea stângă cu mâna dreaptă se începe de pe stern, până pe umărul stâng.

Se revine şi se reia.

– Pe mandibulă

Mâna dreaptă este suspendată cu degetele: 2 şi 3 pe partea superioară a articulaţiei temporomandibulare drepte şi apoi pe mandibulă, 4 şi 5 pe partea latero-inferioară a mandibulei, iar mâna stângă pe partea stângă. Geluirea se efectuează (concomitent cu degetele ambelor mâini) pe mandibulă, până pe linia mediană a bărbiei. Se revine şi se reia.

Pe mandibulă geluirea se poate efectua şi cu o mână, începând de la linia mediană a bărbiei (cu mâna stângă pe partea dreaptă, iar cu mâna dreaptă pe partea stângă), urmărind mandibula, până pe articulaţiile temporomandibulare.

• *Geluirea cu două degete pe mușchii sternocleidomastoidieni*

Pe partea dreaptă

Mâna stângă este suspendată cu degetele 2 şi 3 pe articulaţia sternoclaviculară şi pe muşchiul sternocleidomastoidian (cu vârfurile orientate spre apofiza mastoidă). Geluirea se efectuează pe acesta, până pe apofiza mastoidă. Se revine şi se reia.

Pe partea stângă

Mâna dreaptă este suspendată cu degetele 2 şi 3 pe articulaţia sternoclaviculară şi pe muşchiul sternocleidomastoidian (cu vârfurile orientate spre apofiza mastoidă). Geluirea se efectuează pe acesta, până pe apofiza mastoidă. Se revine şi se reia.

Se intercalează netezirile specifice şi se trece la fricţiune.

3. FRICȚIUNEA

a) Fricţiunea cu patru degete

– Pe şi sub clavicule

Mâna dreaptă este suspendată deasupra umărului drept, cu degetele: 2 pe claviculă, 3 sub claviculă, 4 printre coastele 1 şi 2, 5 printre coastele 2 şi 3, iar mâna stângă deasupra umărului stâng. Fricţiunea se efectuează (concomitent cu degetele ambelor mâini) pe şanţurile intercostale, începând de la articulaţiile umerilor, până pe stern. Fricţiunea pe şi sub cavicule se poate efectua şi cu o singură mână, astfel:

– pe partea dreaptă: cu mâna stângă se începe de pe stern, până la umărul drept;

– pe partea stângă: cu mâna dreaptă se începe de pe stern, până la umărul stâng.

Se revine şi se reia.

– Pe mandibulă

Mâna dreaptă este suspendată cu degetele: 2 şi 3 pe partea superioară a articulaţiei temporomandibulare, în continuare pe mandibulă, 4 şi 5 pe partea latero-inferioară a mandibulei, iar mâna stângă pe partea stângă. Fricţiunea se efectuează (concomitent cu degetele ambelor mâini) pe mandibulă, până pe linia mediană a bărbiei. Se revine şi se reia.

Pe mandibulă fricţiunea se poate efectua şi cu o mână, începând de la linia mediană a bărbiei (cu mâna stângă pe partea dreaptă, iar cu mâna dreaptă pe partea stângă), până pe articulaţiile temporomandibulare.

b) Fricţiunea cu două degete pe mușchii sternocleidomastoidieni

Pe partea dreaptă

Mâna stângă este suspendată cu degetele 2 şi 3 pe articulaţia sternoclaviculară şi pe muşchiul sternocleidomastoidian (cu vârfurile orientate spre apofiza mastoidă). Fricţiunea se efectuează pe acesta, până pe apofiza mastoidă. Se revine şi se reia.

Pe partea stângă

Mâna dreaptă este suspendată cu degetele 2 şi 3 pe articulaţia sternoclaviculară şi pe muşchiul sternocleidomastoidian (cu vârfurile orientate spre apofiza mastoidă). Fricţiunea se efectuează pe acesta, până pe apofiza mastoidă. Se revine şi se reia.

Se intercalează netezirile specifice şi se trece la batere.

4. BATEREA

– baterea cu ultima falangă a degetelor se efectuează pe claviculă, pe coaste, pe stern şi pe mandibulă;

– baterea sub formă de ciupitură se efectuează pe toată zona;

– baterea cu faţa palmară a degetelor de la ambele mâini (ca o ploaie) se efectuează pe toată zona, de jos în sus şi de sus în jos.

Se intercalează netezirea şi se trece la vibraţii.

5. VIBRAŢIILE

a) Vibraţiile cu ambele mâini

– Pe şi sub clavicule

Mâna dreaptă se fixează pe hemitoracele drept, cu degetele 2-5 pe treimea superioară a sternului şi pe claviculă, iar mâna stângă pe hemitoracele stâng. Vibraţiile se efectuează (concomitent cu ambele mâini) pe claviculă şi pe zona subclaviculară, cu mâna dreaptă până pe articulaţia umărului drept, iar cu mâna stângă până pe articulaţia umărului stâng. Se revine şi se reia.

– Pe muşchii sternocleidomastoidieni

Mâna dreaptă se fixează pe partea laterală dreaptă, cu degetele 2-5 pe articulaţia sternoclaviculară dreaptă, iar mâna stângă pe partea laterală stângă. Vibraţiile se efectuează (concomitent cu ambele mâini) îmbrăcând muşchii sternocleidomastoidieni, până pe apofiza mastoidă. Se revine şi se reia.

– Pe mandibulă

Mâna dreaptă se fixează pe partea dreaptă a mandibulei, cu degetele: 2 pe partea anterioară, 3 pe partea laterală, 4 şi 5 pe şi sub mandibulă (cu vârfurile pe linia mediană a bărbiei), iar mâna stângă pe partea stângă. Vibraţiile se efectuează (concomitent cu ambele mâini) pe mandibulă, până la urechi. Se revine şi se reia.

b) Vibraţiile cu patru degete pe şi sub clavicule

Pe partea dreaptă

Mâna stângă este suspendată cu degetele: 2 pe articulaţia sternoclaviculară dreaptă şi pe claviculă, 3 sub claviculă, 4 printre coastele 1 şi 2, iar 5 printre coastele 2 şi 3. Vibraţiile se efectuează pe spaţiile intercostale, începând de pe stern, până pe articulaţia umărului. Se revine şi se reia.

Pe partea stângă

Mâna dreaptă este suspendată cu degetele: 2 pe articulaţia sternoclaviculară stângă şi pe claviculă, 3 sub claviculă, 4 printre coastele 1 şi 2, iar 5 printre coastele 2 şi 3. Vibraţiile se efectuează pe şanţurile intercostale, începând de pe stern, până pe articulaţia umărului. Se revine şi se reia.

c) Vibraţiile cu două degete pe inelele esofagului şi pe osul hioid

Mâna dreaptă/stângă prinde cu indexul şi cu policele fiecare inel şi îl vibrează. Se procedează în mod similar şi pentru osul hioid.

Se intercalează netezirea şi se trece la manevrele ajutătoare.

B. MANEVRELE COMPLEMENTARE

Manevrele complementare care se efectuează sunt:

– mobilizarea inelelor esofagului. Cu indexul şi cu policele se prinde fiecare inel şi se mobilizează în lateral dreapta-stânga;

– mobilizarea osului hioid. Cu indexul şi cu policele mâinii drepte/stângi se prinde osul hioid şi se mobilizează în lateral dreapta-stânga.

Se intercalează netezirea şi se trece la mişcări.

C. PROCEDURI COMPLEMENTARE

MIŞCĂRILE

Mişcările care se efectuează sunt: pasive, pasivo-active, active, active cu încărcătură şi active cu opoziţie

1. Mişcări pasive

Poziţia pacientului este în şezut.

Poziţia maseurului este în lateral sau în spatele pacientului.

Mişcări ale coloanei cervicale: *de flexie şi de extensie, de rotaţie (dreapta-stânga), de lateralitate (dreapta-stânga) şi de circumducţie (dreapta-stânga).*

Mişcări din articulaţiile acromioclaviculare şi din articulaţiile sternoclaviculare

Cu mâna dreaptă se prinde umărul drept, iar cu mâna stângă umărul stâng şi se efectuează mobilizări ale umerilor prin rotire.

Mobilizări ale omoplaţilor

Cu mâna dreaptă se prinde omoplatul drept, iar cu mâna stângă omoplatul stâng şi se mobilizează. Mobilizarea se efectuează prin ridicarea, coborârea şi rotirea umerilor.

Mişcări din articulaţiile temporomandibulare

Mandibula se prinde între index şi police şi se efectuează mişcări de închidere şi de deschidere a gurii, precum şi mişcări de lateralitate (dreapta-stânga) a bărbiei.

2. Mişcări active

Maseurul indică pacientului să efectueze aceleaşi mişcări, ajutat sau singur, cu încărcătură sau şi cu opoziţie.

În cazul în care muşchiul sternocleidomastoidian este în contractură (torticolis), se insistă cu frământatul şi cu mişcările active cu opoziţie pe partea muşchiului contracturat.

Pentru mişcările din articulaţiile costosternale şi intercostale, se indică pacientului să inspire şi să expire forţat.

Se efectuează netezirea.

XXIII. MASAJUL FEŢEI

• ***Delimitare zonală***

În partea inferioară, zona este delimitată de partea inferioară a mandibulei, în partea superioară, de arcadele oculare şi partea inferioară a tâmplelor.

• ***Descriere anatomică***

Oase:

– 2 oase nepereche: mandibula şi vomerul;

– 6 oase pereche: maxilar, zigomatic, nazal, palatin, lacrimal şi conca nazală inferioară.

Muşchi (tabelul II.XXIII):

TABELUL II.XXIII

MUŞCHII MASTICATORI

MUŞCHI	ORIGINE	INSERŢIE	ACŢIUNE
Temporal	- În fosa temporală - Trece pe sub arcada zigomatică	- Pe apofiza coronoidă a mandibulei	- Puternic ridicător al mandibulei - Prin fasciculele posterioare face mişcarea de proiecţie înapoi a mandibulei
Maseter	- Pe arcada zigomatică printr-un fascicul superficial şi altul profund cu fibre oblice de sus în jos	- Pe tuberozitatea maseterină de pe faţa externă a unghiului mandibulei	- Ridicător al mandibulei
Pterigoidian	- În fosa pterigoidă a apofizei pterigoide a sfenoidului	- Pe faţa medială a unghiului mandibulei	- Ridicător al mandibulei
Pterigoidian lateral	- Pe faţa interioară a aripii mari a sfenoidului - Pe lama laterală a apofizei pterigoide	- Într-o fosetă a condilului mandibulei - Pe capsulă şi marginea discului articular	- Proiecţie înainte şi coboară până la un punct mandibula

MUŞCHII NASULUI

MUŞCHI	ORIGINE	INSERŢIE	ACŢIUNE
Nazal **a. porţiunea transversă** **b. porţiunea alară a nazalului**	- Are formă triunghiulară şi este dispusă transversal pe porţiunea cartilaginoasă a nasului - Fibrele sunt mai scurte, merg pe cartilajul aripii nasului şi pe sept	- Pe faţa anterioară a maxilei dedesubtul incizurii nazale şi urcă spre dosul nasului	- Muşchiul trage nasul cartilaginos în jos (când ia punct fix pe maxilă) - Constrictor al narinelor

MUŞCHII GURII

MUŞCHI	ORIGINE	INSERŢIE	ACŢIUNE
Orbicular al gurii	- Are formă circulară şi este situat în grosimea buzelor		- Închide gura
Buccinator	- În grosimea obrazului	- Se face de-a lungul unei linii cu formă de potcoavă, cu deschiderea anterioară pe procesul alveolar al maxilei - Pe porţiunea alveolară a mandibulei - Pe rafeul pterigomandibular	- Masticaţie
Ridicător al buzei superioare şi al aripii nasului	- Pe şanţul dintre nas şi obraz	- Pe faţa laterală a procesului frontal al maxilei	- Ridică aripa nasului şi buza superioară
Ridicător al buzei superioare	- Pe apofiza frontală a maxilarului - Pe osul zigomatic - Pe maxilar sub marginea orbitei	- Pe faţa anterioară a corpului maxilei, deasupra găurii infraorbitale	- Ridică buza superioară - În mimică participă la exprimarea neplăcerii - Intervine şi în plâns
Zigomatic mic	- Situat între ridicătorul buzei superioare şi zigomaticul mare	- Pe osul zigomatic	- Trage în sus buza superioară
Ridicător al unghiului gurii	- Situat profund lateral şi dedesubtul zigomaticului mic	- În fosa canină	- Trage comisura gurii în sus şi puţin medial
Zigomatic mare	- Situat superficial în regiunea centrală a obrazului	- Pe faţa laterală a osului malar	- Muşchiul râsului - Trage comisura buzelor în sus şi lateral

MUŞCHI	ORIGINE	INSERŢIE	ACŢIUNE
Rizorius	- De pe pielea obrazului la comisura buzelor	- Pe fascia maseterină	- Muşchiul râsului
Coborâtor al unghiului gurii	- Situat superficial, acoperind platisma şi muşchiul coborâtor al buzei inferioare	- Pe linia oblică a mandibulei	- Coborâtor al buzei inferioare
Coborâtor al buzei inferioare	- Situat medial sub muşchiul coborâtor al unghiului gurii	- Pe linia oblică a mandibulei	- Exprimă tristeţe, dezgust, ironie
Mental	- Acoperit în cea mai mare parte de muşchiul coborâtor al buzei inferioare	- Pe faţa anterioară a corpului mandibular	- Ridică moţul bărbiei - Împinge înainte buza inferioară

Articulaţii:

– articulaţiile temporomandibulare (articulaţii mobile). Celelalte articulaţii ale oaselor feţei sunt fixe.

ORDINEA ŞI TEHNICA DE PRELUCRARE

Tratamentul pe regiunea feţei se începe prelucrând cu fiecare manevră a masajului pe partea dreaptă a feţei şi se continuă pe partea stângă. Anumite manevre se efectuează concomitent pe ambele părţi.

Poziţia pacientului: în decubit dorsal, în şezut pe scaun, cu capul sprijinit pe abdomenul maseurului.

Poziţia maseurului: în şezut, cu faţa spre capul pacientului sau în ortostatism, în spatele pacientului.

Poziţia pacientului şi a maseurului nu se descrie la fiecare manevră, ci numai când se schimbă.

Fiecare manevră (cu formele ei) se repetă de 3-5 ori, pe aceeaşi linie şi în cadrul aceloraşi limite (în funcţie de diagnostic).

În cadrul aceste regiuni, masajul zonal se efectuează pe articulaţiile temporomandibulare pe care se insistă cu geluirea şi fricţiunea.

A. MANEVRELE PRINCIPALE

1. NETEZIREA

Poziţia pacientului: în şezut pe scaun, cu capul sprijinit pe abdomenul maseurului.
Poziţia maseurului: în ortostatism, cu faţa spre spatele pacientului.

a) Netezirea cu două mâini

– Pe linia mandibulară

Mâna dreaptă se fixează pe partea dreaptă a feţei, cu degetele: 5 pe partea inferioară a mandibulei, 4 pe partea laterală, 3 şi 2 pe partea latero-superioară (cu vârfurile pe linia mediană a bărbiei), iar mâna stângă pe partea stângă. Netezirea se efectuează (concomitent cu ambele mâini) pe mandibulă, până la urechi. Se revine şi se reia.

– În mişcare circulară pe umerii obrajilor

Mâna dreaptă este suspendată cu degetele 2-5 la baza umărului obrazului drept, iar mâna stângă pe partea stângă. Netezirea se efectuează (concomitent cu ambele mâini în mişcare circulară, în sensul acelor de ceasornic) pe umerii obrajilor. Se revine şi se reia.

b) Netezirea cu două degete

– Pe conturul gurii

Mâna dreaptă este suspendată cu indexul deasupra buzei superioare (sub nas pe partea dreaptă) şi cu mediusul sub buza inferioară, iar mâna stângă pe partea stângă. Netezirea se efectuează (concomitent cu degetele ambelor mâini) pe musculatura auriculară, începând de la linia mediană a feţei, până pe mandibulă. Se revine şi se reia.

– Pe conturul ochiului

Mâna dreaptă este suspendată cu indexul pe arcada dreaptă, cu mediusul sub pleoapa inferioară (cu vârfurile la baza nasului), iar mâna stângă pe partea stângă. Netezirea se efectuează (concomitent cu degetele ambelor mâini) pe conturul ochiului, până la coada acestuia, unde indexurile se apropie de mediusuri. Se continuă netezirea (indexurile îndepărtându-se de mediusuri pentru riduri), până la urechi. Se revine şi se reia.

– Pe nas

Mâna dreaptă este suspendată deasupra frunţii, cu indexul şi cu mediusul pe partea dreaptă a nasului (cu vârfurile la baza părţii externe a cavităţii nazale), iar mâna stângă este suspendată deasupra frunţii, cu indexul şi cu mediusul pe partea stângă a nasului. Netezirea se efectuează pe nas, până la arcadele oculare. Se revine şi se reia.

Se intercalează netezirea cu mâinile şi se trece la frământatul cu o mână.

2. FRĂMÂNTATUL

a) Frământatul cu o mână

– Pe musculatura de pe linia mandibulară

Pe partea dreaptă

Vârfurile degetelor mâinii drepte fixează capul pacientului. Mâna stângă este suspendată cu indexul pe partea mediană şi inferioară a bărbiei şi cu policele deasupra. Frământatul se efectuează (adunând concomitent cu indexul şi cu policele) pe musculatura de pe linia mandibulară, până la articulaţia temporomandibulară. Se revine şi se reia.

Pe partea stângă

Vârfurile degetelor mâinii stângi fixează capul pacientului. Mâna dreaptă este suspendată cu indexul pe partea mediană şi inferioară a bărbiei (cu vârful orientat spre urechea stângă) şi cu policele pe partea superioară. Frământatul se efectuează (adunând concomitent cu indexul şi cu policele) pe musculatura de pe linia mandibulară, până la articulaţia temporomandibulară. Se revine şi se reia.

Frământatul se poate efectua şi cu ambele mâini concomitent. Mâna dreaptă se fixează pe partea dreaptă a feţei, cu indexul pe partea inferioară şi mediană a bărbiei şi cu policele pe partea superioară, iar mâna stângă pe partea stângă. Frământatul se efectuează pe musculatura de pe linia mandibulară, până la articulaţia temporomandibulară. Se revine şi se reia.

– Pe umerii obrajilor

Pe partea dreaptă

Mâna dreaptă fixează capul pacientului, iar mâna stângă este suspendată cu policele la colţul gurii şi cu indexul pe partea superioară a mandibulei. Frământatul se efectuează (adunând concomitent cu indexul şi cu policele) pe musculatura de pe umărul obrazului, până la partea inferioară a ochiului. Se revine şi se reia.

Pe partea stângă

Mâna stângă fixează capul pacientului, iar mâna dreaptă este suspendată cu policele la colţul gurii şi cu indexul pe partea superioară a mandibulei. Frământatul se efectuează (adunând concomitent cu indexul şi cu policele) pe musculatura de pe umărul obrazului, până la partea inferioară a ochiului. Se revine şi se reia.

Frământatul se poate efectua şi concomitent cu ambele mâini.

Se intercalează netezirea cu două mâini - pe liniile mandibulare şi netezirea circulară pe umerii obrajilor şi se trece la frământatul cu două mâini.

b) Frământatul cu două mâini

– Pe linia mandibulară

Pe partea dreaptă

Mâna dreaptă este suspendată cu indexul pe partea mediană şi inferioară a bărbiei şi cu policele pe partea superioară, mâna stângă fiind oglinda mâinii drepte. Frământatul

se efectuează (adunând concomitent cu indexurile şi cu policele) pe musculatura de pe linia mandibulară, până la articulaţia temporomandibulară. Se revine şi se reia.

Pe partea stângă

Mâna stângă este suspendată cu indexul pe partea mediană şi inferioară a bărbiei, iar cu policele pe partea superioară, mâna dreaptă fiind oglinda mâinii stângi. Frământatul se efectuează (adunând concomitent cu indexurile şi cu policele) pe musculatura de pe linia mandibulară, până la articulaţia temporomandibulară. Se revine şi se reia.

– Pe umerii obrajilor

Pe partea dreaptă

Mâna dreaptă este suspendată cu indexul pe partea inferioară a colţului gurii şi cu policele pe partea superioară, mâna stângă fiind oglinda mâinii drepte. Frământatul se efectuează (adunând concomitent cu indexurile şi cu policele) pe musculatura de pe umărul obrazului, până la partea inferioară a ochiului. Se revine şi se reia.

Pe partea stângă

Mâna stângă este suspendată cu indexul la colţul gurii, iar cu policele pe partea superioară, mâna dreaptă fiind oglinda mâinii stângi. Frământatul se efectuează (adunând concomitent cu indexurile şi cu policele) pe musculatura de pe umărul obrazului, până sub ochi. Se revine şi se reia.

Se intercalează netezirea pe mandibulă şi netezirea circulară pe umerii obrajilor şi se trece la frământatul în contratimp.

c) Frământatul în contratimp

Poziţia mâinilor maseurului, precum şi liniile cu limitele lor sunt identice cu cele practicate la frământatul cu două mâini.

Se intercalează netezirile specifice şi se trece la geluire.

d) Geluirea

Pe partea dreaptă

– Cu patru degete pe mandibulă

Mâna dreaptă fixează capul pacientului. Mâna stângă este suspendată cu degetele 2 şi 3 pe partea anterioară şi mediană a mandibulei, iar 4 şi 5 pe partea latero-inferioară. Geluirea se efectuează pe mandibulă, până pe articulaţia temporomandibulară. Se revine şi se reia.

– Cu două şi cu trei degete pe umărul obrazului

Mâna stângă este suspendată cu indexul şi cu mediusul la colţul gurii. Geluirea se efectuează pe umărul obrazului cu două şi cu trei degete, până sub ochi. Se revine şi se reia.

– Cu două degete pe coada ochiului şi sub ochi

Mâna stângă fixează capul pacientului. Mâna dreaptă este suspendată cu indexul şi cu mediusul lângă ureche. Geluirea se efectuează începând de la ureche, pe coada ochiului şi pe sub ochi, până la baza nasului. Se revine şi se reia.

Pe partea stângă

– Cu patru degete pe mandibulă

Mâna stângă fixează capul pacientului. Mâna dreaptă este suspendată cu degetele 2 şi 3 pe partea mediană şi anterioară a mandibulei, iar 4 şi 5 pe partea latero-inferioară. Geluirea se efectuează pe mandibulă, până pe articulaţia temporomandibulară. Se revine şi se reia.

– Cu două şi cu trei degete pe umărul obrazului

Mâna dreaptă este suspendată cu indexul şi cu mediusul la colţul gurii. Geluirea se efectuează cu două şi cu trei degete pe umărul obrazului, până sub ochi. Se revine şi se reia.

– Cu două degete pe coada ochiului şi sub ochi

Mâna dreaptă fixează capul pacientului. Mâna stângă este suspendată cu indexul şi cu mediusul lângă ureche. Geluirea se efectuează începând de la ureche, pe coada ochiului şi pe sub ochi, până la baza nasului. Se revine şi se reia.

– Cu unul şi cu două degete pe nas

Mâna dreaptă/stângă fixează indexul şi mediusul pe arcade. Geluirea se efectuează de o parte şi de alta a nasului, până pe vârful acestuia.

Se intercalează netezirile specifice şi se trece la fricţiune.

3. FRICŢIUNEA

Pe partea dreaptă

– Cu patru degete pe mandibulă

Mâna dreaptă fixează capul pacientului. Mâna stângă este suspendată cu degetele 2 şi 3 pe linia mediană şi anterioară a bărbiei, iar 4 şi 5 pe partea latero-inferioară. Fricţiunea se efectuează pe mandibulă, până pe articulaţia temporomandibulară (pe care se insistă). Se revine şi se reia.

– Cu două şi trei degete pe umărul obrazului

Mâna stângă este suspendată cu indexul şi cu mediusul la colţul gurii. Fricţiunea se efectuează cu două şi cu trei degete pe umărul obrazului, până sub ochi. Se revine şi se reia.

– Cu două degete pe coada ochiului şi sub ochi

Mâna stângă fixează capul pacientului. Mâna dreaptă este suspendată cu indexul şi cu mediusul lângă ureche. Fricţiunea se efectuează începând de la ureche, pe coada ochiului şi pe sub ochi, până la baza nasului. Se revine şi se reia.

Pe partea stângă

– Cu patru degete pe mandibulă

Mâna stângă fixează capul pacientului. Mâna dreaptă este suspendată cu degetele 2 şi 3 pe partea mediană şi anterioară a mandibulei, iar 4 şi 5 pe partea latero-inferioară. Fricţiunea se efectuează pe mandibulă, până pe articulaţia temporomandibulară (pe care se insistă). Se revine şi se reia.

– Cu două şi cu trei degete pe umărul obrazului

Mâna dreaptă este suspendată cu indexul şi cu mediusul la colţul gurii. Fricţiunea se efectuează cu două şi cu trei degete pe umărul obrazului, până sub ochi. Se revine şi se reia.

– Cu două degete pe coada ochiului şi sub ochi

Mâna dreaptă fixează capul pacientului. Mâna stângă este suspendată cu indexul şi cu mediusul lângă ureche. Fricţiunea se efectuează începând de la ureche, pe coada ochiului şi pe sub ochi, până la baza nasului. Se revine şi se reia.

– Cu unul sau cu două degete pe nas

Mâna dreaptă/stângă fixează indexul şi mediusul pe arcade. Fricţiunea se efectuează de o parte şi de alta a nasului, până la vârful acestuia.

Se intercalează netezirile specifice şi se trece la batere.

4. BATEREA

– baterea cu faţa palmară a degetelor de la ambele mâini (sub formă de ploaie) şi sub formă de ciupitură se efectuează pe toată regiunea;

– baterea cu ultima falangă a degetelor ambelor mâini se efectuează pe mandibulă şi pe umerii obrajilor.

Se intercalează netezirea şi se trece la vibraţii.

5. VIBRAŢIILE

a) Vibraţiile cu două mâini

Mâna dreaptă se fixează pe partea laterală dreaptă a feţei, cu degetele: 5 pe partea inferioară a mandibulei, 4 pe partea laterală, 3 şi 2 pe partea latero-superioară (cu

vârfurile pe linia mediană a bărbiei), iar mâna stângă pe partea stângă. Vibraţiile se efectuează (concomitent cu ambele mâini) pe mandibulă, până pe articulaţia temporomandibulară. Se revine şi se reia.

b) Vibraţiile cu trei degete în mişcare circulară pe umerii obrajilor

Mâna dreaptă este suspendată cu degetele 2, 3, 4 fixate la baza umărului obrazului şi la partea inferioară a nasului, iar mâna stângă pe partea stângă. Vibraţiile se efectuează (concomitent cu ambele mâini în mişcare circulară, în sensul acelor de ceasornic) pe umerii obrajilor. Se revine şi se reia.

c) Vibraţiile cu două degete

– Pe conturul gurii

Mâna dreaptă este suspendată cu indexul deasupra buzei superioare (sub nas) şi cu mediusul sub buza inferioară, iar mâna stângă pe partea stângă. Vibraţiile se efectuează (concomitent cu degetele ambelor mâini pe conturul gurii) de la linia mediană a feţei, până pe mandibulă (bilateral). Se revine şi se reia.

– Pe conturul ochilor

Mâna dreaptă este suspendată cu indexul pe arcada dreaptă, mediusul sub pleoapa inferioară (cu vârfurile la baza nasului), iar mâna stângă pe partea stângă. Vibraţiile se efectuează (concomitent cu degetele ambelor mâini) pe conturul ochilor, până la coada acestora, unde indexurile se apropie de mediusuri. Se continuă vibraţiile (în mişcare, indexul îndepărtându-se de medius pentru riduri), până la urechi. Se revine şi se reia.

– Pe nas

Mâna dreaptă este suspendată deasupra frunţii, cu indexul şi cu mediusul pe partea dreaptă a nasului (cu vârfurile la baza părţii externe a cavităţii nazale). Mâna stângă este suspendată deasupra frunţii, cu indexul şi cu mediusul pe partea stângă a nasului. Vibraţiile se efectuează pe nas, până la arcadele oculare. Se revine şi se reia.

– La coada ochiului

Mâna dreaptă este suspendată cu indexul şi cu mediusul (alăturate) la coada ochiului drept, iar mâna stângă este suspendată cu indexul şi cu mediusul (alăturate) la coada ochiului stâng. Se efectuează vibraţii începând de la coada ochiului concomitent cu degetele ambelor mâini (în mişcare indexul îndepărtându-se de medius - pentru riduri), până la urechi. Se revine şi se reia.

Se intercalează netezirea şi se trece la mişcări.

B. PROCEDURI COMPLEMENTARE

MIŞCĂRILE

Mişcările care se efectuează sunt: pasive, pasivo-active, active, active cu încărcătură şi cu opoziţie.

1. Mişcări pasive din articulaţia temporomandibulară

Poziţia maseurului: lateral dreapta faţă de pacient.

Mâna stângă fixează capul pacientului. Mâna dreaptă este suspendată cu policele pe partea dreaptă a mandibulei, iar cu indexul pe partea stângă. Prin mobilizarea bărbiei se efectuează mişcări din articulaţia temporomandibulară, astfel: lateral stânga-dreapta, în jos şi în sus (deschiderea şi închiderea gurii) şi de uşoară rotaţie stânga-dreapta.

Mişcările se efectuează de câte ori este nevoie.

2. Mişcări active

Maseurul indică pacientului să efectueze mişcările ajutat sau singur, cu încărcătură sau/şi cu opoziţie. De asemenea, pacientul efectuează şi mişcări de ridicare şi coborâre a pleoapelor, de ridicare a colţului gurii (stânga şi dreapta), de umflare a obrajilor şi de ridicare şi coborâre a foselor nazale.

Se efectuează netezirea.

XXIV. MASAJUL PE FRUNTE

• ***Delimitare zonală***

Zona este delimitată inferior de arcadele oculare, superior de partea păroasă a scalpului şi latero-lateral de partea inferioară a tâmplelor.

• ***Descriere anatomică***

Oase:

– osul frontal.

Muşchi (tabelul II.XXIV):

TABELUL II.XXIV

MUŞCHI	ORIGINE	INSERŢIE	ACŢIUNE
Platisma (Muşchiul pielos)	- Se întinde ca o pânză trapezoidală de la baza mandibulei spre umăr şi claviculă - Se grupează în jurul orificiilor bucal, nazal, orbital şi auditiv	- Pe piele	- Încreţeşte pielea - Trage comisura buzelor exprimând sentimente de tristeţe, dezgust, frică (luând punct fix inferior)

Articulaţii:

– articulaţiile osului frontal cu oasele capului (sunt articulaţii fixe).

ORDINEA ŞI TEHNICA DE PRELUCRARE

Tratamentul pe regiunea frunţii se începe prelucrând cu fiecare manevră a masajului de la dreapta spre stânga sau de la stânga spre dreapta sau de la linia mediană spre tâmple.

Poziţia pacientului: în decubit dorsal sau în şezut pe scaun, cu capul sprijinit de maseur.

Poziţia maseurului: în şezut la capătul patului, cu faţa spre capul pacientului sau în ortostatism, în spatele pacientului.

Fiecare manevră (cu formele ei) se repetă de 3-5 ori, pe aceeaşi linie şi în cadrul aceloraşi limite (în funcţie de diagnostic).

În cadrul acestei regiuni, se efectuează masajul zonal pe frunte insistând cu fricţiunea, geluirea şi mobilizarea.

A. MANEVRELE PRINCIPALE

1. NETEZIREA

Poziţia pacientului: în şezut, cu capul pe abdomenul maseurului.
Poziţia maseurului: în ortostatism, în spatele pacientului.

a) Netezirea cu ambele mâini pe frunte

Mâna dreaptă se fixează pe frunte (partea dreaptă), cu vârfurile degetelor pe linia mediană, iar mâna stângă pe partea stângă. Netezirea se efectuează (concomitent cu ambele mâini) pe frunte, până la părţile inferioare ale tâmplelor. Se revine şi se reia.

b) Netezirea cu două degete pe arcade

Mâna dreaptă este suspendată cu indexul pe partea superioară a arcadei drepte şi cu mediusul pe partea inferioară (la baza nasului), iar mâna stângă pe partea stângă. Netezirea se efectuează (concomitent cu degetele ambelor mâini) pe arcade, până la coada ochiului. Se continuă cu indexurile alăturându-se de mediusuri (în mişcare îndepărtându-se indexurile de mediusuri, pentru riduri), până la urechi. Se revine şi se reia.

c) Netezirea cu indexul şi cu mediusul pe linia mediană a frunţii

Mâinile fixează indexurile şi mediusurile unul lângă altul deasupra nasului. Netezirea se efectuează succesiv cu degetele ambelor mâini, pe linia nazală a frunţii, până la scalp. Se revine şi se reia.

Se intercalează netezirea cu două mâini şi se trece la geluire.

2. GELUIREA

a) Geluirea cu patru degete pe frunte

Mâna dreaptă este suspendată cu degetele 2-5 pe partea posterioară şi pe cea inferioară a tâmplei drepte, iar mâna stângă pe partea stângă. Geluirea se efectuează (concomitent cu degetele ambelor mâini) pe tâmple şi pe frunte, până pe linia mediană a frunţii (linia nasului). Se revine şi se reia.

Geluirea se poate efectua şi cu o singură mână (dreapta sau stânga), începând de la partea inferioară a tâmplei drepte, până pe tâmpla stângă sau invers.

b) Geluirea cu două degete pe arcade

Mâna dreaptă este suspendată cu mediusul la coada ochiului drept, pe partea inferioară a arcadei şi cu indexul pe partea superioară, iar mâna stângă pe partea stângă. Geluirea se efectuează (concomitent cu degetele ambelor mâini) pe arcade, până la baza nasului. Se revine şi se reia.

c) Geluirea cu două degete de la ambele mâini la coada ochiului

Pe partea dreaptă

Mâna dreaptă fixează capul pacientului. Mâna stângă este suspendată cu indexul şi cu mediusul la coada ochiului. Geluirea se efectuează (în mişcare indexul îndepărtându-se de medius - pentru riduri) până la ureche.

Pe partea stângă

Mâna stângă fixează capul pacientului. Mâna dreaptă este suspendată cu indexul şi cu mediusul la coada ochiului. Geluirea se efectuează (în mişcare indexul îndepărtându-se de medius - pentru riduri) până la ureche.

Se intercalează netezirile specifice şi se trece la fricţiune.

3. FRICŢIUNEA

a) Fricţiunea cu patru degete pe frunte

Mâna dreaptă este suspendată cu degetele 2-5 pe partea posterioară şi pe cea inferioară a tâmplei drepte, iar mâna stângă pe partea stângă. Fricţiunea se efectuează (concomitent cu degetele ambelor mâini) pe tâmple şi pe frunte, până pe linia mediană a frunţii (linia nasului). Se revine şi se reia.

Fricţiunea se poate efectua şi cu o singură mână (dreaptă sau stângă), începând de la tâmpla dreaptă, până la tâmpla stângă sau invers. Cu vârfurile degetelor de la cealaltă mână se fixează capul pacientului.

b) Fricţiunea cu două degete pe arcade

Mâna dreaptă este suspendată cu mediusul la coada ochiului drept, pe partea inferioară a arcadei şi cu indexul pe partea superioară, iar mâna stângă pe partea stângă. Fricţiunea se efectuează (concomitent cu degetele ambelor mâini) pe arcade, până la baza nasului. Se revine şi se reia.

c) Fricţiunea cu două degete la coada ochilor

Mâna dreaptă este suspendată cu indexul şi cu mediusul la coada ochiului, iar mâna stângă pe partea stângă. Fricţiunea se efectuează concomitent cu degetele ambelor mâini (în mişcare indexurile îndepărtându-se de mediusuri - pentru riduri), de la coada ochilor, până la urechi. Se revine şi se reia.

Pentru o mai bună descongestionare şi relaxare, se insistă cu fricţiunea pe articulaţiile temporomandibulare.

Se intercalează netezirile şi se trece la batere.

4. BATEREA

– baterea cu ultima falangă a degetelor. Mâna dreaptă este suspendată cu ultimele falange ale degetelor 2-5 pe tâmpla dreaptă, iar mâna stângă pe partea stângă;

– baterea se efectuează pe toată zona frunţii.

Se intercalează netezirea şi se trece la vibraţii.

5. VIBRAŢIILE

a) Vibraţiile cu ambele mâini pe frunte

Mâna dreaptă se fixează pe partea dreaptă a frunţii, cu vârfurile degetelor pe linia mediană, iar mâna stângă pe partea stângă. Vibraţiile se efectuează (concomitent cu ambele mâini) pe frunte, până pe articulaţiile temporomandibulare. Se revine şi se reia.

b) Vibraţiile cu două degete pe arcade

Mâna dreaptă este suspendată cu indexul pe partea superioară a arcadei drepte şi cu mediusul pe partea inferioară, la baza nasului, iar mâna stângă pe partea stângă. Vibraţiile se efectuează (concomitent cu degetele ambelor mâini) pe arcade, până la coada ochiului, în continuare, cu indexurile şi cu mediusurile alăturate (în mişcare îndepărtând indexurile şi mediusurile - pentru riduri), până la urechi. Se revine şi se reia.

c) Vibraţiile cu indexurile şi cu mediusurile pe linia mediană a frunţii (linia nasului)

Mâinile fixează indexurile şi mediusurile deasupra nasului. Vibraţiile se efectuează succesiv, cu degetele de la ambele mâini, pe linia nazală a frunţii, până la scalp. Se revine şi se reia.

Se intercalează netezirea cu două mâini şi se trece la manevrele ajutătoare.

B. MANEVRELE COMPLEMENTARE

Manevra complementară care se efectuează este mobilizarea.

Mâna dreaptă este suspendată cu indexul şi cu mediusul alăturate pe jumătatea dreaptă a frunţii, iar mâna stângă pe partea stângă. Se efectuează mobilizarea prin îndepărtarea şi apropierea indexurilor de mediusuri, de sus în jos şi de jos în sus (mobilizând pielea şi muşchii pieloşi ai frunţii).

Mobilizările au ca scop descongestionarea şi evitarea formării de riduri pe frunte.
Se intercalează netezirea şi se trece la mişcări.

C. PROCEDURI COMPLEMENTARE

MIŞCĂRILE

Mişcările care se efectuează sunt active.
Maseurul indică pacientului să coboare şi să ridice sprâncenele şi pleoapele de mai multe ori, să ridice şi să coboare scalpul.
Se efectuează netezirea.

XXV. MASAJUL PE CUTIA CRANIANĂ (PE SCALP)

• ***Delimitare zonală***

În partea inferioară posterior de muchia osului occipital, latero-lateral de muchiile oaselor temporale, iar anterior de osul frontal.

• ***Descriere anatomică***

Oase:

– occipitalul;

– două temporale şi două parietale.

Muşchi (tabelul II.XXV):

TABELUL II.XXV

MUŞCHI	ORIGINE	INSERŢIE	ACŢIUNE
Platisma (Pielos)	- Se întinde ca o pânză trapezoidală de la baza mandibulei spre umăr şi claviculă - Se grupează în jurul pavilionului urechii şi în jurul orificiului orbicular	- Pe piele	- Încreţeşte scalpul - Trage comisura buzelor exprimând sentimente de tristeţe, dezgust, frică (luând punct fix inferior)
Occipitofrontal	- Acoperă calota de la occipital la osul frontal	- Pe linia nucală (muşchiul occipital) - Pe pielea sprâncenelor (muşchiul frontal)	- Prin contracţie produce plicatura pielii frunţii - Exprimă în mimică atenţia, teama şi alte stări emotive
Temporoparietal	- Se intercalează între muşchiul auricular anterior şi cel superior	- Pe cele două porţiuni frontale (marginea anterioară) - Pe porţiunea occipitală (marginea posterioară)	- Formare de cute transversale pe frunte

Articulaţii:

– articulaţiile oaselor cutiei craniene sunt fixe.

ORDINEA ŞI TEHNICA DE PRELUCRARE

Tratamentul pe regiunea cutiei craniene se începe prelucrând cu fiecare manevră a masajului pe părţile temporale şi continuă pe părţile occipitaloparietale.

Poziţia pacientului: în şezut, la marginea patului sau pe scaun.

Poziţia maseurului: în ortostatism sau în şezut lateral dreapta/stânga faţă de pacient sau în spatele acestuia.

Poziţia pacientului şi a maseurului nu se descrie la fiecare manevră, ci numai când se schimbă.

Fiecare manevră (cu formele ei) se repetă de 3-5 ori, pe aceeaşi linie şi în cadrul aceloraşi limite (în funcţie de diagnostic).

În cadrul acestei regiuni, se efectuează masajul zonal pe scalp (aderenţe şi staze), manevrele pe care se pune accentul sunt geluirea, fricţiunea şi mobilizarea scalpului.

***Notă:* Toate manevrele se efectuează cu degetele 2-5 de la ambele mâini.**

> ***ATENŢIE!***
> *Pentru a se evita senzaţia de smulgere a firelor de păr, masajul se efectuează la rădăcina acestora.*

A. MANEVRELE PRINCIPALE

1. NETEZIREA

Poziţia pacientului: în şezut, pe scaun.

Poziţia maseurului: în spatele sau în lateral faţă de pacient.

a) Netezirea pe temporale

Linia 1 – Mâna dreaptă este suspendată cu degetele 2-5 la baza scalpului, începând de pe tâmpla dreaptă, până în spatele jumătăţii anterioare a pavilionului urechii (cu vârfurile orientate spre linia mediană), iar mâna stângă pe partea stângă. Netezirea se efectuează (concomitent cu degetele ambelor mâini) pe scalp, până pe linia mediană a capului. Se revine şi se reia.

Linia 2 – Mâna dreaptă este suspendată cu degetele 2-5 la baza scalpului, începând din spatele jumătăţii posterioare a pavilionului urechii drepte, până pe apofiza mastoidă (cu vârfurile orientate spre linia mediană), iar mâna stângă pe partea stângă. Netezirea se efectuează (concomitent cu degetele ambelor mâini) pe scalp, până pe linia mediană a capului. Se revine şi se reia.

b) Netezirea pe părţile antero-posterioare

Poziţia maseurului: în dreapta pacientului.

Linia 1 – Mâna dreaptă este suspendată cu degetele 2-5 fixate pe partea superioară a jumătăţii stângi a frunţii (cu vârfurile spre creştetul capului). Mâna stângă este suspendată cu degetul 2 pe apofiza dorsală a vertebrei C_1, iar cu degetele 3, 4, 5 la baza cutiei craniene, până pe apofiza mastoidă stângă. Netezirea se efectuează (concomitent cu degetele ambelor mâini) pe scalp, până pe creştetul capului. Se revine şi se reia.

Linia 2 – Mâna dreaptă este suspendată cu degetele 2-5 fixate pe partea superioară a jumătăţii drepte a frunţii (cu vârfurile spre creştetul capului). Mâna stângă este suspendată cu degetul 5 pe apofiza dorsală a vertebrei C_1, iar cu degetele 4, 3, 2, la baza cutiei craniene, până pe apofiza mastoidă dreaptă. Netezirea se efectuează (concomitent cu degetele ambelor mâini) pe scalp, până pe creştetul capului. Se revine şi se reia.

Se trece la frământatul sub formă de geluire.

2. GELUIREA

a) Geluirea pe temporale

Poziţia maseurului: în spatele pacientului.

Linia 1 – Mâna dreaptă este suspendată cu degetele 2-5 la baza scalpului, începând de pe tâmpla dreaptă, până în spatele jumătăţii anterioare a pavilionului urechii (cu vârfurile orientate spre linia mediană), iar mâna stângă pe partea stângă. Geluirea se efectuează (concomitent cu degetele ambelor mâini) pe scalp, până pe linia mediană a capului. Se revine şi se reia.

Linia 2 – Mâna dreaptă este suspendată cu degetele 2-5 la baza scalpului, începând din spatele jumătăţii posterioare a pavilionului urechii drepte, până pe apofiza mastoidă (cu vârfurile orientate spre linia mediană), iar mâna stângă pe partea stângă. Geluirea se efectuează (concomitent cu degetele ambelor mâini) pe scalp, până pe linia mediană a capului. Se revine şi se reia.

b) Geluirea pe părţile antero-posterioare

Poziţia maseurului: în dreapta pacientului.

Linia 1 – Mâna dreaptă este suspendată cu degetele 2-5 fixate pe partea superioară a jumătăţii stângi a frunţii (cu vârfurile spre creştetul capului). Mâna stângă este suspendată cu degetul 2 pe apofiza dorsală a vertebrei C_1, iar cu degetele 3, 4, 5 la baza cutiei craniene, până pe apofiza mastoidă stângă. Geluirea se efectuează (concomitent cu degetele ambelor mâini) pe scalp, până pe creştetul capului. Se revine şi se reia.

Linia 2 – Mâna dreaptă este suspendată cu degetele 2-5 fixate pe partea superioară a jumătăţii drepte a frunţii (cu vârfurile spre creştetul capului). Mâna stângă este suspendată cu degetul 5 pe apofiza dorsală a vertebrei C_1, iar cu degetele 4, 3, 2 la baza

cutiei craniene, până pe apofiza mastoidă dreaptă. Geluirea se efectuează (concomitent cu degetele ambelor mâini) pe scalp, până pe creştetul capului. Se revine şi se reia.

Se intercalează netezirea şi se trece la fricţiune.

3. FRICŢIUNEA

a) Fricţiunea pe temporale

Poziţia maseurului: în spatele pacientului.

Linia 1 – Mâna dreaptă este suspendată cu degetele 2-5 la baza scalpului, începând de pe tâmpla dreaptă, până în spatele jumătăţii anterioare a pavilionului urechii (cu vârfurile orientate spre linia mediană), iar mâna stângă pe partea stângă. Fricţiunea se efectuează (concomitent cu degetele ambelor mâini) pe scalp, până pe linia mediană a capului. Se revine şi se reia.

Linia 2 – Mâna dreaptă este suspendată cu degetele 2-5 la baza scalpului, începând din spatele jumătăţii posterioare a pavilionului urechii drepte, până pe apofiza mastoidă (cu vârfurile orientate spre linia mediană), iar mâna stângă pe partea stângă. Fricţiunea se efectuează (concomitent cu degetele ambelor mâini) pe scalp, până pe linia mediană a capului. Se revine şi se reia.

b) Fricţiunea pe părţile antero-posterioare

Linia 1 – Mâna dreaptă este suspendată cu degetele 2-5 fixate pe partea superioară a jumătăţii stângi a frunţii (cu vârfurile spre creştetul capului). Mâna stângă este suspendată cu degetul 2 pe apofiza dorsală a vertebrei C_1, iar cu degetele 3, 4, 5 la baza cutiei craniene, până pe apofiza mastoidă stângă. Fricţiunea se efectuează (concomitent cu degetele ambelor mâini) pe scalp, până pe creştetul capului. Se revine şi se reia.

Linia 2 – Mâna dreaptă este suspendată cu degetele 2-5 fixate pe partea superioară a jumătăţii drepte a frunţii (cu vârfurile spre creştetul capului). Mâna stângă este suspendată cu degetul 5 pe apofiza dorsală a vertebrei C_1, iar cu degetele 4, 3, 2 la baza cutiei craniene, până pe apofiza mastoidă dreaptă. Fricţiunea se efectuează (concomitent cu degetele ambelor mâini) pe scalp, până pe creştetul capului. Se revine şi se reia.

Se intercalează netezirea şi se trece la vibraţii.

4. VIBRAŢIILE

a) Pe temporale

Poziţia maseurului: în spatele pacientului.

Linia 1 – Mâna dreaptă este suspendată cu degetele 2-5 la baza scalpului, începând de pe tâmpla dreaptă, până în spatele jumătăţii anterioare a pavilionului urechii (cu vârfurile orientate spre linia mediană), iar mâna stângă pe partea stângă. Vibraţiile se efec-

tuează (concomitent cu degetele ambelor mâini) pe scalp, până pe linia mediană a capului. Se revine şi se reia.

Linia 2 – Mâna dreaptă este suspendată cu degetele 2-5 la baza scalpului, începând din spatele jumătăţii posterioare a pavilionului urechii drepte, până pe apofiza mastoidă (cu vârfurile orientate spre linia mediană), iar mâna stângă pe partea stângă. Vibraţiile se efectuează (concomitent cu degetele ambelor mâini) pe scalp, până pe linia mediană a capului. Se revine şi se reia.

b) Pe părţile antero-posterioare

Poziţia maseurului: în dreapta pacientului.

Linia 1 – Mâna dreaptă este suspendată cu degetele 2-5 fixate pe partea superioară a jumătăţii stângi a frunţii (cu vârfurile spre creştetul capului). Mâna stângă este suspendată cu degetul 2 pe apofiza dorsală a vertebrei C_1, iar cu degetele 3, 4, 5 la baza cutiei craniene, până pe apofiza mastoidă stângă. Vibraţiile se efectuează (concomitent cu degetele ambelor mâini) pe scalp, până pe creştetul capului. Se revine şi se reia.

Linia 2 – Mâna dreaptă este suspendată cu degetele 2-5 fixate pe partea superioară a jumătăţii drepte a frunţii (cu vârfurile spre creştetul capului). Mâna stângă este suspendată cu degetul 5 pe apofiza dorsală a vertebrei C_1, iar cu degetele 4, 3, 2 la baza cutiei craniene, până pe apofiza mastoidă dreaptă. Vibraţiile se efectuează (concomitent cu degetele ambelor mâini) pe scalp, până pe creştetul capului. Se revine şi se reia.

Se intercalează netezirea şi se trece la manevrele ajutătoare.

B. MANEVRE COMPLEMENTARE

Manevrele complementare care se efectuează sunt:

a) Compresiunile

– Pe temporale

Poziţia maseurului: în spatele pacientului.

Mâinile se fixează sub pavilionul urechilor. Compresiunile se efectuează (concomitent cu ambele mâini) bilateral.

– Pe părţile occipitalofrontale

Poziţia maseurului: în lateral dreapta faţă de pacient.

Mâna dreaptă se fixează pe frunte, iar mâna stângă pe occipital. Compresiunile se efectuează concomitent cu ambele mâini.

Compresiunile au un rol deosebit în modelarea cutiei craniene a copiilor.

Se intercalează netezirea.

b) Mobilizările

– Pe temporale

Poziţia maseurului: în spatele pacientului.

Mâna dreaptă este suspendată cu vârfurile degetelor 2-5 la baza scalpului, sub pavilionul urechii drepte, iar mâna stângă pe partea stângă. Mobilizarea scalpului se efectuează (concomitent cu degetele 2-5 ale ambelor mâini) în sus şi în jos, apoi se păşeşte şi se mobilizează din aproape în aproape, până la linia mediană. Se revine şi se reia.

– Pe părţile occipitalofrontale

Poziţia maseurului: în lateral dreapta faţă de pacient.

Mâna dreaptă este suspendată cu vârfurile degetelor pe frunte, la baza firelor de păr. Mâna stângă este suspendată cu vârfurile degetelor la baza occipitalului. Mobilizarea scalpului se efectuează (concomitent, cu degetele 2-5 ale ambelor mâini) în sus şi în jos, apoi se păşeşte şi se fac mobilizări din aproape în aproape, până pe creştetul capului. Se revine şi se reia.

Se efectuează netezirea.

CAPITOLUL III

MASAJUL GENERAL

Efectele masajului general asupra organismului:

Masajul general are o influenţă benefică asupra întregului organism uman:

– îmbunătăţirea circulaţiei generale (periferice, sangvine şi limfatice);
– creşterea tonusului muscular;
– sporirea elasticităţii fibrei musculare şi a elementelor articulare;
– regenerarea (întinerirea) ţesuturilor, prin îndepărtarea celulelor îmbătrânite;
– îndepărtarea stazelor;
– creşterea temperaturii corpului;
– îndepărtarea ţesutului adipos (combaterea obezităţii);
– relaxarea sistemului nervos (psihic şi motor), îndeosebi prin masajul sedativ şi descongestionant;
– decontracturarea sau creşterea tonusului muscular, creşte mobilitatea articulară (prin prelucrarea elementelor articulare).

Notă:

Masajul sedativ se poate efectua pe tot corpul sau pe anumite regiuni. În acest ultim caz, pe celelalte regiuni se poate efectua masajul tonifiant.

Masajul tonifiant se poate efectua pe tot corpul sau pe anumite regiuni. În acest ultim caz, pe celelalte regiuni se poate efectua masajul sedativ.

Masajul pentru obezitate se efectuează cu manevre excitante care prelucrează ţesutul subcutanat adipos al regiunilor afectate, fiind urmat de mişcări active.

În funcţie de diagnostic şi de scopul urmărit, durata masajului general este de 45-80 de minute.

> ***ATENŢIE!***
> *În cazul în care pacientul este hipertensiv sau hipotensiv, durata şi intensitatea masajului sunt diferite. Numărul netezirilor se reduce, iar frământatul se face păşind, nu prin alunecare, cu mâna pe corpul pacientului (pentru a nu se influenţa tensiunea vasculară). De asemenea, nu se efectuează masaj dacă vasele sunt inflamate sau dacă pacientul are varice, pe zona de tratat.*

ORDINEA ŞI TEHNICA DE PRELUCRARE

Tratamentul în cadrul masajului general, pentru a avea un efect optim, se începe prelucrând cu toate manevrele masajului pe regiunea spatelui şi apoi pe partea posterioară a membrelor inferioare. Se continuă cu partea anterioară a membrelor pelvine, după care se trece la regiunile: abdominală, toracală-anterioară, cervicală, a membrelor superioare şi se încheie cu regiunea capului.

Masajul pe aceste regiuni a fost descris amănunţit în capitolul II.

Limitele regiunilor descrise la masajul general sunt diferite de limitele prezentate în cadrul masajului pe regiuni.

SPATELE

- ***Delimitare regională***

În partea inferioară de plicile fesiere, în partea superioară de vertebra C_6, iar laterolateral de liniile mediane subaxilare.

Poziţia pacientului: în decubit ventral, cu sau fără pernă sub abdomen, cu sau fără rulou sub articulaţiile gleznelor, cu mâinile pe lângă corp şi în uşoară abducţie.

Poziţia maseurului: lateral stânga faţă de pacient, în şezut sau în ortostatism, cu şoldul drept la nivelul coapsei pacientului şi cu piciorul stâng în faţă.

A. MANEVRELE PRINCIPALE

1. NETEZIREA

a) Netezirea cu două mâini

Linia 1 – pe musculatura fesieră şi pe cea paravertebrală. Mâna dreaptă se fixează pe plica fesei drepte, cu vârful policelui orientat spre şanţul paravertebral. Mâna stângă se fixează pe plica fesei stângi. Netezirea se efectuează pe musculatura fesieră şi pe musculatura paravertebrală, până la C_7, se continuă pe trapez, până pe umeri, pe care îi îmbracă. Se revine şi se reia.

Linia 2 – pe musculatura de pe zona lombară şi de pe cea toracală de pe liniile mediane subaxilare. Mâna dreaptă se fixează pe şoldul drept, iar mâna stângă pe şoldul stâng. Netezirea se efectuează (concomitent cu ambele mâini) pe musculatura de pe zona lombară şi toracală, până la axilă, se continuă pe omoplaţi, până pe coloana cervicală, unde se petrec mâinile. Se revine şi se reia.

b) Netezirea cu două degete

Pe şanţurile paravertebrale

Mâna dreaptă este suspendată cu indexul pe şanţul paravertebral stâng şi cu mediusul pe şanţul paravertebral drept (la nivelul coccisului). Netezirea se efectuează pe şanţurile paravertebrale, până la C_5-C_6. Se revine şi se reia.

Pe creasta iliacă dreaptă

Mâna dreaptă este suspendată cu indexul pe creasta iliacă şi cu mediusul pe partea anterioară (la nivelul articulaţiilor sacroiliace). Netezirea se efectuează pe creasta iliacă, până la linia subaxilară mediană. Se revine şi se reia.

Pe creasta iliacă stângă

Mâna dreaptă este suspendată cu mediusul pe creasta iliacă şi cu indexul pe partea anterioară (la nivelul articulaţiilor sacroiliace). Netezirea se efectuează pe creasta iliacă, până pe linia subaxilară mediană. Se revine şi se reia.

c) Netezirea cu patru degete intercostal

Poziţia maseurului: în ortostatism, cu şoldul stâng la nivelul articulaţiei umărului stâng al pacientului, cu piciorul drept în faţă.

Pe hemitoracele drept

Linia 1 – Mâna stângă este suspendată cu degetele printre coastele 5-6, 6-7, 7-8, 8-9. Netezirea se efectuează pe spaţiile intercostale, începând de la musculatura paravertebrală, până la muchia mediană a omoplatului. Se revine şi se reia.

Linia 2 – Mâna stângă este suspendată cu degetele printre coastele 9-10, 10-11, 11-12, iar cu indexul pe rebordul ultimei coaste. Netezirea se efectuează pe spaţiile intercostale, începând de la musculatura paravertebrală, până pe linia subaxilară mediană. Se revine şi se reia.

Pe hemitoracele stâng

Linia 1 – Mâna stângă este suspendată cu degetele printre coastele 5-6, 6-7, 7-8, 8-9. Netezirea se efectuează pe spaţiile intercostale, începând de la musculatura paravertebrală, până la muchia mediană a omoplatului. Se revine şi se reia.

Linia 2 – Mâna stângă este suspendată cu degetele printre coastele 9-10, 10-11, 11-12, iar cu degetul 5 pe rebordul ultimei coaste. Netezirea se efectuează pe spaţiile intercostale, începând de la musculatura paravertebrală, până pe linia subaxilară mediană. Se revine şi se reia.

Maseurul revine la poziţia anterioară.

d) Netezirea sub formă de pieptene pe musculatura fesieră şi paravertebrală

Mâna dreaptă se fixează pe plica fesieră dreaptă, iar mâna stângă pe plica fesieră stângă. Netezirea se efectuează pe musculatura fesieră şi pe musculatura paravertebrală, până la C_7. Se revine şi se reia.

e) Netezirea sub formă de romb

Se efectuează în funcţie de diagnostic. Se intercalează netezirea cu două mâini pe ambele linii şi se trece la frământat.

2. FRĂMÂNTATUL

a) Frământatul cu o mână

Pe hemibazinul şi hemitoracele drept

Linia 1 – pe musculatura fesieră şi pe cea paravertebrală. Mâna dreaptă se fixează sub plica fesei drepte, cu vârful policelui orientat spre şanţul paravertebral, iar cu indexul spre partea latero-externă a musculaturii paravertebrale. Frământatul se efectuează (adunând concomitent cu indexul şi cu policele) pe musculatura fesieră şi pe musculatura paravertebrală, până la C_7. (De aici, poziţia mâinii se schimbă, vârfurile degetelor fiind orientate spre articulaţia umărului.) Se continuă pe fibrele superioare ale trapezului şi pe deltoid. Se revine şi se reia.

Linia 2 – pe musculatura fesieră şi pe cea de pe zona lombară şi toracală (linia mijlocie dintre musculatura paravertebrală şi linia subaxilară). Mâna dreaptă se fixează pe partea posterioară a coapsei, sub plica fesieră, cu vârful policelui orientat spre musculatura paravertebrală, iar indexul orientat cu vârful spre linia axilară (în deschiderea acestora aflându-se linia imaginară care uneşte vârful omoplatului cu plica fesieră). Frământatul se efectuează (adunând concomitent cu indexul şi cu policele) pe musculatura fesieră, pe cea de pe zona lombară, toracală şi pe cea de pe omoplat, până la articulaţia umărului. Se revine şi se reia.

Linia 3 – pe musculatura de pe zona lombară şi toracală de pe linia mediană subaxilară. Mâna dreaptă se fixează pe articulaţia şoldului, cu policele deasupra liniei subaxilare, orientat cu vârful spre vârful omoplatului, iar indexul şi celelalte degete sub linia subaxilară, cu vârfurile spre partea anterioară a axilei. Frământatul se efectuează (adunând concomitent cu indexul şi cu policele) pe musculatura de pe zona lombară şi de pe cea toracală, până la axilă. Se revine şi se reia.

Pe hemibazinul şi hemitoracele stâng

Linia 1 – pe musculatura fesieră şi pe cea paravertebrală. Mâna dreaptă se fixează sub plica fesieră stângă, cu vârful indexului spre şanţul paravertebral, iar cu vârful policelui spre partea latero-externă a musculaturii paravertebrale. Frământatul se efectuează (adunând concomitent cu indexul şi cu policele) pe musculatura fesieră şi pe musculatura paravertebrală, până la C_7. (De aici, poziţia mâinii se schimbă, vârfurile degetelor fiind orientate spre articulaţia umărului.) Se continuă pe fibrele superioare ale trapezului şi pe deltoid. Se revine şi se reia.

Linia 2 – pe musculatura fesieră şi pe cea de pe zona lombară şi toracală (linia mijlocie dintre musculatura paravertebrală şi linia subaxilară). Mâna dreaptă se fixează pe partea posterioară a coapsei, sub plica fesieră, cu vârful indexului orientat spre mus-

culatura paravertebrală şi cu vârful policelui orientat spre linia subaxilară (în deschiderea acestora aflându-se linia imaginară care uneşte vârful omoplatului cu plica fesieră). Frământatul se efectuează (adunând concomitent cu indexul şi cu policele) pe musculatura fesieră, pe cea de pe zona lombară, toracală şi pe cea de pe omoplat, până la articulaţia umărului. Se revine şi se reia.

Linia 3 – pe musculatura de pe zona lombară şi toracală (de pe linia mediană subaxilară). Mâna stângă se fixează pe articulaţia şoldului, cu policele deasupra liniei subaxilare, orientat cu vârful spre vârful omoplatului, iar cu indexul şi celelalte degete sub linia subaxilară, cu vârfurile orientate spre partea anterioară a axilei. Frământatul se efectuează (adunând concomitent cu indexul şi cu policele) pe musculatura de pe zona lombară şi toracală, până la axilă. Se revine şi se reia.

Se intercalează netezirea cu două mâini pe ambele linii şi se trece la frământatul cu două mâini.

b) Frământatul cu două mâini

Poziţia maseurului: cu faţa spre regiunea lombară.

Pe hemibazinul şi hemitoracele drept

Linia 1 – pe musculatura fesieră şi pe cea paravertebrală. Mâna dreaptă se fixează sub plica fesei, cu vârful policelui orientat spre şanţul paravertebral, iar cu vârful indexului orientat spre partea latero-externă a musculaturii paravertebrale, mâna stângă fiind oglinda mâinii drepte. Frământatul se efectuează (adunând concomitent cu indexurile şi cu policele) pe musculatura fesieră şi pe musculatura paravertebrală, până la C_7. (De aici, poziţia mâinii stângi se schimbă, vârfurile degetelor fiind orientate spre umărul drept, mâna dreaptă fiind oglinda mâinii stângi.) Se continuă pe fibrele superioare ale trapezului şi pe deltoid. Se revine şi se reia.

Linia 2 – pe musculatura fesieră şi pe cea de pe zona lombară şi toracală (linia mijlocie dintre musculatura paravertebrală şi linia subaxilară). Mâna dreaptă se fixează pe partea posterioară a coapsei, sub plica fesieră, cu vârful policelui orientat spre musculatura paravertebrală, iar cu indexul orientat cu vârful spre linia subaxilară (în deschiderea acestora aflându-se linia imaginară care uneşte vârful omoplatului cu plica fesieră), mâna stângă fiind oglinda mâinii drepte. Frământatul se efectuează (adunând concomitent cu indexurile şi cu policele) pe musculatura fesieră, pe cea de pe zona lombară, toracală şi pe cea de pe omoplat, până la articulaţia umărului. Se revine şi se reia.

Linia 3 – pe musculatura de pe zona lombară şi toracală (de pe linia mediană subaxilară). Mâna dreaptă se fixează pe articulaţia şoldului, cu policele deasupra liniei subaxilare, orientat cu vârful spre vârful omoplatului, iar cu indexul şi celelalte degete sub linia subaxilară, cu vârfurile orientate spre partea anterioară a axilei, mâna stângă fiind oglinda mâinii drepte. Frământatul se efectuează (adunând concomitent cu indexurile şi cu policele) pe musculatura de pe zona lombară şi toracală, până la axilă. Se revine şi se reia.

Pe hemibazinul şi hemitoracele stâng

Linia 1 – pe musculatura fesieră şi pe cea paravertebrală. Mâna dreaptă se fixează sub plica fesieră, cu vârful indexului orientat spre şanţul paravertebral, iar cu vârful policelui orientat spre partea latero-externă a musculaturii paravertebrale, mâna stângă fiind oglinda mâinii drepte. Frământatul se efectuează (adunând concomitent cu indexurile şi cu policele) pe musculatura fesieră şi pe cea paravertebrală, până la C_7. (De aici, poziţia mâinii drepte se schimbă, vârfurile degetelor fiind orientate spre articulaţia umărului. Mâna dreaptă este precedată de mâna stângă.) Se continuă pe fibrele superioare ale trapezului şi pe deltoid. Se revine şi se reia.

Linia 2 – pe musculatura fesieră şi pe cea de pe zona lombară şi toracală (linia mijlocie dintre musculatura paravertebrală şi linia subaxilară). Mâna dreaptă se fixează pe partea posterioară a coapsei, sub plica fesieră, cu vârful indexului orientat spre musculatura paravertebrală, iar cu vârful policelui orientat spre linia subaxilară (în deschiderea acestora aflându-se linia imaginară care uneşte vârful omoplatului cu plica fesieră), mâna stângă fiind oglinda mâinii drepte. Frământatul se efectuează (adunând concomitent cu indexurile şi cu policele) pe musculatura fesieră, pe cea de pe zona lombară, toracală şi pe cea de pe omoplat, până la articulaţia umărului. Se revine şi se reia.

Linia 3 – pe musculatura de pe zona lombară şi toracală (de pe linia mediană subaxilară). Mâna stângă se fixează pe articulaţia şoldului, cu policele deasupra liniei subaxilare, orientat cu vârful spre vârful omoplatului, iar cu indexul şi celelalte degete sub linia subaxilară, orientate cu vârfurile spre partea anterioară a axilei, mâna dreaptă fiind oglinda mâinii stângi. Frământatul se efectuează (adunând concomitent cu indexurile şi cu policele) pe musculatura de pe zona lombară şi toracală, până la axilă. Se revine şi se reia.

Se intercalează netezirea cu două mâini pe ambele linii şi se trece la frământatul în contratimp.

c) Frământatul în contratimp

Poziţia maseurului şi a mâinilor acestuia, precum şi liniile cu limitele lor sunt identice cu cele de la frământatul cu două mâini.

Maseurul revine la poziţia anterioară.

Se intercalează netezirile specifice şi se trece la frământatul sub formă de geluire.

d) Geluirea

- *Geluirea cu două degete*

Pe şanţurile paravertebrale

Mâna dreaptă este suspendată cu indexul pe şanţul paravertebral stâng şi cu mediusul pe şanţul paravertebral drept (la nivelul coccisului). Geluirea se efectuează pe şanţurile paravertebrale, până la C_7. Se revine şi se reia.

Pe creasta iliacă dreaptă

Mâna dreaptă este suspendată cu indexul pe creasta iliacă şi cu mediusul pe partea anterioară (la nivelul articulaţiilor sacroiliace). Geluirea se efectuează pe creasta iliacă, până la linia subaxilară mediană. Se revine şi se reia.

Pe creasta iliacă stângă

Mâna dreaptă este suspendată cu mediusul pe creasta iliacă şi cu indexul pe partea anterioară (la nivelul articulaţiilor sacroiliace). Geluirea se efectuează pe creasta iliacă, până la linia subaxilară mediană. Se revine şi se reia.

• *Geluirea cu degetele 2-5 ale uneia sau ale ambelor mâini pe musculatura fesieră şi paravertebrală*

Mâna dreaptă se fixează sub plica fesei drepte, cu vârfurile degetelor 2-5 orientate spre musculatura paravertebrală, iar mâna stângă se fixează sub plica fesei stângi. Geluirea se efectuează pe musculatura fesieră şi pe musculatura paravertebrală, până la C_7, de unde se continuă cu mâna dreaptă pe fibrele superioare ale trapezului, până la articulaţia umărului drept, iar cu mâna stângă, până pe umărul stâng. Se revine şi se reia.

• *Geluirea cu patru degete pe musculatura intercostală*

Poziţia maseurului: în ortostatism, cu şoldul stâng la nivelul articulaţiei umărului stâng al pacientului, cu piciorul drept în faţă.

Pe hemitoracele drept

Linia 1 – Mâna stângă este suspendată cu degetele printre coastele 5-6, 6-7, 7-8, 8-9. Geluirea se efectuează pe spaţiile intercostale, începând de la musculatura paravertebrală, până pe muchia mediană a omoplatului. Se revine şi se reia.

Linia 2 – Mâna stângă este suspendată cu degetele printre coastele 9-10, 10-11, 11-12, iar cu indexul pe rebordul ultimei coaste. Geluirea se efectuează pe spaţiile intercostale, începând de la musculatura paravertebrală, până pe linia subaxilară mediană. Se revine şi se reia.

Pe hemitoracele stâng

Linia 1 – Mâna stângă este suspendată cu degetele printre coastele 5-6, 6-7, 7-8, 8-9. Geluirea se efectuează pe spaţiile intercostale, începând de la musculatura paravertebrală, până pe muchia mediană a omoplatului. Se revine şi se reia.

Linia 2 – Mâna stângă este suspendată cu degetele printre coastele 9-10, 10-11, 11-12, iar cu degetul 5 pe rebordul ultimei coaste. Geluirea se efectuează pe spaţiile intercostale, începând de la musculatura paravertebrală, până pe linia subaxilară mediană. Se revine şi se reia.

Maseurul revine la poziţia anterioară.

• *Geluirea cu patru degete pe omoplaţi*

Pe omoplatul drept

Mâna dreaptă se fixează pe hemitoracele drept, sub vârful omoplatului, cu degetele pe omoplat. Geluirea se efectuează cu 2 şi 4 degete pe omoplat (şi pe muchiile mediană şi axilară), începând de la vârful inferior, până pe muchia superioară. Se revine şi se reia.

Pe omoplatul stâng

Mâna dreaptă se fixează pe hemitoracele stâng, sub vârful omoplatului, cu degetele pe omoplat. Geluirea se efectuează cu 2 şi 4 degete pe omoplat (şi pe muchiile mediană şi axilară), începând de la vârful inferior, până pe muchia superioară. Se revine şi se reia.

• *Geluirea pe traseul rombului*

Se efectuează în funcţie de diagnostic.

e) Frământatul cu coatele pe fese

Se intercalează netezirile specifice şi se trece la fricţiune.

3. FRICŢIUNEA

a) Fricţiunea cu două degete

Pe şanţurile paravertebrale

Mâna dreaptă este suspendată cu indexul pe şanţul paravertebral stâng şi cu mediusul pe şanţul paravertebral drept (la nivelul coccisului). Fricţiunea se efectuează pe şanţurile paravertebrale, până la C_7. Se revine şi se reia.

Pe creasta iliacă dreaptă

Mâna dreaptă este suspendată cu indexul pe creasta iliacă şi cu mediusul pe partea anterioară (la nivelul articulaţiilor sacroiliace). Fricţiunea se efectuează pe creasta iliacă, până la linia subaxilară mediană. Se revine şi se reia.

Pe creasta iliacă stângă

Mâna dreaptă este suspendată cu mediusul pe creasta iliacă şi cu indexul pe partea anterioară (la nivelul articulaţiilor sacroiliace). Fricţiunea se efectuează pe creasta iliacă, până la linia subaxilară mediană. Se revine şi se reia.

b) Fricţiunea cu degetele 2-5 ale ambelor mâini pe musculatura fesieră şi paravertebrală

Mâna dreaptă se fixează sub plica fesei drepte, iar mâna stângă pe partea stângă. Fricţiunea se efectuează pe musculatura fesieră şi pe musculatura paravertebrală, până

la C_7 (apoi vârfurile degetelor mâinii drepte se orientează spre umărul drept, iar vârfurile degetelor mâinii stângi se orientează spre umărul stâng). Se continuă pe trapez, până pe umeri. Se revine şi se reia.

c) Fricţiunea cu vârfurile degetelor, cu partea cubitală şi cu podul palmei pe musculatura paravertebrală

Pe partea dreaptă

Mâna dreaptă se fixează cu vârfurile degetelor pe musculatura paravertebrală la nivelul crestei iliace. Fricţiunea se efectuează pe musculatura paravertebrală (cu vârfurile degetelor, cu partea cubitală şi cu podul palmei), până la nivelul vertebrei C_7. Se revine şi se reia.

Pe partea stângă

Mâna dreaptă se fixează cu vârfurile degetelor pe musculatura paravertebrală la nivelul crestei iliace. Fricţiunea se efectuează pe musculatura paravertebrală (cu vârfurile degetelor, cu partea cubitală şi cu podul palmei), până la nivelul vertebrei C_7. Se revine şi se reia.

d) Fricţiunea cu patru degete intercostal

Poziţia maseurului: în ortostatism, cu şoldul stâng la nivelul articulaţiei umărului stâng al pacientului, cu piciorul drept în faţă.

Pe hemitoracele drept

Linia 1 – Mâna stângă este suspendată cu degetele printre coastele 5-6, 6-7, 7-8, 8-9. Fricţiunea se efectuează pe spaţiile intercostale, începând de la musculatura paravertebrală, până la muchia mediană a omoplatului. Se revine şi se reia.

Linia 2 – Mâna stângă este suspendată cu degetele printre coastele 9-10, 10-11, 11-12, iar cu indexul pe rebordul ultimei coaste. Fricţiunea se efectuează pe spaţiile intercostale, începând de la musculatura paravertebrală, până la linia subaxilară mediană. Se revine şi se reia.

Pe hemitoracele stâng

Linia 1 – Mâna stângă este suspendată cu degetele printre coastele 5-6, 6-7, 7-8, 8-9. Fricţiunea se efectuează pe spaţiile intercostale, începând de la musculatura paravertebrală, până pe muchia mediană a omoplatului. Se revine şi se reia.

Linia 2 – Mâna stângă este suspendată cu degetele printre coastele 9-10, 10-11, 11-12, iar cu degetul 5 pe rebordul ultimei coaste. Fricţiunea se efectuează pe spaţiile intercostale, începând de la musculatura paravertebrală, până pe linia subaxilară mediană. Se revine şi se reia.

Maseurul revine la poziţia anterioară.

e) Fricţiunea pe traseul rombului

Fricţiunea se efectuează în funcţie de diagnostic.

f) Fricţiunea pe omoplaţi

Pe omoplatul drept

Mâna dreaptă se fixează pe hemitoracele drept, sub vârful omoplatului, cu degetele pe omoplat. Fricţiunea se efectuează cu 2 şi cu 4 degete pe omoplat (şi pe muchiile mediană şi axilară), începând de la vârful inferior, până pe muchia superioară. Se revine şi se reia.

Pe omoplatul stâng

Mâna dreaptă se fixează pe hemitoracele stâng, sub vârful omoplatului, cu degetele pe omoplat. Fricţiunea se efectuează cu 2 şi cu 4 degete pe omoplat (şi pe muchiile mediană şi axilară), începând de la vârful inferior, până pe muchia superioară. Se revine şi se reia.

Se intercalează netezirile specifice şi se trece la batere.

4. BATEREA

Poziţia maseurului: cu faţa spre regiunea de tratat:

– baterea cu căuşul şi cu partea cubitală se efectuează pe zonele toracală şi fesieră (evitându-se zona renală);

– baterea cu pumnii se efectuează pe musculatura paravertebrală toracală (evitând zona renală) şi lombară şi pe musculatura fesieră;

– baterea sub formă de ciupitură se efectuează pe toată regiunea.

Maseurul revine la poziţia anterioară.

Se intercalează netezirea cu două mâini şi se trece la vibraţii.

5. VIBRAŢIILE

a) Vibraţiile cu două mâini

Linia 1 – pe musculatura fesieră şi pe cea paravertebrală. Mâna dreaptă se fixează pe plica fesei drepte, cu vârful policelui orientat spre şanţul paravertebral, iar mâna stângă pe partea stângă. Vibraţiile se efectuează pe musculatura fesieră şi pe cea paravertebrală, până la C_7, se continuă pe trapez, până pe umeri, pe care îi îmbracă. Se revine şi se reia.

Linia 2 – pe musculatura de pe zona lombară şi toracală (de pe liniile subaxilare). Mâna dreaptă se fixează pe şoldul drept (cu vârfurile degetelor orientate spre axilă), iar mâna stângă pe şoldul stâng. Vibraţiile se efectuează (concomitent cu ambele mâini) pe musculatura de pe zona lombară şi toracală, până la axilă. Se continuă pe omoplaţi, până pe coloana cervicală, unde se petrec mâinile. Se revine şi se reia.

b) Vibraţiile cu două degete

Pe şanţurile paravertebrale

Mâna dreaptă este suspendată cu indexul pe şanţul paravertebral stâng şi cu mediusul pe şanţul paravertebral drept (la nivelul coccisului). Vibraţiile se efectuează pe şanţurile paravertebrale, până la C_6-C_5. Se revine şi se reia.

Pe creasta iliacă dreaptă

Mâna dreaptă este suspendată cu indexul pe creasta iliacă şi cu mediusul pe partea anterioară (la nivelul articulaţiilor sacroiliace). Vibraţiile se efectuează pe creasta iliacă, până pe linia subaxilară mediană. Se revine şi se reia.

Pe creasta iliacă stângă

Mâna dreaptă este suspendată cu mediusul pe creasta iliacă şi cu indexul pe partea anterioară (la nivelul articulaţiilor sacroiliace). Vibraţiile se efectuează pe creasta iliacă, până pe linia subaxilară mediană. Se revine şi se reia.

c) Vibraţiile cu patru degete pe musculatura intercostală

Poziţia maseurului: în ortostatism, cu şoldul stâng la nivelul articulaţiei umărului stâng al pacientului, cu piciorul drept în faţă.

Pe hemitoracele drept

Linia 1 – Mâna stângă este suspendată cu degetele printre coastele 5-6, 6-7, 7-8, 8-9. Vibraţiile se efectuează pe spaţiile intercostale, începând de la musculatura paravertebrală, până pe muchia mediană a omoplatului. Se revine şi se reia.

Linia 2 – Mâna stângă este suspendată cu degetele printre coastele 9-10, 10-11, 11-12, iar cu indexul pe rebordul ultimei coaste. Vibraţiile se efectuează pe spaţiile intercostale, începând de la musculatura paravertebrală, până pe linia subaxilară mediană. Se revine şi se reia.

Pe hemitoracele stâng

Linia 1 – Mâna stângă este suspendată cu degetele printre coastele 5-6, 6-7, 7-8, 8-9. Vibraţiile se efectuează pe spaţiile intercostale, începând de la musculatura paravertebrală, până pe muchia mediană a omoplatului. Se revine şi se reia.

Linia 2 – Mâna stângă este suspendată cu degetele printre coastele 9-10, 10-11, 11-12, iar cu degetul 5 pe rebordul ultimei coaste. Vibraţiile se efectuează pe spaţiile intercostale, începând de la musculatura paravertebrală, până pe linia subaxilară mediană. Se revine şi se reia.

Maseurul revine la poziţia anterioară.

Se intercalează netezirea cu două mâini şi se trece la manevrele ajutătoare.

B. MANEVRELE COMPLEMENTARE

Manevrele complementare care se efectuează sunt:
– compresiunile pe cutia toracică paravertebral;
– compresiunile pe liniile subaxilare toracale.
Compresiunile se efectuează în timpul expiraţiei pacientului;
– elongaţiile se efectuează pentru coloana lombară.
Se intercalează netezirea şi se trece la mişcări.

C. PROCEDURI COMPLEMENTRARE

MIŞCĂRILE

Mişcările care se efectuează sunt: pasive, pasivo-active, active, active cu încărcătură şi active cu opoziţie.

Acestea se efectuează în funcţie de diagnostic şi de scopul urmărit (aşa cum au fost descrise la masajul regional).

După efectuarea masajului spatelui se trece la masajul membrelor inferioare.

MEMBRELE INFERIOARE

• ***Delimitare regională***

În partea distală de vârfurile degetelor, iar în partea proximală de articulaţiile coxo-femurale.

• ***MEMBRUL INFERIOR DREPT – PARTEA POSTERIOARĂ***

Poziţia pacientului: în decubit ventral, cu picioarele în uşoară abducţie, cu sau fără pernă sub abdomen, cu sau fără rulou sub glezne.

Poziţia maseurului: în ortostatism, cu şoldul drept la nivelul labelor picioarelor pacientului şi cu piciorul stâng în faţă.

A. MANEVRELE PRINCIPALE

1. NETEZIREA

a) Netezirea cu ambele mâini

Linia 1 – pe grupa de muşchi posterioară de pe gambă şi cea de pe coapsă. Mâna dreaptă se fixează pe partea latero-externă a calcaneului şi a tendonului ahilian, iar

mâna stângă pe partea latero-internă. Netezirea se efectuează pe partea posterioară a gambei, pe plica genunchiului şi se continuă pe coapsă, până pe plica fesieră. Se revine şi se reia.

Linia 2 – pe grupele de muşchi latero-externe, pe faţa tibiei şi pe grupa de muşchi latero-internă. Mâna dreaptă se fixează pe maleola externă, iar mâna stângă pe maleola internă. Netezirea se efectuează (concomitent cu ambele mâini) cu mâna dreaptă pe partea latero-externă a gambei, a genunchiului şi a coapsei, până la creasta iliacă. Cu mâna stângă pe faţa tibiei, pe articulaţia genunchiului şi pe grupa de muşchi latero-internă a coapsei, până la plica pelvină, apoi se alunecă, cu ambele mâini, spre partea posterioară. Se revine şi se reia.

b) Netezirea cu patru degete

Linia 1 – pe grupa de muşchi latero-externă de pe gambă şi cea de pe coapsă. Mâna dreaptă este suspendată deasupra maleolei externe, cu degetele pe şanţurile dintre tendoanele şi muşchii de pe partea latero-externă. Netezirea se efectuează pe gambă, pe genunchi şi pe coapsă, până pe creasta iliacă laterală. Se revine şi se reia.

Linia 2 – pe grupa de muşchi posterioară de pe gambă şi cea de pe coapsă. Mâna dreaptă este suspendată deasupra calcaneului, cu degetele pe şanţurile dintre tendoanele şi muşchii de pe partea posterioară. Netezirea se efectuează pe gambă, pe plica genunchiului şi pe coapsă, până pe plica fesieră. Se revine şi se reia.

Linia 3 – pe faţa tibiei, pe articulaţia genunchiului şi pe grupa de muşchi latero-internă a coapsei. Mâna stângă este suspendată deasupra maleolei interne, cu degetele pe faţa şi muchiile tibiei. Netezirea se efectuează pe muchiile şi pe faţa tibiei, pe partea latero-internă a articulaţiei genunchiului. Se continuă pe şanţurile dintre muşchii grupei latero-interne, până la plica pelvină. Se revine şi se reia.

Se intercalează netezirea cu două mâini şi se trece la frământatul cu o mână.

2. FRĂMÂNTATUL

a) Frământatul cu o mână

Linia 1 – pe grupa de muşchi latero-externă de pe gambă şi cea de pe coapsă. Mâna dreaptă se fixează pe calcaneu, sub maleola externă, cu policele pe şanţul dintre grupa de muşchi latero-externă şi cea posterioară, iar cu indexul pe şanţul dintre grupa de muşchi latero-externă şi cea anterioară. Frământatul se efectuează (adunând concomitent cu policele şi cu indexul) pe musculatura de pe gambă, până la articulaţia genunchiului (peste care se păşeşte), se continuă pe musculatura de pe coapsă, până la creasta iliacă laterală. Se revine şi se reia.

Linia 2 – pe grupa de muşchi posterioară de pe gambă şi cea de pe coapsă. Mâna dreaptă se fixează pe partea posterioară a calcaneului, cu policele pe şanţul dintre grupa de muşchi posterioară şi muchia posterioară a tibiei, iar cu indexul pe şanţul dintre grupa de muşchi posterioară şi cea latero-externă. Frământatul se efectuează (adunând concomitent cu policele şi cu indexul) pe musculatura de pe gambă, până la articulaţia genun-

chiului (peste care se păşeşte). Se continuă pe musculatura de pe coapsă (cu policele pe şanţul dintre grupa de muşchi latero-internă şi cea posterioară, iar cu indexul pe şanţul dintre grupa de muşchi latero-externă şi cea posterioară), până la plica fesieră. Se revine şi se reia.

Linia 3 – pe grupa de muşchi latero-internă a coapsei. Mâna stângă se fixează pe partea latero-internă a genunchiului, cu policele pe şanţul dintre grupa de muşchi latero-internă şi cea posterioară, iar cu indexul pe şanţul dintre grupa de muşchi latero-internă şi cea anterioară. Frământatul se efectuează (adunând concomitent cu indexul şi cu policele) pe musculatura de pe coapsă, până la plica pelvină. Se revine şi se reia.

Se intercalează netezirea cu două mâini şi se trece la frământatul cu două mâini.

b) Frământatul cu două mâini

Poziţia maseurului: cu faţa spre regiunea de tratat.

Linia 1 – pe grupa de muşchi latero-externă de pe gambă şi cea de pe coapsă. Mâna dreaptă se fixează pe calcaneu, sub maleola externă, cu policele pe şanţul dintre grupele de muşchi latero-externă şi cea posterioară, iar cu indexul pe şanţul dintre grupa de muşchi latero-externă şi cea anterioară, mâna stângă fiind oglinda mâinii drepte. Frământatul se efectuează (adunând concomitent cu policele şi cu indexurile) pe musculatura de pe gambă, până la articulaţia genunchiului (peste care se păşeşte). Se continuă pe musculatura de pe coapsă, până la creasta iliacă laterală. Se revine şi se reia.

Linia 2 – pe grupa de muşchi posterioară de pe gambă şi cea de pe coapsă. Mâna dreaptă se fixează pe partea posterioară a calcaneului, cu policele pe şanţul dintre grupa de muşchi posterioară şi muchia posterioară a tibiei, iar cu indexul pe şanţul dintre grupa de muşchi posterioară şi cea latero-externă, mâna stângă fiind oglinda mâinii drepte. Frământatul se efectuează (adunând concomitent cu indexurile şi cu policele) pe musculatura de pe gambă, până la articulaţia genunchiului (peste care se păşeşte). Se continuă pe musculatura de pe coapsă (cu policele pe şanţul dintre grupa de muşchi latero-internă şi cea posterioară, iar indexurile pe şanţul dintre grupa de muşchi latero-externă şi cea posterioară), până la plica fesieră. Se revine şi se reia.

Linia 3 – pe grupa de muşchi latero-internă a coapsei. Mâna stângă se fixează pe partea latero-internă a genunchiului, cu policele pe şanţul dintre grupa de muşchi latero-internă şi cea posterioară, iar cu indexul pe şanţul dintre grupa de muşchi latero-internă şi cea anterioară, mâna dreaptă fiind oglinda mâinii stângi. Frământatul se efectuează (adunând concomitent cu policele şi cu indexurile) pe musculatura de pe coapsă, până la plica pelvină. Se revine şi se reia.

Se intercalează netezirea şi se trece la frământatul în contratimp.

c) Frământatul în contratimp

Poziţia maseurului şi a mâinilor acestuia, precum şi liniile cu limitele lor sunt identice cu cele practicate la frământatul cu două mâini.

Maseurul revine la poziţia anterioară.

Se intercalează netezirile specifice şi se trece la frământatul sub formă de geluire.

d) Geluirea

• *Geluirea cu patru degete*

Linia 1 – pe grupa de muşchi latero-externă de pe gambă şi cea de pe coapsă. Mâna dreaptă este suspendată deasupra maleolei externe, cu degetele pe şanţurile dintre muşchii de pe partea latero-externă. Geluirea se efectuează pe gambă, pe genunchi şi pe coapsă, până pe creasta iliacă laterală. Se revine şi se reia.

Linia 2 – pe grupa de muşchi posterioară de pe gambă şi cea de pe coapsă. Mâna dreaptă este suspendată deasupra calcaneului, cu degetele pe şanţurile dintre muşchii de pe partea posterioară. Geluirea se efectuează pe gambă, pe plica genunchiului şi pe coapsă, până pe plica fesieră. Se revine şi se reia.

Pe această linie se poate efectua şi geluirea cu ambele mâini concomitent.

Linia 3 – pe faţa tibiei şi pe grupa de muşchi latero-internă a coapsei. Mâna stângă este suspendată deasupra maleolei interne, cu degetele pe faţa şi muchiile tibiei. Geluirea se efectuează pe muchiile şi faţa tibiei, pe partea latero-internă a articulaţiei genunchiului. Se continuă pe şanţurile dintre muşchii grupei latero-interne de pe coapsă, până la plica pelvină. Se revine şi se reia.

Liniile 1 şi 3 se pot prelucra şi concomitent cu ambele mâini.

În funcţie de diagnostic şi de scopul urmărit, se insistă cu geluirea pe calcaneu, pe articulaţia gleznei, pe plica genunchiului şi pe plica fesieră.

Se intercalează netezirile specifice şi se trece la fricţiune.

3. FRICŢIUNEA

a) Fricţiunea cu patru degete

Linia 1 – pe grupa de muşchi latero-externă de pe gambă şi cea de pe coapsă. Mâna dreaptă este suspendată deasupra maleolei externe, cu degetele pe şanţurile dintre muşchii de pe partea latero-externă. Fricţiunea se efectuează pe gambă, pe genunchi şi pe coapsă, până pe creasta iliacă laterală. Se revine şi se reia.

Linia 2 – pe grupa de muşchi posterioară de pe gambă şi cea de pe coapsă. Mâna dreaptă este suspendată deasupra calcaneului, cu degetele pe şanţurile dintre muşchii de pe partea posterioară. Fricţiunea se efectuează pe gambă, pe plica genunchiului şi pe coapsă, până pe plica fesieră. Se revine şi se reia.

Pe această linie se poate efectua şi fricţiunea cu ambele mâini concomitent.

Linia 3 – pe faţa tibiei şi pe grupa de muşchi latero-internă a coapsei. Mâna stângă este suspendată deasupra maleolei interne, cu degetele pe faţa şi muchiile tibiei. Fricţiunea se efectuează pe muchiile şi faţa tibiei, pe partea latero-internă a articulaţiei genunchiului. Se continuă pe şanţurile dintre muşchii grupei latero-interne de pe coapsă, până pe plica pelvină. Se revine şi se reia.

Liniile 1 şi 3 se pot prelucra şi concomitent cu ambele mâini.

În funcţie de diagnostic şi de scopul urmărit, se insistă cu fricţiunea pe calcaneu, pe articulaţia gleznei, pe plica genunchiului şi pe plica fesieră.

Se intercalează netezirile specifice şi se trece la batere.

4. BATEREA

> ***ATENŢIE!***
> *Baterea şi vibraţiile sunt interzise în cazul pacienţilor cu varice.*

Poziţia maseurului: cu faţa spre regiunea de tratat.

Baterea cu căuşul, cu partea cubitală, cu pumnii şi sub formă de ciupitură se efectuează pe partea posterioară a coapsei (evitând plica genunchiului) şi a gambei.

Maseurul revine la poziţia anterioară.

Se intercalează netezirea cu două mâini pe ambele linii şi se trece la vibraţii.

5. VIBRAŢIILE

a) Vibraţiile cu două mâini

Linia 1 – pe grupa de muşchi posterioară de pe gambă şi cea de pe coapsă. Mâna dreaptă se fixează pe partea latero-externă a calcaneului şi a tendonului ahilian, iar mâna stângă pe partea latero-internă. Vibraţiile se efectuează pe partea posterioară a gambei, pe plica genunchiului şi pe coapsă, până pe plica fesieră. Se revine şi se reia.

Linia 2 – pe grupele de muşchi latero-externe, pe faţa tibiei şi pe grupa de muşchi latero-internă. Mâna dreaptă se fixează pe maleola externă, iar mâna stângă pe maleola internă. Vibraţiile se efectuează (concomitent cu ambele mâini) cu mâna dreaptă pe partea latero-externă a gambei, a genunchiului şi a coapsei, până pe creasta iliacă. Cu mâna stângă pe faţa tibiei, pe genunchi, se continuă pe grupa de muşchi latero-internă a coapsei, până la plica pelvină. Se revine şi se reia.

b) Vibraţiile cu patru degete

Linia 1 – pe grupa de muşchi latero-externă de pe gambă şi cea de pe coapsă. Mâna dreaptă este suspendată deasupra maleolei externe, cu degetele pe şanţurile dintre muşchii de pe partea latero-externă. Vibraţiile se efectuează pe gambă, pe genunchi şi pe coapsă, până la creasta iliacă laterală. Se revine şi se reia.

Linia 2 – pe grupa de muşchi posterioară de pe gambă şi cea de pe coapsă. Mâna dreaptă este suspendată deasupra calcaneului, cu degetele pe şanţurile dintre muşchii grupei posterioare. Vibraţiile se efectuează pe gambă, pe plica genunchiului şi pe coapsă, până pe plica fesieră. Se revine şi se reia.

Linia 3 – pe faţa tibiei şi pe grupa de muşchi latero-internă a coapsei. Mâna stângă este suspendată deasupra maleolei interne, cu degetele pe muchiile şi faţa tibiei. Vibraţiile se efectuează pe muchiile şi faţa tibiei, pe partea latero-internă a articulaţiei genunchiului. Se continuă pe şanţurile dintre muşchii grupei latero-interne de pe coapsă, până la plica pelvină. Se revine şi se reia.

Se intercalează netezirea cu două mâini pe ambele linii şi se trece la mişcări.

C. PROCEDURI COMPLEMENTARE

MIŞCĂRILE

Mişcările care se efectuează sunt: pasive, pasivo-active, active, active cu încărcătură şi active cu opoziţie.

Aceste mişcări se efectuează din articulaţia coxofemurală şi din articulaţia genunchiului (în funcţie de diagnostic), aşa cum au fost descrise la masajul regional.

Se trece la masajul părţii posterioare a membrului inferior stâng.

• *MEMBRUL INFERIOR STÂNG – PARTEA POSTERIOARĂ*

Poziţia pacientului, a maseurului şi a mâinilor acestuia este identică cu cea practicată la masajul membrului inferior drept.

Tehnica de prelucrare este aceeaşi, cu deosebirea că linia 1 este linia latero-internă care se prelucrează cu mâna dreaptă, iar linia 3 este linia latero-externă care se prelucrează cu mâna stângă.

Pacientul se întoarce în decubit dorsal, pentru partea anterioară.

• *MEMBRUL INFERIOR STÂNG – PARTEA ANTERIOARĂ*

Poziţia pacientului: în decubit dorsal, cu picioarele în uşoară abducţie.

Poziţia maseurului: în şezut sau în ortostatism, cu şoldul drept la nivelul articulaţiei gleznei pacientului şi cu piciorul stâng în faţă.

A. MANEVRELE PRINCIPALE

1. NETEZIREA

a) Netezirea cu două mâini

Linia 1 – pe faţa dorsală a labei piciorului şi pe grupa de muşchi anterioară de pe gambă şi cea de pe coapsă. Mâna dreaptă se fixează pe partea antero-externă a labei

piciorului, iar mâna stângă pe partea antero-internă. Netezirea se efectuează (concomitent cu ambele mâini) pe partea anterioară a labei piciorului, pe gleznă şi pe gambă, se continuă pe genunchi, pe coapsă, până pe plica inghinală. Se revine şi se reia.

Linia 2 – pe grupele de muşchi latero-externe, pe faţa tibiei şi pe grupa de muşchi latero-internă. Mâna dreaptă se fixează pe partea latero-externă a calcaneului, iar mâna stângă pe partea latero-internă. Netezirea se efectuează (concomitent cu ambele mâini) cu mâna dreaptă pe partea latero-externă a gambei, a genunchiului. Se continuă pe coapsă, până pe creasta iliacă laterală. Cu mâna stângă pe faţa şi muchiile tibiei, pe genunchi, se continuă pe grupa de muşchi latero-internă a coapsei, până pe plica pelvină. De aici, se alunecă spre linia mediană a coapsei. Se revine şi se reia.

b) Netezirea cu patru degete

Linia 1 – pe grupa de muşchi latero-externă de pe gambă şi cea de pe coapsă. Mâna dreaptă este suspendată deasupra maleolei externe, cu degetele pe şanţurile dintre tendoane, muşchi sau grupe de muşchi. Netezirea se efectuează pe gleznă, pe gambă, pe genunchi. Se continuă pe coapsă, până pe creasta iliacă laterală. Se revine şi se reia.

Linia 2 – pe faţa dorsală a labei piciorului şi pe grupa de muşchi anterioară de pe gambă şi cea de pe coapsă. Mâna dreaptă este suspendată cu degetele pe şi printre metatarsiene. Netezirea se efectuează pe faţa dorsală a labei piciorului, pe articulaţia gleznei, apoi pe gambă (cu degetele pe şanţurile dintre muşchii grupei anterioare) şi pe articulaţia genunchiului. Se continuă pe coapsă (cu degetele pe şanţurile dintre muşchii şi fasciculele grupei anterioare), până pe plica inghinală. Se revine şi se reia.

Linia 3 – pe faţa tibiei şi pe grupa de muşchi latero-internă a coapsei. Mâna stângă este suspendată deasupra maleolei interne, cu degetele pe muchiile şi faţa tibiei. Netezirea se efectuează pe faţa şi muchiile tibiei, apoi pe partea latero-internă a articulaţiei genunchiului. Se continuă pe şanţurile dintre muşchii grupei latero-interne a coapsei, până la plica pelvină. Se revine şi se reia.

Se intercalează netezirea cu două mâini pe ambele linii şi se trece la frământatul cu o mână.

2. FRĂMÂNTATUL

a) Frământatul cu o mână

Linia 1 – pe grupa de muşchi latero-externă de pe gambă şi cea de pe coapsă. Mâna dreaptă se fixează pe partea latero-externă a calcaneului, cu policele pe şanţul dintre grupele de muşchi anterioară şi cea latero-externă, iar indexul pe şanţul dintre grupa de muşchi posterioară şi cea latero-externă. Frământatul se efectuează (adunând concomitent cu indexul şi cu policele) pe musculatura de pe gambă, până la articulaţia genunchiului (peste care se păşeşte). Se continuă pe musculatura de pe coapsă, până la creasta iliacă laterală. Se revine şi se reia.

Linia 2 – pe grupa de muşchi anterioară de pe gambă şi cea de pe coapsă. Mâna dreaptă se fixează pe partea anterioară a articulaţiei gleznei, cu policele pe şanţul dintre muchia anterioară a tibiei şi grupa de muşchi anterioară, iar cu indexul pe şanţul dintre grupa de muşchi latero-externă şi cea anterioară. Frământatul se efectuează (adunând concomitent cu indexul şi cu policele) pe musculatura de pe gambă, până la articulaţia genunchiului (peste care se păşeşte). Se continuă pe musculatura de pe coapsă (cu policele pe şanţul dintre grupa de muşchi latero-internă şi cea anterioară şi cu indexul pe şanţul dintre grupa de muşchi anterioară şi cea latero-externă), până la plica inghinală. Se revine şi se reia.

Linia 3 – pe grupa de muşchi latero-internă a coapsei. Mâna stângă se fixează pe partea latero-internă a articulaţiei genunchiului, cu policele pe şanţul dintre grupa de muşchi anterioară şi cea latero-internă, iar cu indexul pe şanţul dintre grupa de muşchi posterioară şi cea latero-internă. Frământatul se efectuează (adunând concomitent cu indexul şi cu policele) pe musculatura de pe coapsă, până la plica pelvină. Se revine şi se reia.

Se intercalează netezirea cu două mâini şi se trece la frământatul cu două mâini.

b) Frământatul cu două mâini

Poziţia maseurului: cu faţa spre regiunea de tratat.

Linia 1 – pe grupa de muşchi latero-externă de pe gambă şi cea de pe coapsă. Mâna dreaptă se fixează pe maleola externă, cu policele pe şanţul dintre grupa de muşchi anterioară şi cea latero-externă, iar cu indexul pe şanţul dintre grupele de muşchi posterioară şi latero-externă, mâna stângă fiind oglinda mâinii drepte. Frământatul se efectuează (adunând concomitent cu indexurile şi cu policele) pe musculatura de pe gambă, până la articulaţia genunchiului (peste care se păşeşte). Se continuă pe musculatura de pe coapsă, până la creasta iliacă laterală. Se revine şi se reia.

Linia 2 – pe grupa de muşchi anterioară de pe gambă şi cea de pe coapsă. Mâna dreaptă se fixează pe partea anterioară a articulaţiei gleznei, cu policele pe şanţul dintre muchia anterioară a tibiei şi grupa de muşchi anterioară, iar cu indexul pe şanţul dintre grupa de muşchi latero-externă şi cea anterioară, mâna stângă fiind oglinda mâinii drepte. Frământatul se efectuează (adunând concomitent cu indexurile şi cu policele) pe musculatura de pe gambă, până la articulaţia genunchiului (peste care se păşeşte). Se continuă pe musculatura de pe coapsă (cu policele pe şanţul dintre grupa de muşchi latero-internă şi cea anterioară, iar cu indexurile pe şanţul dintre grupa de muşchi latero-externă şi cea anterioară), până la plica inghinală. Se revine şi se reia.

Linia 3 – pe grupa de muşchi latero-internă a coapsei. Mâna stângă se fixează pe partea latero-internă a articulaţiei genunchiului, cu policele pe şanţul dintre grupele de muşchi anterioară şi latero-internă, iar cu indexul pe şanţul dintre grupele de muşchi posterioară şi latero-internă, mâna dreaptă fiind oglinda mâinii stângi. Frământatul se efectuează (adunând concomitent cu indexurile şi cu policele) pe musculatura de pe coapsă, până la plica pelvină. Se revine şi se reia.

Se intercalează netezirea cu două mâini şi se trece la frământatul în contratimp.

c) Frământatul în contratimp

Poziţia maseurului şi a mâinilor acestuia, precum şi liniile cu limitele lor sunt identice cu cele practicate la frământatul cu două mâini.

Maseurul revine la poziţia anterioară.

Se efectuează netezirile specifice şi se trece la frământatul sub formă de geluire.

d) Geluirea cu patru degete

Linia 1 – pe grupa de muşchi latero-externă de pe gambă şi cea de pe coapsă. Mâna dreaptă este suspendată deasupra maleolei externe, cu degetele: 2 pe şanţul dintre grupa de muşchi anterioară şi cea latero-externă, 3 şi 4 pe şanţurile dintre muşchii grupei latero-externe, iar 5 pe şanţul dintre grupa de muşchi latero-externă şi cea posterioară. Geluirea se efectuează pe gambă, pe genunchi şi pe coapsă, până pe creasta iliacă laterală. Se revine şi se reia.

Linia 2 – pe faţa dorsală a labei piciorului şi pe grupa de muşchi anterioară de pe gambă şi cea de pe coapsă. Mâna dreaptă este suspendată cu degetele pe şi printre metatarsiene. Geluirea se efectuează pe faţa dorsală a labei piciorului, pe articulaţia gleznei, apoi pe gambă (cu degetele pe şanţurile dintre muşchii grupei anterioare) şi pe articulaţia genunchiului. Se continuă pe coapsă (cu degetele pe şanţurile dintre muşchii şi fasciculele grupei anterioare), până pe plica inghinală. Se revine şi se reia.

Linia 3 – pe faţa tibiei şi grupa de muşchi latero-internă a coapsei. Mâna stângă este suspendată deasupra maleolei interne, cu degetele pe faţa şi muchiile tibiei. Geluirea se efectuează pe faţa şi muchiile tibiei şi pe partea latero-internă a articulaţiei genunchiului. Se continuă pe şanţurile dintre muşchii grupei latero-interne de pe coapsă, până la plica pelvină. Se revine şi se reia.

Pe liniile 1 şi 3 geluirea se poate efectua şi cu ambele mâini concomitent.

În funcţie de diagnostic şi de scopul urmărit, se insistă cu geluirea pe laba piciorului (pe faţa dorsală şi plantară), pe articulaţia gleznei, pe articulaţia genunchiului şi pe plica inghinală.

Se intercalează netezirile specifice şi se trece la fricţiune.

3. FRICŢIUNEA

Fricţiunea cu patru degete

Linia 1 – pe grupa de muşchi latero-externă de pe gambă şi cea de pe coapsă. Mâna dreaptă este suspendată deasupra maleolei externe, cu degetele: 2 pe şanţul dintre grupele de muşchi anterioară şi latero-externă, 3 şi 4 pe şanţurile dintre muşchii grupei latero-externe, iar 5 pe şanţul dintre grupa de muşchi latero-externă şi cea posterioară. Fricţiunea se efectuează pe gambă, pe articulaţia genunchiului şi pe coapsă, până pe creasta iliacă laterală. Se revine şi se reia.

Linia 2 – pe faţa dorsală a labei piciorului şi pe grupa de muşchi anterioară de pe gambă şi cea de pe coapsă. Mâna dreaptă este suspendată deasupra maleolei interne

cu degetele pe şi printre metatarsiene. Fricţiunea se efectuează pe faţa dorsală a labei piciorului, pe articulaţia gleznei, apoi pe gambă (cu degetele pe şanţurile dintre muşchii grupei anterioare) şi pe articulaţia genunchiului. Se continuă pe coapsă (cu degetele pe şanţurile dintre muşchii şi fasciculele grupei anterioare), până pe plica inghinală. Se revine şi se reia.

Linia 3 – pe faţa tibiei şi pe grupa de muşchi latero-internă a coapsei. Mâna stângă este suspendată deasupra maleolei interne, cu degetele pe faţa şi muchiile tibiei. Fricţiunea se efectuează pe faţa şi muchiile tibiei, apoi pe partea latero-internă a articulaţiei genunchiului. Se continuă pe şanţurile dintre muşchii grupei latero-interne de pe coapsă, până la plica pelvină. Se revine şi se reia.

Pe liniile 1 şi 3 fricţiunea se poate efectua şi cu ambele mâini concomitent.

În funcţie de diagnostic şi de scopul urmărit, se insistă cu fricţiunea pe laba piciorului (pe zona dorsală şi plantară), pe articulaţia gleznei, pe articulaţia genunchiului şi pe plica inghinală.

Se intercalează netezirile specifice şi se trece la batere.

4. BATEREA

> ***ATENŢIE!***
> *Baterea şi vibraţiile sunt interzise în cazul pacienţilor cu varice.*

Poziţia maseurului: cu faţa spre regiunea de tratat:

– baterea cu căuşul şi cu partea cubitală se efectuează pe părţile anterioară, latero-externă şi internă ale coapsei şi pe părţile anterioară şi latero-externă ale gambei;

– baterea cu pumnii se efectuează pe partea anterioară a coapsei şi, în funcţie de masa musculară, pe părţile anterioară şi latero-externă ale gambei;

– baterea sub formă de ciupitură se efectuează pe toată regiunea;

– batera cu partea cubitală şi cu pumnul se efectuează pe faţa plantară.

Maseurul revine la poziţia anterioară.

Se intercalează netezirea cu două mâini şi se trece la vibraţii.

5. VIBRAŢIILE

a) Vibraţiile cu două mâini

Linia 1 – pe faţa dorsală a labei piciorului şi pe grupa de muşchi anterioară de pe gambă şi cea de pe coapsă. Mâna dreaptă se fixează pe partea antero-externă a labei piciorului, iar mâna stângă pe partea antero-internă. Vibraţiile se efectuează pe partea anterioară a labei piciorului, a gleznei, a gambei, a genunchiului. Se continuă pe coapsă, până pe plica inghinală. Se revine şi se reia.

Linia 2 – pe grupele de muşchi latero-externe, pe faţa tibiei şi pe grupa de muşchi latero-internă. Mâna dreaptă se fixează pe partea latero-externă a calcaneului, iar mâna stângă pe partea latero-internă. Vibraţiile se efectuează (concomitent cu ambele mâini), cu mâna dreaptă pe partea latero-externă a gambei, a genunchiului şi a coapsei, până la creasta iliacă laterală, iar pe partea latero-internă, cu mâna stângă, pe faţa şi pe muchiile tibiei, pe articulaţia genunchiului. Se continuă pe grupa de muşchi latero-internă a coapsei, până la plica pelvină. Se revine şi se reia.

b) Vibraţiile cu patru degete

Linia 1 – pe grupa de muşchi latero-externă de pe gambă şi cea de pe coapsă. Mâna dreaptă este suspendată deasupra maleolei externe, cu degetele pe şanţurile dintre tendoanele, muşchii şi grupei de muşchi de pe partea latero-externă. Vibraţiile se efectuează pe gambă, pe articulaţia genunchiului şi pe coapsă, până pe creasta iliacă laterală. Se revine şi se reia.

Linia 2 – pe faţa dorsală a labei piciorului şi pe grupa de muşchi anterioară de pe gambă şi cea de pe coapsă. Mâna dreaptă este suspendată cu degetele pe şi printre metatarsiene. Vibraţiile se efectuează pe faţa dorsală a labei piciorului, pe articulaţia gleznei, apoi pe gambă (cu degetele pe şanţurile dintre muşchii grupei anterioare) şi pe articulaţia genunchiului. Se continuă pe coapsă (cu degetele pe şanţurile dintre muşchii şi fasciculele grupei anterioare), până pe plica inghinală. Se revine şi se reia.

Linia 3 – pe faţa tibiei şi pe grupa de muşchi latero-internă a coapsei. Mâna stângă este suspendată deasupra maleolei interne, cu degetele pe muchiile şi pe faţa tibiei. Vibraţiile se efectuează pe faţa şi muchiile tibiei şi pe partea latero-internă a articulaţiei genunchiului. Se continuă pe şanţurile dintre muşchii grupei latero-interne de pe coapsă, până la plica pelvină. Se revine şi se reia.

În cadrul masajului general, se insistă cu vibraţii pe părţile dorsală şi plantară ale labei piciorului (unde se află punctele reflexe ale organelor interne).

Se intercalează netezirea cu două mâini pe ambele linii şi se trece la manevrele ajutătoare.

B. MANEVRELE COMPLEMENTARE

Manevrele complementare care se efectuează sunt:

– rulatul şi cernutul pe gambă şi pe coapsă. Piciorul pacientului este în triplă flexie cu talpa pe pat;

– tracţiunile şi tracţiunile cu scuturături (pentru articulaţiile şoldului, genunchiului, gleznei şi a articulaţiilor tarsometatarsiene, metatarsofalangiene şi interfalangiene) în axa articulaţiilor;

– compresiunile pe rotulă şi pe maleole.

Se intercalează netezirea şi se trece la mişcări.

C. PROCEDURI COMPLEMENTARE

MIŞCĂRILE

Mişcările care se efectuează sunt: pasive, pasivo-active, active, active cu încărcătură şi active cu opoziţie.

Mişcările din articulaţiile: şoldului, genunchiului, gleznei, tarsiene, metatarsiene şi interfalangiene, se efectuează (în funcţie de diagnostic) aşa cum au fost descrise la masajul regional.

Se trece la masajul membrului inferior drept.

• *MEMBRUL INFERIOR DREPT – PARTEA ANTERIOARĂ*

Poziţia pacientului, a maseurului şi a mâinilor acestuia este identică cu cea de la masajul membrului inferior stâng. În ceea ce priveşte liniile, deosebirea constă în faptul că linia 1 este partea latero-internă care se prelucrează cu mâna dreaptă, iar linia 3 este partea latero-externă care se prelucrează cu mâna stângă.

După masajul membrelor inferioare, se trece la masajul regiunii abdominale.

ABDOMENUL

Manevrele şi tehnica de efectuare sunt cele explicate la masajul regional.

Pentru creşterea tonusului musculaturii peretelui abdominal, precum şi pentru combaterea obezităţii, se insistă cu toate formele de frământat şi cu mişcările active.

Se trece la masajul toracelui anterior.

TORACELE ANTERIOR

Manevrele şi tehnica de efectuare sunt cele explicate la masajul regional.

În funcţie de diagnostic şi de scopul urmărit, se trece la masajul regiunii cervicale sau la masajul membrelor superioare.

REGIUNEA CERVICALĂ

Manevrele şi tehnica de efectuare sunt cele explicate la masajul regional.

MEMBRELE SUPERIOARE (TORACALE)

• ***Delimitare regională***

De la vârful degetelor, până pe centura scapulohumerală.

• ***MEMBRUL SUPERIOR DREPT***

A. MANEVRELE PRINCIPALE

1. NETEZIREA

Poziţia pacientului: în decubit dorsal sau în şezut.

Poziţia maseurului: în ortostatism sau în şezut, lateral dreapta faţă de pacient.

a) Netezirea cu o mână

Linia 1 – pe grupele de muşchi de pe partea cubitală a mâinii, a antebraţului şi de pe partea anterioară a braţului. Mâna stângă susţine mâna pacientului în supinaţie. Mâna dreaptă se fixează pe partea cubitală, la nivelul degetului 5 (cu policele pe faţa palmară şi indexul pe cea dorsală). Netezirea se efectuează pe partea hipotenară a mâinii, pe articulaţia pumnului şi pe antebraţ (cu policele pe şanţul dintre grupele de muşchi de pe partea anterioară, iar cu indexul şi celelalte degete pe şanţul dintre grupa de muşchi cubitală şi muchia cubitală) şi pe articulaţia cotului. Se continuă pe partea anterioară a braţului (cu policele pe şanţul latero-extern dintre grupa de muşchi anterioară şi cea posterioară, iar cu indexul şi celelalte degete pe şanţul latero-intern), până pe articulaţia umărului. Se revine şi se reia.

Linia 2 – pe grupa de muşchi radială a antebraţului şi pe cea posterioară a braţului. Mâna dreaptă susţine mâna pacientului în semipronaţie. Mâna stângă se fixează pe partea radială, la nivelul eminenţei tenare, cu policele pe faţa palmară şi cu indexul pe cea dorsală. Netezirea se efectuează pe eminenţa tenară, pe articulaţia pumnului şi pe antebraţ (cu policele pe şanţul dintre grupele de muşchi de pe partea anterioară, iar cu indexul şi celelalte degete pe şanţul dintre grupa de muşchi posterioară şi cea radială) şi pe articulaţia cotului. Se continuă pe partea posterioară a braţului (cu policele pe şanţul latero-extern dintre grupa de muşchi anterioară şi cea posterioară, iar cu indexul şi celelalte degete pe şanţul latero-intern), până pe articulaţia umărului. Se revine şi se reia.

Linia 3 – pe grupa de muşchi de pe partea posterioară a antebraţului. Mâna dreaptă susţine mâna pacientului în pronaţie. Mâna stângă se fixează pe partea posterioară a articulaţiei pumnului, cu policele pe şanţul dintre grupa de muşchi radială şi cea posterioară, iar cu indexul şi celelalte degete pe şanţul dintre muchia cubitală şi grupa de

muşchi posterioară. Netezirea se efectuează pe grupa de muşchi posterioară, până pe articulaţia cotului. Se revine şi se reia.

b) Netezirea cu patru şi cu cinci degete

Linia 1 – pe partea anterioară a mâinii, a antebraţului şi a braţului. Mâna stângă susţine mâna pacientului în supinaţie. Mâna dreaptă este suspendată cu degetele pe faţa palmară, la extremitatea distală a degetelor pacientului. Netezirea se efectuează pe degete, pe faţa palmară, pe articulaţia pumnului şi apoi pe antebraţ (cu degetele: 1 pe şanţul dintre muchia radială şi grupa de muşchi radială, 4, 3, 2 pe şanţurile dintre muşchii de pe partea anterioară, iar 5 pe şanţul dintre muchia cubitală şi grupa de muşchi cubitală) şi pe articulaţia cotului. Se continuă pe partea anterioară a braţului (cu degetele: 5 pe şanţul latero-intern dintre grupa de muşchi anterioară şi cea posterioară, 4, 3, 2 pe şanţurile dintre muşchii şi fasciile muşchiului grupei anterioare, iar 1 pe şanţul latero-extern dintre grupa de muşchi anterioară şi cea posterioară), până pe articulaţia umărului. Se revine şi se reia.

Linia 2 – pe partea posterioară a mâinii, a antebraţului şi a braţului. Mâna dreaptă susţine mâna pacientului în pronaţie. Mâna stângă este suspendată cu degetele pe faţa dorsală, la extremitatea distală a degetelor pacientului. Netezirea se efectuează pe degete şi printre metacarpiene, pe articulaţia pumnului şi pe antebraţ (cu degetele: 5 pe şanţul dintre muchia cubitală şi grupa de muşchi posterioară, 4, 3, 2 pe şanţurile dintre muşchii de pe partea posterioară, iar 1 pe şanţul dintre muchia radială şi grupa de muşchi posterioară) şi pe articulaţia cotului. Se continuă pe partea posterioară a braţului (cu degetele: 1 pe şanţul latero-extern dintre grupele de muşchi anterioară şi posterioară, 2, 3, 4 pe şanţurile dintre muşchii şi fasciile muşchiului grupei posterioare, iar 5 pe şanţul latero-intern), până pe articulaţia umărului. Se revine şi se reia.

Netezirea sub formă de pieptene se efectuează pe faţa palmară şi pe deltoid.

Se intercalează netezirea cu o mână pe cele 3 linii şi se trece la frământat.

2. FRĂMÂNTATUL

a) Frământatul cu o mână

Linia 1 – pe grupa de muşchi cubitală a antebraţului şi pe cea anterioară a braţului. Mâna stângă susţine mâna pacientului în supinaţie. Mâna dreaptă se fixează pe partea cubitală, la nivelul degetului 5, cu policele pe faţa palmară şi cu indexul pe cea dorsală. Frământatul se efectuează (adunând concomitent cu indexul şi cu policele) pe musculatura eminenţei hipotenare, până la articulaţia pumnului (peste care se păşeşte), apoi pe musculatura grupei cubitale (cu policele pe şanţul dintre grupele de muşchi de pe partea anterioară, iar cu indexul şi celelalte degete pe şanţul dintre grupa de muşchi cubitală şi muchia cubitală), până la articulaţia cotului (peste care se păşeşte). Se continuă pe musculatura grupei anterioare de pe braţ (cu policele pe şanţul latero-extern dintre grupa de muşchi anterioară şi cea posterioară, iar cu indexul şi celelalte degete pe şanţul

latero-intern) şi pe fascia anterioară a deltoidului, până la articulaţia umărului. Se revine şi se reia.

Linia 2 – pe grupa de muşchi radială a antebraţului şi pe cea posterioară a braţului. Mâna dreaptă susţine mâna pacientului în semipronaţie. Mâna stângă se fixează pe partea radială, la nivelul eminenţei tenare (cu policele pe faţa palmară şi cu indexul pe cea dorsală). Frământatul se efectuează (adunând concomitent cu indexul şi cu policele) pe musculatura eminenţei tenare, până la articulaţia pumnului (peste care se păşeşte), apoi pe musculatura grupei radiale (cu policele pe şanţul dintre grupele de muşchi de pe partea anterioară, iar cu indexul şi celelalte degete pe şanţul dintre grupa de muşchi radială şi cea posterioară), până la articulaţia cotului (peste care se păşeşte). Se continuă pe musculatura grupei posterioare a braţului (cu policele pe şanţul latero-extern dintre grupele de muşchi anterioară şi cea posterioară, iar cu indexul şi celelalte degete pe şanţul latero-intern) şi pe fasciculul posterior al deltoidului, până la articulaţia umărului. Se revine şi se reia.

Linia 3 – pe grupa de muşchi de pe partea posterioară a antebraţului. Mâna dreaptă susţine mâna pacientului în pronaţie. Mâna stângă se fixează pe partea posterioară a articulaţiei pumnului, cu policele pe şanţul dintre grupele de muşchi radială şi cea posterioară, iar cu indexul şi celelalte degete pe şanţul dintre grupa de muşchi posterioară şi muchia cubitală. Frământatul se efectuează (adunând concomitent cu indexul şi cu policele) pe musculatura grupei posterioare, până la articulaţia cotului. Se revine şi se reia.

Se intercalează netezirea cu o mână pe cele 3 linii şi se trece la frământatul cu două mâini.

b) Frământatul cu două mâini

Poziţia mâinii pacientului: pe coapsă (în supinaţie).

Linia 1 – pe grupa de muşchi cubitală a antebraţului şi pe cea anterioară a braţului. Mâna dreaptă se fixează pe partea cubitală, la nivelul degetului 5, cu policele pe faţa palmară şi cu indexul pe cea dorsală, mâna stângă fiind oglinda mâinii drepte. Frământatul se efectuează (adunând concomitent cu policele şi cu indexurile) pe musculatura eminenţei hipotenare, până la articulaţia pumnului (peste care se păşeşte), apoi pe musculatura grupei cubitale (cu policele pe şanţul dintre grupele de muşchi de pe partea anterioară, iar cu indexurile şi celelalte degete pe şanţul dintre grupa de muşchi cubitală şi muchia cubitală), până la articulaţia cotului (peste care se păşeşte). Se continuă pe musculatura grupei anterioare de pe braţ (cu policele pe şanţul latero-extern dintre grupele de muşchi anterioară şi cea posterioară, iar cu indexurile şi celelalte degete pe şanţul latero-intern) şi pe fascia anterioară a deltoidului, până pe articulaţia umărului. Se revine şi se reia.

Linia 2 – pe grupa de muşchi radială a antebraţului şi pe cea posterioară a braţului. Mâna dreaptă se fixează pe partea radială, la nivelul eminenţei tenare, cu indexul pe faţa palmară şi cu policele pe cea dorsală, mâna stângă fiind oglinda mâinii drepte. Frământatul se efectuează (adunând concomitent cu indexurile şi cu policele) pe musculatura

eminenţei tenare, până la articulaţia pumnului (peste care se păşeşte), apoi pe musculatura grupei radiale (cu indexurile pe şanţul dintre grupele de muşchi de pe partea anterioară, iar cu policele pe şanţul dintre grupa de muşchi posterioară şi cea radială), până la articulaţia cotului (peste care se păşeşte). Se continuă prin rotirea mâinilor pe musculatura grupei posterioare a braţului (cu policele pe şanţul latero-extern dintre grupa de muşchi anterioară şi cea posterioară, iar cu indexurile şi celelalte degete pe şanţul latero-intern) şi pe fasciculul posterior al deltoidului (cu policele pe şanţul dintre fasciculele deltoidului, iar cu indexul şi celelalte degete pe partea latero-externă a deltoidului), până la articulaţia umărului. Se revine şi se reia.

Linia 3 – pe grupa de muşchi de pe partea posterioară a antebraţului. Mâna pacientului este pe coapsă, în pronaţie. Mâna dreaptă se fixează pe partea posterioară a articulaţiei pumnului, cu policele pe şanţul dintre muchia cubitală şi grupa de muşchi posterioară, iar cu indexul şi celelalte degete pe şanţul dintre grupele de muşchi radială şi cea posterioară, mâna stângă fiind oglinda mâinii drepte. Frământatul se efectuează (adunând concomitent cu indexurile şi cu policele) pe musculatura grupei posterioare de pe antebraţ, până la articulaţia cotului. Se revine şi se reia.

Se intercalează netezirea cu o mână pe cele 3 linii şi se trece la frământatul în contratimp.

c) Frământatul în contratimp

Poziţia mâinii pacientului şi a mâinilor maseurului, precum şi liniile cu limitele lor sunt identice cu cele practicate la frământatul cu două mâini.

După frământatul în contratimp, se intercalează netezirile specifice şi se trece la frământatul sub formă de geluire.

d) Geluirea cu patru şi cu cinci degete

Linia 1 – pe partea anterioară a mâinii, a antebraţului şi a braţului. Mâna stângă susţine mâna pacientului în supinaţie. Mâna dreaptă este suspendată cu degetele pe faţa palmară, la extremitatea distală a degetelor pacientului. Geluirea se efectuează pe degete, pe faţa palmară, pe articulaţia pumnului şi apoi pe antebraţ (cu degetele: 1 pe şanţul dintre muchia radială şi grupa de muşchi radială, 4, 3, 2 pe şanţurile dintre muşchii de pe partea anterioară, iar 5 pe şanţul dintre muchia cubitală şi grupa de muşchi cubitală) şi pe articulaţia cotului. Se continuă pe partea anterioară a braţului (cu degetele: 5 pe şanţul latero-intern dintre grupa de muşchi anterioară şi cea posterioară, 4, 3, 2 pe şanţurile dintre muşchii şi fasciile muşchiului grupei anterioare, iar 1 pe şanţul latero-extern dintre grupa de muşchi anterioară şi cea posterioară), până pe articulaţia umărului. Se revine şi se reia.

Linia 2 – pe partea posterioară a mâinii, a antebraţului şi a braţului. Mâna dreaptă susţine mâna pacientului în pronaţie. Mâna stângă este suspendată cu degetele pe faţa dorsală, la extremitatea distală a degetelor pacientului. Geluirea se efectuează pe degete, pe şi printre metacarpiene, pe articulaţia pumnului şi pe antebraţ (cu degetele: 5 pe

şanţul dintre muchia cubitală şi grupa de muşchi posterioară, 4, 3, 2 pe şanţurile dintre muşchii de pe partea posterioară, iar 1 pe şanţul dintre muchia radială şi grupa de muşchi posterioară) şi pe articulaţia cotului. Se continuă pe partea posterioară a braţului (cu degetele: 1 pe şanţul latero-extern dintre grupele de muşchi anterioară şi posterioară, 2, 3, 4 pe şanţurile dintre muşchii şi fasciile muşchiului grupei posterioare, iar 5 pe şanţul latero-intern), până pe articulaţia umărului. Se revine şi se reia.

În funcţie de diagnostic, se insistă cu geluirea pe degete, pe mână, pe articulaţia pumnului, pe articulaţia cotului şi a umărului.

Se intercalează netezirile specifice şi se trece la fricţiune.

3. FRICȚIUNEA

Fricțiunea cu patru și cu cinci degete

Linia 1 – pe partea anterioară a mâinii, a antebraţului şi a braţului. Mâna stângă susţine mâna pacientului, în supinaţie. Mâna dreaptă este suspendată cu degetele pe faţa palmară, la extremitatea distală a degetelor pacientului. Fricţiunea se efectuează pe degete, pe faţa palmară, pe articulaţia pumnului şi apoi pe antebraţ (cu degetele: 1 pe şanţul dintre muchia radială şi grupa de muşchi radială, 4, 3, 2 pe şanţurile dintre muşchii de pe partea anterioară, iar 5 pe şanţul dintre muchia cubitală şi grupa de muşchi cubitală) şi pe articulaţia cotului. Se continuă pe partea anterioară a braţului (cu degetele: 5 pe şanţul latero-intern dintre grupa de muşchi anterioară şi cea posterioară, 4, 3, 2 pe şanţurile dintre muşchii şi fasciile muşchiului grupei anterioare, iar 1 pe şanţul latero-extern dintre grupa de muşchi anterioară şi cea posterioară), până pe articulaţia umărului. Se revine şi se reia.

Linia 2 – pe partea posterioară a mâinii, a antebraţului şi a braţului. Mâna dreaptă susţine mâna pacientului în pronaţie. Mâna stângă este suspendată cu degetele pe faţa dorsală, la extremitatea distală a degetelor pacientului. Fricţiunea se efectuează pe degete şi printre metacarpiene, pe articulaţia pumnului pe antebraţ (cu degetele: 5 pe şanţul dintre muchia cubitală şi grupa de muşchi posterioară, 4, 3, 2 pe şanţurile dintre muşchii de pe partea posterioară, iar 1 pe şanţul dintre muchia radială şi grupa de muşchi posterioară) şi pe articulaţia cotului. Se continuă pe partea posterioară a braţului (cu degetele: 1 pe şanţul latero-extern dintre grupele de muşchi anterioară şi posterioară, 2, 3, 4 pe şanţurile dintre muşchii şi fasciile muşchiului grupei posterioare, iar 5 pe şanţul latero-intern), până pe articulaţia umărului. Se revine şi se reia.

În funcţie de diagnostic, se insistă cu fricţiunea pe degete, pe mână, pe articulaţia pumnului, pe articulaţia cotului şi a umărului.

Se intercalează netezirile specifice şi se trece la batere.

4. BATEREA

Mâna stângă susţine mâna pacientului:

– baterea cu partea cubitală şi sub formă de ciupitură se efectuează cu mâna dreaptă, pe partea anterioară şi posterioară a antebraţului şi a braţului;

– baterea cu partea cubitală şi cu pumnul se efectuează pe faţa palmară;

– baterea cu căuşul, cu partea cubitală şi cu pumnul se efectuează pe deltoid (mâna pacientului fiind pe şold).

După batere, se intercalează netezirea cu o mâna pe cele 3 linii şi se trece la vibraţii.

5. VIBRAŢIILE

a) Vibraţiile cu o mână

Linia 1 – pe grupele de muşchi de pe partea cubitală a mâinii, a antebraţului şi de pe partea anterioară a braţului. Mâna stângă susţine mâna pacientului în supinaţie. Mâna dreaptă se fixează pe partea cubitală, la nivelul degetului 5 (cu policele pe faţa palmară şi cu indexul pe cea dorsală). Vibraţiile se efectuează pe partea hipotenară a mâinii, pe articulaţia pumnului pe antebraţ (cu policele pe şanţul dintre grupele de muşchi de pe partea anterioară, iar cu indexul şi celelalte degete pe şanţul dintre grupa de muşchi cubitală şi muchia cubitală) şi pe articulaţia cotului. Se continuă pe partea anterioară a braţului (cu policele pe şanţul latero-extern dintre grupa de muşchi anterioară şi cea posterioară, iar cu indexul şi celelalte degete pe şanţul latero-intern), până pe articulaţia umărului. Se revine şi se reia.

Linia 2 – pe grupa de muşchi radială a antebraţului şi pe cea posterioară a braţului. Mâna dreaptă susţine mâna pacientului în semipronaţie. Mâna stângă se fixează pe partea radială, la nivelul eminenţei tenare, cu policele pe faţa palmară şi cu indexul pe cea dorsală. Vibraţiile se efectuează pe eminenţa tenară, pe articulaţia pumnului şi pe antebraţ (cu policele pe şanţul dintre grupele de muşchi de pe partea anterioară, iar cu indexul şi celelalte degete pe şanţul dintre grupa de muşchi posterioară şi cea radială) şi pe articulaţia cotului. Se continuă pe partea posterioară a braţului (cu policele pe şanţul latero-extern dintre grupa de muşchi anterioară şi cea posterioară, iar cu indexul şi celelalte degete pe şanţul latero-intern), până pe articulaţia umărului. Se revine şi se reia.

Linia 3 – pe grupa de muşchi de pe partea posterioară a antebraţului. Mâna dreaptă susţine mâna pacientului în pronaţie. Mâna stângă se fixează pe partea posterioară a articulaţiei pumnului, cu policele pe şanţul dintre grupa de muşchi radială şi cea posterioară, iar cu indexul şi celelalte degete pe şanţul dintre muchia cubitală şi grupa de muşchi posterioară. Vibraţiile se efectuează pe grupa de muşchi posterioară, până pe articulaţia cotului. Se revine şi se reia.

b) Vibraţiile cu patru şi cu cinci degete

Linia 1 – pe partea anterioară a mâinii, a antebraţului şi a braţului. Mâna stângă susţine mâna pacientului în supinaţie. Mâna dreaptă este suspendată cu degetele pe faţa palmară, la extremitatea distală a degetelor pacientului. Vibraţiile se efectuează pe degete, pe faţa palmară, pe articulaţia pumnului şi apoi pe antebraţ (cu degetele: 1 pe şanţul dintre muchia radială şi grupa de muşchi radială, 4, 3, 2 pe şanţurile dintre muşchii de pe partea anterioară, iar 5 pe şanţul dintre muchia cubitală şi grupa de muşchi cubitală) şi pe articulaţia cotului. Se continuă pe partea anterioară a braţului (cu degetele: 5 pe şanţul latero-intern dintre grupa de muşchi anterioară şi cea posterioară, 4, 3, 2 pe şanţurile dintre muşchii şi fasciile muşchiului grupei anterioare, 1 pe şanţul latero-extern dintre grupa de muşchi anterioară şi cea posterioară), până pe articulaţia umărului. Se revine şi se reia.

Linia 2 – pe partea posterioară a mâinii, a antebraţului şi a braţului. Mâna dreaptă susţine mâna pacientului în pronaţie. Mâna stângă este suspendată cu degetele pe faţa dorsală, la extremitatea distală a degetelor pacientului. Vibraţiile se efectuează pe degete, pe şi printre metacarpiene, pe articulaţia pumnului pe antebraţ (cu degetele: 5 pe şanţul dintre muchia cubitală şi grupa de muşchi posterioară, 4, 3, 2 pe şanţurile dintre muşchii de pe partea posterioară, iar 1 pe şanţul dintre muchia radială şi grupa de muşchi posterioară) şi pe articulaţia cotului. Se continuă pe partea posterioară a braţului (cu degetele: 1 pe şanţul latero-extern dintre grupele de muşchi anterioară şi posterioară, 2, 3, 4 pe şanţurile dintre muşchii şi fasciile muşchiului grupei posterioare, iar 5 pe şanţul latero-intern), până pe articulaţia umărului. Se revine şi se reia.

În cadrul masajului general, se prelucrează atât mâna propriu-zisă, cât şi degetele (pe palmă se află punctele reflexe ale organelor interne pe care, prelucrându-le, pacientul se relaxează).

Se intercalează netezirea cu o mână şi se trece la manevrele ajutătoare.

B. MANEVRELE COMPLEMENTARE

Manevrele complementare care se efectuează sunt:

– rulatul şi cernutul pe braţ şi antebraţ. Mâna pacientului este pe şold.

Poziţia maseurului: lateral faţă de pacient;

– tracţiunile şi tracţiunile cu scuturături.

Poziţia maseurului: cu faţa spre vârfurile degetelor mâinii pacientului, cu mâna stângă pe umărul acestuia. Cu mâna dreaptă se prinde mâna pacientului şi se efectuează manevrele de tracţiune şi scuturături în axa articulaţiilor.

Se intercalează netezirea cu o mână şi se trece la mişcări.

C. PROCEDURI COMPLEMENTARE

MIŞCĂRILE

Mişcările care se efectuează sunt: pasive, pasivo-active, active, active cu încărcătură şi active cu opoziţie.

În funcţie de diagnostic şi de scopul urmărit, se efectuează mişcări din articulaţia umărului, a cotului, a pumnului şi din articulaţiile interfalangiene (aşa cum au fost explicate la masajul regional).

Se efectuează netezirea şi se trece la masajul membrului toracal stâng.

• *MEMBRUL SUPERIOR STÂNG*

Pentru masajul membrului toracal stâng, poziţia pacientului este identică cu cea practicată la masajul membrului toracal drept.

Poziţia maseurului se schimbă din partea laterală dreaptă, în cea laterală stângă, ceea ce face ca liniile prelucrate la braţul drept cu mâna dreaptă să fie prelucrate la braţul stâng cu mâna stângă (şi invers). Manevrele se efectuează pe aceleaşi linii cu aceleaşi limite.

*

* *

În cadrul masajului general, după masajul membrelor superioare toracale, se efectuează masajul capului (descris la masajul regiunii capului).

După efectuarea masajului, maseurul recomandă pacientului să menţină tonusul muscular, mobilitatea articulară, circulaţia şi temperatura corpului obţinute prin masaj cât mai mult timp posibil, îmbrăcându-se adecvat şi prin mişcare în spaţiu liber.

Masajul general efectuat ca tratament se face zilnic timp de 12-18 zile, după care se continuă cu masaj de întreţinere de minim 2 ori pe săptămână.

În acest mod, efectul benefic al masajului se menţine.

BIBLIOGRAFIE

- Dr. Viorel RANGA, Dr. Tiberiu ŞEICARU, Dr. Florin ALEXE, *Anatomia omului,* Edit. Medicală, Bucureşti, 1962

- Cunoştinţe teoretice privind tehnica masajului terapeutic, dobândite în cadrul cursurilor predate de Dr. T. Agârbiceanu

- Cunoştinţe practice de efectuare a masajului terapeutic, dobândite în cadrul instruirii practice efectuate de instructorul K. Reghina

POSTFAȚĂ

Manualul a fost analizat şi evaluat de personalităţi din sfera medicală şi didactică de specialitate:

– Prof. Dr. Adriana Sarah Nica - Şef Catedra Recuperare Medicală, Universitatea de Medicină şi Farmacie „Carol Davila" Bucureşti şi la Institutul Naţional de Recuperare, Medicină Fizică şi Balneo-climatologie

– Conf. Dr. Delia Cinteză - Catedra Recuperare Medicală, Universitatea de Medicină şi Farmacie „Carol Davila" Bucureşti şi la Institutul Naţional de Recuperare, Medicină Fizică şi Balneo-climatologie

– Conf. Dr. Gilda Mologhianu - Universitatea de Medicină şi Farmacie „Carol Davila" Bucureşti şi la Institutul Naţional de Recuperare, Medicină Fizică şi Balneo-climatologie

– Dr. Cornelia Popescu - Medic Primar, Cercetător Ştiinţific gradul I, Doctor în Medicină I.N.E.M.R.C.M.

– Isabela Banghea - Profesor de kinetoterapie la Şcoala „Regina Elisabeta", catedra de BFKT şi Kinetoterapeut la Institutul Naţional de Recuperare, Medicină Fizică şi Balneo-climatologie

– Floarea Florea - Profesor-instructor gradul I la Şcoala „Regina Elisabeta", catedra de BFKT

– Ildiko Stan - Profesor-instructor gradul I la Şcoala „Regina Elisabeta", catedra de BFKT

– Cecilia Trişan - Profesor-instructor, psihopedagog cu masterat în pedagogie interactivă la „Centrul Şcolar Arad"

– Mircea Badea Ene Ene - Profesor-instructor la Şcoala „Regina Elisabeta"

– Marga Apostoiu - Profesor-instructor la Şcoala Postliceală Sanitară Fundeni, Bucureşti, specialitatea BFKT

Punctele de vedere ale dumnealor sunt consemnate în referatele prezentate la Ministerul ECTS cât şi publicate în diverse reviste de specialitate (pe care vi le prezentăm în continuare).

Contextul istoric şi realitatea actuală a platformei europene privind formarea diferiţilor specialişti din grupul de recuperare impun pregătirea profesională continuă *(long life learning)*.

Acestui deziderat i se supune şi fizioterapia, ce necesită periodic actualizarea informaţiilor, în vederea unei bune corespondenţe între aspectele teoretice şi practice ale formării profesionale la nivel naţional şi în conformitate cu nivelul de pregătire din platforma europeană.

În acest context au apărut sporadic şi local publicaţii privind masajul terapeutic (Luminiţa Sidenco – Masajul în kinetoterapie, Edit. Fundaţiei „România de mâine", Bucureşti, 2003; Dan Nemeş şi Mihai Drăgoi – Curs de masaj terapeutic pentru studenţii de la Fiziokinetoterapie, Timişoara), dar insuficiente ca bază de informare şi formare pentru practicianul specialist de balneo-fizioterapie sau balneo-fizio-kinetoterapie.

„Manualul de Tehnică a Masajului Terapeutic"– autor A. Diaconu, este prima apariţie în domeniu (publicat de Editura Medicală, 2008).

Lucrarea acoperă o arie importantă a nevoilor de formare profesională teoretică şi practică pentru specialistul de Balneo-fizio-kinetoterapie, de Fizio-kinetoterapie şi Kinetoterapie, prin structurarea materialului, prin detalierea metodologiilor de aplicare a diferitelor categorii de proceduri de masaj terapeutic şi prin asocierea unui bogat material ilustrativ.

Prin desfăşurarea capitolelor, metodologiilor, noţiunilor şi a procedeelor tehnice, conţinutul cărţii corespunde cerinţelor de formare a specialiştilor (elevi, studenţi care execută masajul terapeutic), corespunzând în acelaşi timp cu programa analitică pentru masajul terapeutic indicat ca metodă terapeutică, în contextul programelor de recuperare sau în programe profilactice. Prin conţinut, studenţii primesc informaţii privind particularităţile diferitelor arii topografice, se familiarizează progresiv cu aspectele fiziologice şi fiziopatologice ale structurilor pe care se exercită manevrele de masaj, învaţă să urmărească efectele fiziologice şi terapeutice ale diferitelor manevre ale masajului terapeutic.

Fiecare capitol de masaj terapeutic, după prezentarea metodologiei şi a tehnicii de execuţie, a efectelor locale şi generale, se finalizează cu o mică secţiune de atenţionare privind particularităţile zonei de tratat şi adaptarea metodologiei de aplicat.

Toate capitolele cuprind secţiunea de indicaţii şi contraindicaţii ale manevrelor masajului şi în funcţie de zona topografică.

Pe baza acestui manual, care întruneşte condiţiile unui conţinut clar prezentat, coerent structurat şi convingător ilustrat, se pot realiza cursuri teoretice, dar şi lucrări practice de tip demonstraţii comparative, exerciţii aplicative, studii de caz, analiza de situaţii pe diferite categorii de patologie, particularizate pe caz.

Iniţial, lucrarea se structurează prezentând aspectele de infrastructură, resursă umană şi contextul general: dotarea şi condiţiile sălii de masaj, calităţile şi obligaţiile maseurului, noţiuni generale şi efectele masajului terapeutic.

Capitolele mari se referă la:

Capitolul I – Manevrele masajului terapeutic: A) manevrele principale, B) manevrele complementare, C) proceduri complementare.

Capitolul II – Masajul terapeutic regional şi zonal.

Capitolul III – Masajul general.

În acest capitol se prezintă contextul definirii şi executării manevrelor de masaj clasic terapeutic, susţinerii regulilor de aplicare şi adaptarea tehnicilor de masaj atât prin aspecte generale, cât şi prin particularităţile pacientului. Lucrarea prezintă şi tehnici conexe masajului terapeutic.

Manualul poate sta la baza dobândirii de competenţe şi abilităţi impuse de standardul de pregătire profesională pentru o ofertă profesională de bună calitate.

La finalul lucrării, bibliografia care susţine această lucrare nu face referiri la literatura medicală românească de specialitate şi nici la publicaţii din contextul bibliografic internaţional, de altfel justificat.

„Manualul de Tehnică a Masajului Terapeutic" este o apariţie editorială necesară, are caracter de monografie şi calităţile unei ample prezentări, respectând toate secvenţele ce se impun unui manual detaliat pentru a oferi informaţiile necesare formării profesionale pe secţiunea de masaj terapeutic pentru balneo-fizioterapeut şi fizio-kinetoterapeut (elevi, studenţi). Este de menţionat că această lucrare poate fi utilă şi rezidenţilor în Serviciile de Recuperare Medicală pentru informare şi formare în domeniul masajului terapeutic, cât şi specialiştilor din alte domenii medicale care pot avea în această lucrare un argument în plus că aplicaţia de masaj terapeutic nu este doar „placebo".

Manualul este scris după o experienţă îndelungată de cunoaştere şi aplicare a celor prezentate, fiind rodul acumulării secvenţiale profesionale, atât în zona de aplicare terapeutică, cât şi în zona de educaţie, autorul – meticulos şi generos – participând constant la formarea şi perfecţionarea multor generaţii de balneo-fizioterapeuţi.

Referatul a fost solicitat de Ministerul ECTS la Comisia de analiză şi evaluare a manualelor pentru predare în învăţământ.

9.11.2009

Prof. Dr. **Adriana Sarah NICA**,
Şef Catedra de Recuperare Medicală,
Universitatea de Medicină şi Farmacie „Carol Davila" Bucureşti şi la
Institutul Naţional de Recuperare, Medicină Fizică şi Balneo-climatologie

*

* *

Cartea *„Manual de Tehnică a Masajului Terapeutic"* – autor Anghel Diaconu (cu o prefaţă de Prof. Dr. Şt. Şuţeanu, Preşedinte de onoare al Societăţii Române de Reumatologie) apărută la *Editura Medicală* (2008), este o abordare complexă şi amănunţită a tehnicii de masaj, ca metodă de tratament asociată kinetoterapiei şi fizioterapiei.

Manualul corespunde programei analitice (pentru elevi şi studenţi). Este bine structurat, conţinând scurt istoric, dotarea sălii de masaj, calităţile şi obligaţiile pe care trebuie să le aibă maseurul, noţiuni generale despre masajul terapeutic, precum şi principalele efecte ale acestuia (asupra pielii, ţesutului muscular, conjunctiv, articulaţiilor, cât şi asupra diferitelor organe şi sisteme).

În primul capitol sunt descrise manevrele masajului terapeutic cu detalii amănunţite şi explicite despre tehnica de execuţie a fiecărei manevre.

A. Manevrele principale – netezirea, frământatul, fricţiunea, baterea şi vibraţiile.

B. Manevrele complementare – rulatul, cernutul, compresiunile, tracţiunile, scuturăturile şi elongaţiile.

De asemenea, este descrisă poziţia pacientului, a maseurului, a mâinilor şi a degetelor acestuia în timpul execuţiei, direcţia execuţiei etc.

Totodată sunt prezentate efectele generale ale fiecărei manevre, cât şi atenţionările asupra efectelor neterapeutice, în situaţia în care manevrele nu sunt executate corect. Capitolul se încheie cu tipurile de mişcări din articulaţii ce sunt asociate masajului.

C. Proceduri complementare – mişcările din articulaţie – pasive, executate de maseur; pasivo-active, executate de pacient cu ajutorul maseurului; active, executate de către pacient la indicaţia maseurului; active cu încărcătură, executate de către pacient, la care maseurul exercită încărcătura adecvată pe segmentul mobilizat; active cu opoziţie, executate de pacient, la care maseurul exercită opoziţie la mişcarea segmentului mobilizat.

Cel de-al doilea capitol, *Masajul terapeutic regional şi zonal*, abordează masajul pe fiecare din cele 25 de regiuni anatomice în care autorul împarte corpul, cât şi în subzone ale acestora. În introducere sunt prezentate reguli ale unui masaj corect (durată, metodologie etc.), efectele şi contraindicaţiile generale ale masajului. Pentru fiecare regiune este descrisă anatomia cu delimitare topografică, muşchi (cu zone de inserţie şi acţiune), oase şi articulaţii. Este detaliată fiecare manevră de masaj ce poate fi făcută pe regiunea respectivă (pe linii cu limitele lor), la sfârşitul fiecărei regiuni fiind descrise şi mişcările articulare posibile, insistându-se pe cele pasive, efectuate de maseur.

Manualul se încheie cu capitolul III – *Masajul general.*

Masajul general este o sinteză a capitolului precedent.

În acest capitol este descrisă delimitarea regională şi tehnica de execuţie a masajului pe zone anatomice ale corpului (pe liniile cu limitele lor), după cum urmează: regiunea spatelui (torace posterior, zona lombară şi fesieră), membrele pelvine, abdomen, torace anterior, regiunea cervicală, membrele toracale şi regiunea capului.

Sunt, de asemenea, prezentate indicaţiile şi contraindicaţiile masajului.

Această monografie fiind prima apariţie în domeniu acoperă golul existent.

Autorul, după o îndelungată experienţă, ne prezintă tehnica de execuţie a manevrelor masajului terapeutic prin furnizarea cunoştinţelor teoretice şi practice aplicate pe fiecare regiune. Noţiunile prezentate vin în sprijinul celor care se specializează în domeniu (elevi, studenţi).

Referatul a fost solicitat de Ministerul ECTS la Comisia de analiză şi evaluare a manualelor pentru predare în învăţământ.

A fost publicat şi în revista *Viaţa Medicală*

Conf. Dr. **Delia CINTEZĂ**,
Catedra de Recuperare Medicală,
Universitatea de Medicină şi Farmacie „Carol Davila" Bucureşti şi la
Institutul Naţional de Recuperare, Medicină Fizică şi Balneo-climatologie

*

* *

Am fost solicitată să analizez *„Manualul de Tehnică a Masajului Terapeutic"*, autor Anghel Diaconu, şi am acceptat cu bucurie, ştiind câtă nevoie este de o astfel de apariţie, cât de mult îşi doresc fizioterapeuţii care lucrează cu noi în echipă să aibă o lucrare tehnică de practică în acest domeniu. Autorul monografiei este un fizioterapeut cu mare experienţă, bun cunoscător al tainelor acestei adevărate arte de comunicare nonverbală cu omul suferind, de transmitere a unor mesaje din exterior menite să-i rearmonizeze funcţionalitatea somato-psihică.

Masajul alcătuieşte, alături de kinetoterapie, termoterapie şi electroterapie „tetrada" terapeutică în medicina fizică şi recuperare. Este o procedură non-farmacologică ce, împreună cu kinetoterapia, „standardul de aur" al fizioterapiei, aduce beneficii importante pacientului atât în prevenirea şi în tratarea unor afecţiuni ale aparatului neuromioartrokinetic, cât şi în reabilitarea şi menţinerea statusului funcţional în suferinţe însoţite de dizabilitate şi handicap.

Parcurgând monografia, am constatat bogăţia de informaţii cu aplicabilitate practică, utile maseurilor şi fizioterapeuţilor cu pregătire diferită (se ştie că există mai multe şcoli postliceale şi facultăţi care se ocupă de pregătirea terapeuţilor din acest domeniu, cu durate şi curicule de pregătire diferite). Într-un scurt istoric sunt amintiţi înaintaşi de frunte ce au contribuit la evoluţia specialităţii de Balneo-fizioterapie şi Recuperare Medicală în România, fiind şi autori ai unor lucrări privind masajul (E.T. Petrescu, Adrian Ionescu, Marius Sturza, Traian Dinculescu). Apoi, sunt aduse informaţii privind dotarea şi condiţiile sălii de masaj şi sunt trecute în revistă obligaţiile şi calităţile maseurilor, elemente a căror importanţă nu trebuie neglijată. Într-un capitol aparte sunt menţionate succint definiţia masajului şi clasificarea tehnicilor de masaj terapeutic, pentru ca apoi să fie descrise pe scurt efectele procedurii asupra diferitelor structuri anatomice. Cele mai consistente capitole sunt cele referitoare la descrierea amănunţită a tehnicii de execuţie a manevrelor masajului terapeutic şi cel al masajului regional şi zonal, capitole care se întind pe mai bine de 500 de pagini.

Capitolul I: *Manevrele masajului.*

A. Manevrele principale – netezirea, frământatul, fricţiunea, baterea şi vibraţiile.

B. Manevrele complementare – rulatul, cernutul, compresiunile, tracţiunile, scuturăturile şi elongaţiile.

C. Proceduri complementare – mişcările din articulaţie – pasive, executate de maseur; pasivo-active, executate de pacient cu ajutorul maseurului; active, executate de către pacient la indicaţia maseurului; active cu încărcătură, executate de către pacient, la care maseurul exercită încărcătura adecvată pe segmentul mobilizat; active cu opoziţie, executate de pacient, la care maseurul exercită opoziţie la mişcarea segmentului mobilizat.

Capitolul II: *Masajul terapeutic regional şi zonal.*

Descrierea tehnicilor masajului regional este precedată de o riguroasă incursiune în anatomia zonelor abordate, prezentată schematic şi sub formă de tabele. Se poate

remarca bogăţia iconografică, fiecare capitol fiind ilustrat cu figuri (fotografii) edificatoare pentru tehnicile descrise.

Analizând bibliografia, ne conduce la concluzia clară că autorul ne împărtăşeşte mai mult din experienţa practică proprie dobândită de-a lungul carierei sale de fizioterapeut şi de formator de tineri specialişti (s-a ocupat de formarea şi perfecţionarea profesională a elevilor Şcolii postliceale de balneo-fizioterapie şi masaj şi de cei care au urmat cursuri de perfecţionare şi recalificare).

În încheiere, apreciez pregătirea şi efortul depus de autor pentru a elabora acest manual, apreciez devotamentul faţă de profesiunea aleasă, faţă de discipolii săi şi preocuparea neobosită de a îmbunătăţi calitatea vieţii pacientului, obiectivul cel mai important al activităţii medicale.

Conf. Dr. **Gilda MOLOGHIANU,**
Universitatea de Medicină şi Farmacie „Carol Davila" Bucureşti şi la
Institutul Naţional de Recuperare, Medicină Fizică şi Balneo-climatologie

*
* *

Editura Medicală a publicat în anul 2008 *„Manualul de Tehnică a Masajului Terapeutic"*, autorul – Anghel Diaconu, fiind un excelent terapeut în balneo-fizio-kinetoterapie şi masaj, cu o experienţă de 25 de ani, timp în care a obţinut rezultate foarte bune în recuperarea capacităţii de muncă la bolnavii internaţi în Secţia de Cercetare şi Recuperare Locomotorie a I.N.E.M.R.C.M., unde şi-a desfăşurat activitatea.

Manualul de Tehnică a Masajului Terapeutic este prima apariţie în domeniu din ţara noastră, oferind specialistului practician toate elementele necesare executării corecte a masajului terapeutic.

Manualul cuprinde aproximativ 500 de pagini ilustrate cu 178 figuri color.

În conţinutul său este prezentat un scurt istoric privind vechimea metodei şi meritele terapeutului suedez Per Henrik Link, care a pus bazele masajului terapeutic suedez, autorul subliniind şi contribuţia medicilor români specialişti în ortopedie, chirurgie, reumatologie şi balneo-fizio-kinetoterapie în cunoaşterea şi dezvoltarea masajului în ţara noastră.

Tot în introducere sunt prezentate: noţiunile generale despre masajul terapeutic, efectele masajului terapeutic, calităţile şi obligaţiile maseurului, precum şi dotarea şi condiţiile sălii de masaj.

Manualul cuprinde 2 capitole mari:

Capitolul I cuprinde manevrele masajului terapeutic, succesiunea manevrelor şi tehnicile de execuţie, cu explicaţiile lor în detaliu atât pentru manevrele principale, manevrele complementare, cât şi pentru procedurile complementare - mişcările.

Capitolul II – „Masajul terapeutic regional şi zonal" – cuprinde recomandările generale, indicaţiile şi contraindicaţiile masajului terapeutic, care sunt obligatorii de respectat. De asemenea, prezintă descrierea anatomică în detaliu a fiecărei zone cu delimitările ei, modul de executare al manevrelor principale şi complementare, tehnicile de masaj pentru fiecare regiune sau zonă şi tehnica kinetoterapiei pentru fiecare articulaţie.

Autorul demonstrează prin *„Manualul de Tehnică a Masajului Terapeutic"* o cunoaştere perfectă şi deplină a manevrelor specifice masajului terapeutic şi aplicarea lor pe toate regiunile corpului.

Monografia *„Manualul de Tehnică a Masajului Terapeutic"* umple un gol existent în acest domeniu în literatura de specialitate şi este un manual de studiu teoretic şi de practică a manevrelor de tehnică a masajului pentru elevii Şcolii postliceale de balneoterapie şi masaj şi pentru studenţii facultăţilor de profil.

Referat publicat şi în Revista *PHARMA Business*

Dr. **Cornelia POPESCU,**
Medic Primar, Cercetător Ştiinţific gradul I, Doctor în Medicină
I.N.E.M.R.C.M.

*

* *

Analizând *„Manualul de Tehnică a Masajului Terapeutic"*, autor Anghel Diaconu, am constatat că este bine structurat şi conţine o multitudine de informaţii teoretice şi practice despre tehnica masajului asociată cu kinetoterapia necesară formării specialiştilor în Balneo-fizio-kinetoterapie. Manualul corespunde programei analitice pentru toate nivelele de studiu în balneo-fizio-kinetoterapie, kinetoterapie (elevi, studenţi).

În introducere este prezentat un scurt istoric privind vechimea practicării masajului, noţiuni generale despre masaj şi efectele acestuia; dotarea şi condiţiile sălii de masaj; calităţile şi obligaţiile maseurului, care trebuie cunoscute de toţi practicienii.

Capitolul I: prezintă informaţii şi explicaţii în detaliu (atât teoretic, cât şi ilustrat), despre tehnica de execuţie a manevrelor masajului:

A. Manevrele principale: netezirea cu toate formele ei, frământatul cu toate formele lui, fricţiunea, baterea sub toate formele şi vibraţiile.

B. Manevrele complementare sunt: rulatul, cernutul, tracţiunile, scuturăturile şi elongaţiile.

C. Proceduri complementare: mişcările din articulaţii - pasive, efectuate de maseur; pasivo-active, executate de pacient cu ajutorul maseurului; active, executate de către pacient la indicaţia maseurului; active cu încărcătură, executate de către pacient, la care maseurul exercită încărcătura adecvată pe segmentul mobilizat; active cu opoziţie, executate de pacient, la care maseurul exercită opoziţie la mişcarea segmentului mobilizat.

Capitolul II: în acest capitol sunt prezentate reguli generale de executarea tehnicii manevrelor masajului, cât şi efectele secundare în cazul când tehnica nu este executată corect.

Sunt, de asemenea, prezentate cu detalii amănunţite şi explicite delimitarea celor 25 de regiuni ale corpului pe care se execută masajul (descrierea anatomică a acestora).

Sunt descrise manevrele care se aplică şi tehnica de execuţie pe liniile (cu limitele lor) de prelucrat ale fiecărei regiuni. După efectuarea masajului pe fiecare regiune sunt explicate procedurile complementare (mişcările) din fiecare articulaţie a regiunii prelucrate. Acestea sunt prezentate şi explicate cu detalii amănunţite şi clare, cu tehnica lor de execuţie.

Mişcările pasive executate de către maseur:

– pasivo-active, executate de către pacient cu ajutorul maseurului;

– pasive, executate de către pacient la indicaţia maseurului;

– active, cu încărcătură executate de către pacient, maseurul exercitând încărcătura adecvată pe segmentul mobilizat;

– active cu opoziţie, la care maseurul exercită opoziţie la mişcarea segmentului mobilizat.

În *Capitolul III* este prezentată tehnica de execuţie a masajului general (cu delimitările fiecărei regiuni) şi kinetoterapia.

Am constatat că în timpul activităţii sale autorul a contribuit la îmbunătăţirea şi menţinerea stării de sănătate a semenilor noştri.

A pregătit şi format mai multe generaţii (elevi, cursanţi pentru perfecţionare şi recalificare).

S-a perfecţionat permanent şi a acumulat o multitudine de informaţii prezentate în acest manual. Manualul fiind prima apariţie în domeniu, elimină golul existent şi este necesar pentru pregătirea specialiştilor în balneo-fizio-kinetoterapie şi recuperare (elevi şi studenţi).

Referatul a fost solicitat de Ministerul ECTS la Comisia de analiză şi evaluare a manualelor pentru predare în învăţământ.

Isabela BANGHEA,
Profesor de kinetoterapie la Şcoala „Regina Elisabeta", catedra de BFKT şi
Kinetoterapeut la Institutul Naţional de Recuperare, Medicină Fizică şi
Balneo-climatologie

*
* *

„Manualul de Tehnica Masajului Terapeutic" este o lucrare foarte bine structurată, care cuprinde noţiunile teoretice şi practice necesare oricărui profesor care îşi desfăşoară activitatea în pregătirea şi formarea viitorilor specialişti în domeniu.

Având în vedere experienţa mea de 47 de ani ca profesor-instructor în specialitatea de balneo-fizio-kinetoterapie şi masaj, consider că acest manual este într-adevăr prima apariţie în domeniu. Chiar din anul 2008, anul apariţiei lui la *Editura Medicală,* am început să predau elevilor după acest manual, întrucât corespunde programei şcolare.

Conţinutul manualului are un caracter didactic complet, oferind o bază fundamentală temeinică pentru cei care doresc să înveţe şi să practice această terapie atât de benefică şi din ce în ce mai căutată şi solicitată de cei cu afecţiuni locomotorii. De altfel, elevii care s-au pregătit şi se pregătesc în această specialitate şi-au însuşit cu mare uşurinţă noţiunile teoretice şi practice descrise de autor.

Manualul, în conţinutul său, prezintă:

– dotarea şi condiţiile pe care trebuie să le îndeplinească un cabinet de masaj;

– calităţile şi obligaţiile maseurului;

– noţiuni generale şi efectele masajului terapeutic;

– în *Capitolul I* este descrisă tehnica de execuţie a fiecărei manevre a masajului;

– în *Capitolul II* sunt descrise tehnicile de execuţie a masajului regional şi zonal pe cele 25 de regiuni ale corpului;

– în *Capitolul III* este descrisă tehnica de efectuare a masajului general, care este o sinteză a masajului regional.

Având în vedere cele prezentate, pot să afirm că *„Manualul de Tehnica Masajului Terapeutic"* este o încununare a activităţii practice şi teoretice a autorului. Domnul Anghel Diaconu este un bine cunoscut specialist în balneo-fizioterapie şi masaj, având o mare experienţă în domeniu pe care a dobândit-o în timp de peste 25 de ani ca terapeut la Institutul de Expertiză şi Recuperare a Capacităţii de Muncă, cât şi în urma activităţii de formare şi perfecţionare a elevilor, fiind preocupat în permanenţă de îmbunătăţirea cunoştinţelor teoretice şi practice pe care trebuie să le cunoască oricare terapeut în domeniu, pentru a ajuta semenii noştri.

Floarea FLOREA,
Profesor-instructor gradul I la
Şcoala „Regina Elisabeta", catedra de BFKT

*

* *

Am analizat *"Manualul de Tehnică a Masajului Terapeutic"*, autor Anghel Diaconu.

Autorul, cât şi subsemnata, am avut şansa şi norocul să avem profesor pe Dr. Tudor Agârbiceanu şi profesor-instructor pe Kraus Reghina, specialişti de marcă în medicină şi în predarea teoriei şi practicii acestei specialităţi.

În calitatea mea de profesor-instructor (colegă cu autorul), am format sute de specialişti în această meserie nobilă şi necesară pentru prevenirea şi alinarea suferinţei semenilor noştri.

Mulţi ani s-a predat fără a avea un manual de specialitate, până la apariţia acestei cărţi (prima apariţie în domeniu), utilă şi binevenită atât pentru profesori, cât şi pentru elevi.

Lucrarea este o monografie amplă şi riguroasă în care sunt prezentate în detaliu toate elementele (atât teoretic, cât şi ilustrat) necesare executării corecte a manevrelor masajului terapeutic, care pot fi însuşite rapid şi temeinic de către orice persoană care doreşte să practice această meserie. Constatarea este făcută de mine de la apariţia acestui manual până în prezent.

În conţinutul acestei monografii se identifică 3 capitole importante. *Capitolul I* este consacrat descrierii tehnicii manevrelor masajului terapeutic şi a procedurilor complementare. *Capitolul II,* intitulat „Masajul terapeutic regional şi zonal", este mult mai amplu, prezintă în detaliu tehnica de execuţie, cu particularităţile ei, în funcţie de zona în care este aplicată.

Capitolul III, „Masajul general", este o sinteză a capitolului II.

Recomand cu căldură acest manual, fiind baza fundamentală pentru însuşirea tehnicii acestei meserii, necesară atât profesorilor-instructori, cât şi celor care doresc să devină specialişti în această terapie.

Ildiko STAN,
Profesor-instructor gradul I la
„Şcoala Regina Elisabeta", catedra de BFKT

*
* *

Am primit *„Manualul de tehnică a masajului terapeutic"*, fiind singurul manual de specialitate, şi l-am studiat cu multă atenţie. Având în vedere experienţa mea teoretică şi practică, am constatat că manualul corespunde tuturor cerinţelor necesare profesorilor-instructori care îşi desfăşoară activitatea în acest domeniu, cât şi elevilor care se pregătesc în această specialitate. Ca urmare a concluziilor mele cât şi a aprobării de către Ministerul Învăţământului a acestui manual, am predat după el din momentul apariţiei.

Pe parcursul anilor cât am predat după acest manual, am constatat că elevii îşi însuşesc cu uşurinţă toate noţiunile teoretice şi practice descrise în manual, cât şi eficienţa tratamentului efectuat pe pacient în timpul practicii. Concluzia mea a fost confirmată şi de către pacienţii trataţi de elevi în timpul practicii, cât şi după ce aceştia au devenit specialişti.

Toate aceste lucruri m-au determinat să apreciez manualul ca fiind bine venit în sprijinul celor care doresc să practice corect şi eficient această terapie prin masaj. Recomand ca acest manual să fie procurat atât de profesorii-instructori, cât şi de cei care doresc să devină specialişti (elevi, studenţi), fiind abecedarul acestei meserii (atât teoretic, cât şi practic), permanent util în pregătirea şi perfecţionarea în această profesie.

Felicit *Editura Medicală* pentru această apariţie şi Ministerul Învăţământului pentru introducerea lui ca manual de studiu în şcolile de specialitate, totodată şi pe autor pentru pregătirea sa şi pentru efortul depus în realizarea manualului.

Cecilia TRIŞAN,
Profesor-instructor, psihopedagog cu masterat
în pedagogie interactivă la
„Centrul şcolar Arad"

*

* *

Am procurat *„Manualul de tehnică a masajului terapeutic"* de la momentul apariţiei, fiind elev la şcoala postliceală de specialitate. Manualul mi-a fost foarte util în pregătirea mea în această specialitate, fiind foarte bine structurat în conţinutul său, prezentând toate noţiunile teoretice necesare pregătirii oricărei persoane care doreşte să devină specialist în domeniu.

În conţinutul manualului este descrisă tehnica de efectuare a fiecărei manevre a masajului, anatomia fiecărei regiuni a corpului uman, cât şi tehnica de prelucrare cu fiecare manevră (în sensul circulaţiei venoase şi pe fiecare muşchi sau grupă de muşchi, de la origine până la inserţie), noţiuni esenţiale pentru eficienţa tratamentului prin masaj.

Acest fapt m-a determinat în momentul devenirii mele ca profesor-instructor în domeniu să predau la cursuri după acest manual (aprobat de Ministerul Învăţământului ca manual de studiu şi de pregătire al elevilor).

În perioada pregătirii cât şi în timpul activităţii mele ca specialist şi instructor, am constatat că este obligatoriu să se respecte tehnica de efectuare a manevrelor masajului, cât şi regulile de prelucrare pe fiecare regiune, pentru a obţine eficienţa dorită după tratament.

Toate aceste fapte m-au determinat să explic elevilor necesitatea de a procura şi studia după acest manual, care este abecedarul necesar pregătirii lor profesionale şi perfecţionării în specialitate.

Felicit *Editura Medicală* pentru apariţia manualului, Ministerul Învăţământului pentru introducerea în învăţământ, cât şi pe autor.

Mircea Badea Ene ENE,
Profesor-instructor la Şcoala
„Regina Elisabeta"

*
* *

Trupul, acest templu al lui Dumnezeu, trebuie să fie în permanentă legătură cu mediul înconjurător.

Organul cel mai expus mediului înconjurător este pielea, care reprezintă zona de presiune din această dimensiune, formând un scut între tendinţa corpului de a se dilata şi apăsarea greutăţii atmosferice.

La nivelul ei au loc atingerile, ce determină stimularea hipotalamusului, hipofizei, a suprarenalelor, micşorând îngrijorarea.

Metoda cea mai la îndemână care reduce stresul şi tensiunile acumulate în muşchi sau alte organe este MASAJUL.

El este cunoscut din cele mai vechi timpuri, existând perioade când a fost considerat o ramură importantă a medicinei, apoi s-a renunţat la el din diferite considerente.

Dar, iată că în zilele noastre, oamenii şi-au dat seama de valoarea lui terapeutică, descoperindu-i calităţi eficiente în tratarea diferitelor tulburări şi afecţiuni.

Ca profesor-instructor la Şcoala Postliceală Sanitară Fundeni din Bucureşti, specialitatea balneo-fizio-kinetoterapie şi recuperare, am studiat diverse apariţii legate de masaj, în dorinţa de a găsi o „formulă" cât mai clară şi explicită pentru elevii mei.

Aceasta a apărut în momentul în care am păşit pragul *Editurii Medicale,* iar ochii au citit cu bucurie nemărginită *„Manualul de Tehnică a Masajului Terapeutic",* autor Anghel Diaconu.

Am răsfoit-o, înregistrând în memorie fiecare capitol desfăşurat într-o succesiune a lucrurilor aşa cum le vedeam eu şi mi-am zis că şirul căutărilor mele a luat sfârşit.

Este cu adevărat un manual pe care orice profesor care predă masajul terapeutic trebuie să-l utilizeze la ore şi să îndrume elevii să-l studieze şi să-l aprofundeze cât mai temeinic.

Masajul are o serie de indicaţii şi contraindicaţii, dar până acolo trebuie parcurse o sumedenie de „secvenţe" foarte importante pentru a ajunge un bun terapeut de recuperare ce utilizează această procedură medicală.

Începând de la dotarea sălii de masaj, calităţile şi obligaţiile maseurului, noţiuni generale despre masajul terapeutic, manevrele masajului, masajul terapeutic regional şi zonal, tehnicile de execuţie, efecte, delimitarea regiunilor corpului, terapeutul Anghel Diaconu a atins prin acest excelent manual tot ce trebuie să asimileze elevul ce doreşte să urmeze profesia de maseur, venindu-i în ajutor şi prin imagini foarte edificatoare.

Consider că acest manual va contribui la îmbunătăţirea cunoştinţelor teoretice şi practice în domeniul masajului terapeutic, aducând totodată o oază de mângâiere pacienţilor care îşi pun speranţa în noi, cei ce căutăm să le luminăm viaţa.

Terapeutul Anghel Diaconu ne-a dăruit trunchiul unui copac, iar noi – profesorii şi elevii – vom fi ramurile lui.

Vă mulţumim că existaţi.

Marga APOSTOIU,
Profesor-instructor la Şcoala Postliceală Sanitară Fundeni,
Bucureşti, specialitatea BFKT

Lucrare executată la IMPRIMERIA „OLTENIA“
Str. Dr. N. I. Siseşti nr. 21, Craiova
tel.: 0351.804.901; fax: 0351.451.985
e-mail: imprimeria.oltenia@gmail.com

„Medicul trebuie să aibă experienţă în multe privinţe, dar fără doar şi poate în privinţa masajului... căci masajul poate întări o încheietură care este slăbită şi poate slăbi o încheietură care este prea înţepenită.

*

* *

Organele nu îşi conservă capacitatea funcţională decât graţie acestora şi a unui exerciţiu fizic adecvat. Toţi cei care se vor purta astfel îşi vor asigura o bună sănătate, o dezvoltare armonioasă şi o tinereţe lungă."

Corpus Hippocraticum
HIPOCRAT din COS
Părintele medicinei moderne

„În literatura medicală din ţara noastră şi din numeroase alte ţări, nu au fost publicate, până în prezent, monografii dedicate manevrelor şi tehnicilor de executare a masajului terapeutic. Această lucrare... are meritul de a înlătura golul existent în domeniu.

Manualul prezintă în detaliu toate elementele necesare executării corecte a tehnicilor masajului terapeutic, de orice persoană care doreşte să practice masajul."

Prof. Dr. Şt. ŞUŢEANU,
Preşedinte de Onoare al Societăţii Române de Reumatologie

„Manualul de Tehnică a Masajului Terapeutic este o apariţie editorială necesară, are caracter de monografie şi calităţile unei ample prezentări, respectând toate secvenţele ce se impun unui manual dedicat pentru a oferi informaţiile necesare formării profesionale pe secţiunea de masaj terapeutic pentru balneo-fizioterapeuţi şi fizio-kinetoterapeuţi (elevi şi studenţi)."

Prof. Dr. Adriana Sarah NICA,
Universitatea de Medicină şi Farmacie „Carol Davila" şi
I.N.R.M.F.B

„Cartea este o abordare complexă şi amănunţită a tehnicilor de masaj, ca metodă de tratament asociată cu kinetoterapia şi cu fizioterapia... Această monografie... vine în sprijinul celor care se specializează în acest domeniu (elevi şi studenţi), prin furnizarea cunoştinţelor teoretice şi practice necesare."

Conf. Dr. Delia CINTEZĂ,
Universitatea de Medicină şi Farmacie „Carol Davila" şi
I.N.R.M.F.B

„Parcurgând monografia am constatat bogăţia de informaţii cu aplicabilitate practică, utile maseurilor şi fizioterapeuţilor cu pregătire diferită (elevi şi studenţi). Maseurul trebuie să fie un bun cunoscător al tainelor acestei adevărate arte de comunicare nonverbală cu omul suferind, de transmitere a unor mesaje din exterior menite să-i rearmonizeze funcţionalitatea somato-psihică."

Conf. Dr. Gilda MOLOGHIANU,
Universitatea de Medicină şi Farmacie „Carol Davila" şi

ISBN 978-973-39-0734-3